VI Certamen de casos clínicos para médicos residentes COMRM

CASOS FINALISTAS

Colegio de Médicos

REGIÓN DE MURCIA

VI Certamen de casos clínicos para médicos residentes COMRM

Colegio de Médicos

REGIÓN DE MURCIA

VI Certamen de casos clínicos para médicos residentes COMRM
(Colegio Oficial de Médicos de la Región de Murcia)

1ª Edición

© Colegio Oficial de Médicos de la Región de Murcia, 2026
© De los textos: Su autores

Reservados todos los derechos. No se permite la reproducción total o parcial de esta obra, ni su incorporación a un sistema informático, ni su transmisión en cualquier forma o por cualquier medio (electrónico, mecánico, fotocopia, grabación u otros) sin autorización previa y por escrito de los titulares del copyright. La infracción de dichos derechos puede constituir un delito contra la propiedad intelectual.

ISBN: 978-84-09-84265-0

Producción editorial e impresión:
CONCEPTO, edición y diseño gráfico, S.L.
concepto@iconcepto.com

Impreso en España – *Printed in Spain*

Estimados compañeros:

Como sabéis, el Colegio de Médicos convoca, con carácter bienal, el certamen de casos clínicos MIR, con el objetivo de poner en valor la figura del médico residente, promover la participación de este colectivo en la vida colegial e impulsar las acciones que contribuyan a la formación de nuestros especialistas.

Desde sus inicios en 2015, esta iniciativa ha contado siempre con una gran acogida y un alto nivel de participación y calidad de los trabajos presentados, por lo que supone una gran satisfacción para el Colegio de Médicos publicar un nuevo libro resultado de la sexta edición del concurso.

En esta ocasión, la publicación que editamos en formato impreso incluye el contenido de los 30 mejores proyectos presentados, mientras que el digital contiene los 75 casos en total presentados por los médicos residentes de la Región.

Te informamos de que puedes acceder al libro online través de la web colegial **www.commurcia.es**

Desde la Junta Directiva del Colegio de Médicos, me gustaría dar la enhorabuena a todos los participantes por el extraordinario nivel del material presentado, lo cual ha dificultado poder determinar los casos vencedores.

Igualmente, gracias a todos los aspirantes por participar en esta actividad, promovida desde la Vocalía de Médicos Jóvenes y en Promoción de Empleo.

Animamos también a todos los residentes, precolegiados, estudiantes y compañeros médicos en su totalidad a que accedan a este libro y consulten los interesantes trabajos que contiene.

Un saludo.

Francisco Miralles Jiménez
Presidente del Colegio de Médicos
de la Región de Murcia

El Colegio de Médicos de la Región de Murcia, agradece de la colaboración en la organización y en el proceso de selección de casos clínicos presentados realizado por el Comité Científico, compuesto por:

Dr. Francisco Miralles Jiménez

Dra. Pilar Ripoll Muñoz

Dra. Mª Carmen Miralles Pérez

Dra. Celia Román García

Dra. Mª José García Mateos

Estimados compañeros:

Es un placer presentar una nueva edición del libro de Casos Clínicos de Residentes. Quiero agradecer de forma especial a todos los que habéis contribuido con vuestro trabajo, dedicación y entusiasmo. Cada caso aquí recogido es el reflejo del compromiso con nuestra formación y con una atención cada vez más rigurosa y reflexiva.

La residencia nos enfrenta a retos constantes que nos obligan a pensar, decidir y aprender a gran velocidad. Convertir esas experiencias en conocimiento compartido es lo que da verdadero sentido a este proyecto. Este libro no solo reúne casos interesantes, sino que pone en valor la capacidad de análisis, el espíritu crítico y las ganas de superación que caracterizan a nuestros residentes.

A quienes aún no habéis participado, os animo a que deis el paso en próximas ediciones. Compartir lo que vivimos en la práctica clínica diaria es una de las mejores formas de crecer juntos.

Gracias también a la Junta Directiva y al Comité Evaluador por impulsar y consolidar esta iniciativa.

Seguimos avanzando, aprendiendo y trabajando en equipo.

Carmen Miralles Pérez

Vocal de Médicos en Formación y Promoción de Empleo del

Colegio de Médicos de la Región de Murcia

Índice

1 Diagnóstico de síndrome de cáncer de mama y ovario hereditario en familiar de primer grado sin estudio directo: la obligación de "ver más allá"
Noel Blaya Boluda • PRIMER PREMIO • Mejores Casos Clínicos 17

2 Manejo exitoso mínimamente invasivo de una fístula gastropulmonar secundaria a radioterapia estereotáctica de un carcinoma adenoide quístico pulmonar primario
Clemente García Hidalgo • SEGUNDO PREMIO • Mejores Casos Clínicos 23

3 Fallo multiorgánico de causa infrecuente: a propósito de un caso de síndrome TAFRO en un paciente con mieloma múltiples
Paloma López López • TERCER PREMIO • Mejores Casos Clínicos 31

4 Recuperación In Extremis: Shock cardiogénico en contexto de infarto anterior y parada cardiorrespiratoria prolongada
Claudio Piqueras Sánchez • Finalista • Mejores Casos Clínicos 37

5 Eritema multiforme mayor con una etiología infrecuente
Pablo Sánchez Balsalobre • Finalista • Mejores Casos Clínicos 45

6 Enfermedad por depósito de cadenas ligeras restringida a cerebro tratada con trasplante autólogo de precursores hematopoyéticos. Reporte de un caso
Carmen María Sánchez García • Finalista • Mejores Casos Clínicos 55

7 La cara oculta de la adicción: un desafío multidisciplinario ante las consecuencias del consumo de tóxicos
Paula Sánchez Nuño • Finalista • Mejores Casos Clínicos 61

8 Cardiotoxicidad como causa de insuficiencia cardíaca con fracción de eyección reducida
Naomi Fernández Hernández • Finalista • Mejores Casos Clínicos 71

9 Fiebre persistente tras instilaciones de BCG: una complicación inesperada
Gema López García • Finalista • Mejores Casos Clínicos 79

10 Encefalopatía asociada a la sepsis en Urgencias: la importancia del equipo multidisciplinar en la atención al paciente crítico
Beatriz Oves Suárez • Finalista • Mejores Casos Clínicos 85

11 Una lesión, cinco tumores: las múltiples vidas de la neoplasia intratubular germinal indiferenciada testicular
Alfonso Agüera Sánchez 93

12 Fibroelastomas papilares múltiples en válvula aórtica
María Isabel Baños Maturano 103

13 Síndrome del desfiladero torácico: abordaje rehabilitador y neuromodulación con toxina botulínica
Pablo Ibarrola Izu 113

14 Artritis en pediatría: cuando lo más probable no es lo más frecuente
Lucía Pozo Vicente 119

15 Más allá de lo esperado: caso pediátrico de éxito tras terapia emergente en el síndrome de Alagille
Alba Giménez Pérez 127

16 El parásito que cerró la vena: síndrome de Budd-Chiari en el contexto de hipertensión portal presinusoidal en un adolescente guineano
Lourdes Torrijos Rodríguez-Rabadán 135

17 Entre lo inflamatorio y lo clonal: ¿sindrome de Sweet o leucemia Cutis?
María Pacheco Rodríguez 143

18 Tratamiento con ravulizumab en glomerulopatía C3, una patología infrecuente en la infancia
Cristina Bienert Groestch 151

19 No era café de más: una taquicardia con sorpresa
Iván Fernández Amat 161

20 La desconocida e incurable enfermedad invisible: el síndrome Copa
Rocío Espinosa Mendoza 169

21 Más que un simple hematoma, el diagnóstico que marcó un antes y un después
Victoria Tudela de Lázaro 181

22 Parche hemático epidural guiado por escopia: tratamiento seguro y eficaz en pacientes oncológicos con bomba de infusión intratecal
Jose Valverde Fuentes 189

23 Nuevos escenarios en coloproctología: colovaginoplastia con colgajo sigmoideo tras fistula recto-neovaginal en paciente transgénero
Carmen Mezquita Nortes 193

24 Bajo el microscopio: trombocitopenia o… ¿Algo más?
Marina Sánchez Jiménez 201

25 Más allá del encaje: la rehabilitación en el paciente amputado con osteointegración
María Hinojosa Ballesta 213

26 Cuando un diagnóstico no lo explica todo: triple patología intestinal en un mismo paciente
Paula Moreno Albaladejo 219

27 Superlinfocitos: síndrome de activación macrofágica tardío tras terapia CAR-T en linfoma folicular
Irene Gutiérrez Muñoz 229

28 Síndrome constitucional y dolor abdominal, ¿y si es tuberculosis abdominal?
María de la Cruz Torres Hernández 241

29 El largo alcance del raquitismo hipofosfatémico: de las piernas arqueadas a la médula comprimida
María Sánchez Pérez 249

30 El enigma retroperitoneal: una fibrosis que escondía algo más
Cristina Serrano Cortés 257

31 Síndrome de BRASH. Presentación de un caso
Javier Alejandro Padrón Martínez 265

32 Encefalitis límbica como sindrome paraneoplásico de tumor testicular.Abordaje psiquiátrico
Ylenia Nova Martínez 275

33 Síndrome de Ortner como clínica debut de síndrome de disfunción mitocondrial
Yolanda Pérez Cava 283

34 Pericarditis purulenta secundaria a fístula esofágico-pericárdica
Pablo Soto Segado 289

35 Síndrome de Weil, a propósito de un caso
Ágata Boya de Vicente 297

36 Melanoma metastásico en amígdala palatina: un desafío clínico en una localización excepcional con implicaciones diagnósticas y terapéuticas
María Logroño Gil 303

37 Encuentros en la segunda fase: el enigma de la gran simulador
Manuel Carpio Salmeró 307

38 Cuando vomitar se convierte en una urgencia vital
Jesús Sandoval Marín 317

39 Inhibidores de la tirosin quinasa de Bruton (iBTK) y aspergilosis cerebral: a propósito de un caso
Arturo Jesús Ansón Zaragoza 323

40 Invaginando una vida sin gluten
Andrea Giménez Gallego 329

41 Acalasia esofágica en contexto de síndrome de Allgrove o triple AAA en pacientes gemelas
Sara Silvente Bernal 337

42 Edema pulmonar agudo simpático (SCAPE): manejo en urgencias
Francisco Santo Clavel 343

43 El ictus invisible
Javier González Díaz 347

44 Entrenamiento en EPID. Cómo mejorar la capacidad funcional de forma segura y eficiente
Roberto Fernández Dios 355

45 Una hiponatremia sospechosa
Mariano Tébar Caballero 359

46 Insuficiencia renal aguda y tubulopatía en el contexto de infección por Clostridium difficile
María Aguilar Abad 367

47 El desafío de diferenciar trombo y vegetación: un caso de complejidad diagnóstica y terapéutica
Claudia Alejandra Azcondo San Segundo 375

48 A propósito de un caso:
la complejidad del diagnóstico diferencial en la tuberculosis miliar
Adrián Heredia Carrillo 383

49 Pseudoartrosis recalcitrante de húmero, "Doctor, no creo que podamos solucionarlo"
Moisés Vallés Andreu 389

50 Dilemas bioéticos en la atención a una paciente superviviente a una parada cardiorrespiratoriaso
Antonio Meseguer Hernández 395

51 Enfoque multidisciplinar para la evaluación de nuevas lesiones hepáticas en una paciente con antecedente de cáncer gástrico: más allá de las metástasis
Sofía Wikström Fernández 403

52 ¿Y si el dolor del codo procediese del cuello?
Juan Carlos Hurtado Borrego 413

53 Fiebre y exantema: cuando lo común no explica lo sistémico
Claudia Moreno Navarro 419

54 La anamnesis como un proceso dinámico: El impacto de la evaluación continua en el diagnóstico médico
Irene González Fernández 425

55 Schwannoma gástrico: un hallazgo inesperado tras colonoscopia
Christine Marcos Linares 431

56 El manillar silencioso: laceración hepática oculta tras una caída accidental
Ángel Guillén Meseguer 437

57 Linfoma de Hodgkin e hidronefrosis bilateral: ¿Qué tienen en común?
Lucía Sánchez Almería 441

58 Hiperbilirrubinemia y colestasis, extraño caso de probable insuficiencia hepática subaguda, tras un cuadro de sepsis intraabdominal
Manuel Mellina Vicente 447

59 Gammapatía monoclonal como hallazgo casual en una paciente con alergia a *Anisakis Simplex*. La importancia de la IgE total
Carla Lemes Mendoza 455

60 Lesión perioperatoria de los tres troncos nerviosos de miembro superior tras fractura-luxación de Monteggia: a propósito de un caso
Marina Loba Abenza 461

61 Rastros neurológicos de la esclerosis múltiple
Natalia Cegarra Campillo 469

62 Tuberculosis pulmonar cavitada en paciente diabético: detección desde atención primaria
María Miñarro Llamas 475

63 Anestesicas en el sindrome de Wolf-Hirschhorn
Minerva Rabadán Guillamón 481

64 Shock distributivo refractario a volumen, un reto diagnóstico
María Pérez Cebrián 487

65 Fijación externa circular como tratamiento definitivo en pseudoartrosis séptica tras fractura humeral abierta. A propósito de un caso
Alberto Aller García-Alarcón 495

66 Síndrome de Dolor Regional Complejo (SDRC): la importancia de la movilización precoz y el tratamiento rehabilitador integral
Alvaro Juste Santana 501

67 Tirotoxicosis paraneoplasica en un tumor germinal: un desafio clínico multidisciplinario
Mariama Cire Bah Bah 509

68 El corazón en llamas
Bettina Rebeca de Berardinis 519

69 "A contracorriente: infarto renal como causa de dolor abdominal agudo". El infarto renal que desafió el diagnóstico inicial
María José Rincón Frutos 525

70 Pérdida súbita de conciencia con hemorragia oral: un desafío diagnóstico
María Brú Benedito 531

71 Parada cardiorrespiratoria de etiología desconocida: a propósito de un caso
Nerea Andreo Crespo 541

72 Angiosarcoma cardiaco, una causa rara de insuficiencia cardiaca
Beatriz Poyatos Herraiz 549

73 Sífilis congénita en una niña de 4 años: La importancia del protocolo de atención al niño migrante
Xènia Claver Pros 555

74 Silencio en el hemitórax vacío: neumonectomía. A propósito de un caso
Antonio Moreno Aroca 561

75 Retinocoroiditis por toxoplasmosis de presentación inusual
Alba García Marco 567

PRIMER PREMIO
MEJORES CASOS CLÍNICOS

1

Diagnóstico de síndrome de cáncer de mama y ovario hereditario en familiar de primer grado sin estudio directo: la obligación de "ver más allá"

AUTOR:

Noel Blaya Boluda
Residente de Oncología Médica.
Hospital General Universitario José María Morales Meseguer

RESUMEN

Presentamos el caso de un varón con quimerismo completo tras trasplante hematopoyético alogénico (TPH) por leucemia mieloide crónica, que desarrolló posteriormente un cáncer de próstata (CP) metastásico. El análisis genético en sangre periférica (SP) identificó una variante patogénica (VP) en el gen BRCA2, que fue atribuida a la quimera de la hermana donante. Para la confirmación en el sujeto del caso se recurrió al estudio de dicha VP en células epiteliales.

La detección de una VP en un paciente quimérico es relevante en la evaluación del riesgo y asesoramiento genético de los familiares; y plantea preguntas éticas y legales complejas sobre la privacidad, el consentimiento informado, y la divulgación de información al donante del TPH y los familiares en riesgo. En nuestro caso, se confirmó la presencia de la VP de *BRCA2* en el paciente, a la vez que permitió revelar la misma predisposición genética en su hermana.

Palabras clave: cáncer hereditario, quimerismo hematopoyético, asesoramiento genético, terapias dirigidas.

CASO CLÍNICO

Varón de 73 años, sin antecedentes personales adicionales. Como antecedentes familiares, hermana diagnosticada de cáncer de mama (CM) a los 61 años, madre con carcinomatosis peritoneal de origen ginecológico a los 49 años y dos primos maternos con CP a los 64 y 75 años (Figura 1).

En 1997 fue diagnosticado de una leucemia mieloide crónica (LMC). En 1998, se sometió a TPH alogénico de su hermana, logrando una quimera completa de la donante y manteniéndose en remisión completa hasta la fecha.

En 2017, con un PSA de 643 ng/ml, fue diagnosticado de un adenocarcinoma de próstata Gleason 5+4 (pT3bpN1M0), tratado mediante prostatectomía y linfadenectomía ampliada. Con persistencia de PSA elevado (2,25 ng/ml) se pautó deprivación androgénica; descartada radioterapia por sus antecedentes hematológicos. En septiembre de 2020, presentó aumento del PSA hasta 8,1 ng/ml, confirmándose recaída a nivel presacro y en raíz de pene. Inició enzalutamida que mantuvo durante dos años, cuando se detectó nueva progresión (PD) serológica y ósea.

El estudio de *BRCA1/2* somático informó la VP c.5073 dup en el gen *BRCA2* (NM_000059.4). Dicha variante fue detectada, mediante metodología Sanger, en una muestra de SP del paciente (Figura 2). Sin embargo, la detección de sexo femenino en la muestra y el quimerismo completo obtenido en el TPH (Figura 3) confirmó que la muestra de SP estudiada procedía de su hermana donante. Por tanto, se amplió

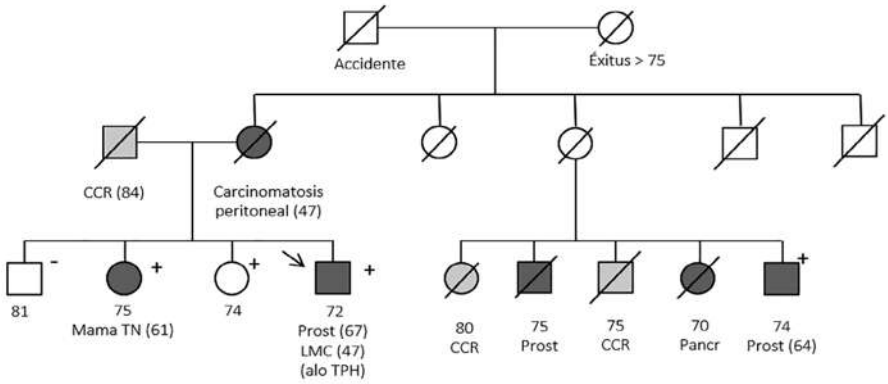

Figura 1. Árbol genealógico de la familia portadora de la variante génica c.5073dup detectada en el gen *BRCA2*. CCR: cáncer colorectal, Mama TN: cáncer de mama medular triple negativo, LMC: leucemia mieloide crónica, Pancr: cáncer de páncreas, Prost: cáncer de próstata, alo-TPH: transplante de progenitores hematopoyéticos. Entre paréntesis se indica la edad de diagnóstico de la enfermedad.

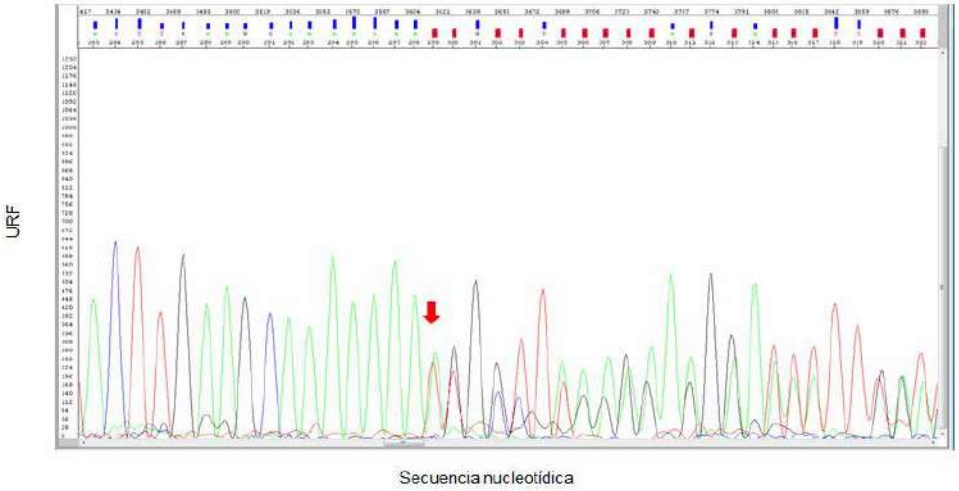

Figura 2. Electroforesis capilar donde se detecta una duplicación de una adenina en heterocigosis (flecha roja). Estudio realizado mediante metodología Sanger. En el electroferograma se muestran los nucleótidos: adenina (verde), citosina (azul), timina (rojo) y guanina (negro). URF: unidades relativas de fluorescencia.

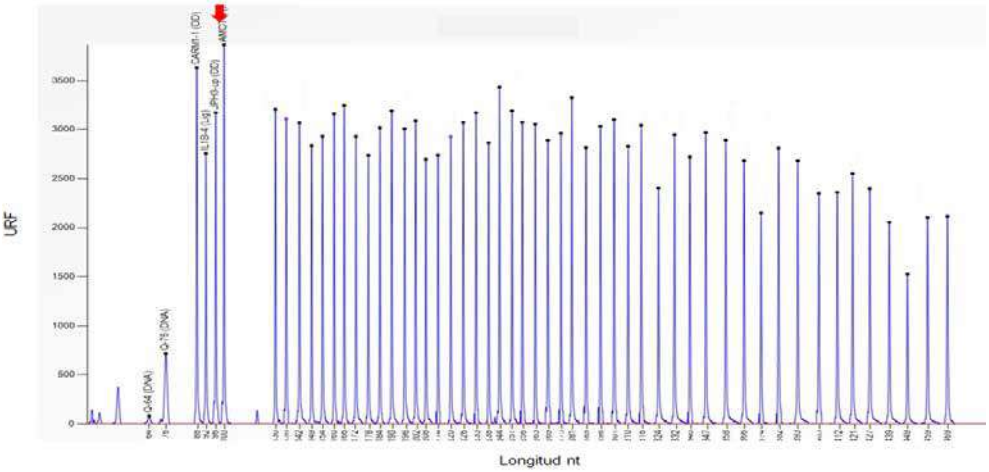

Figura 3. Electroforesis capilar de la muestra de SP del paciente estudiado, mediante la sonda SALSA MLPA Probemix P002 BRCA1 (D1-0720). La flecha roja indica la sonda que se une al cromosoma X. En esta muestra no se observa la sonda de 106 nt que se une al cromosoma Y. URF: unidades relativas de fluorescencia, nt: nucleótidos detectados en cada sonda. Por ello, se solicitó tratamiento con olaparib, que fue desestimado por la Comisión Regional local (ESMO-MCBS: 3). Tras PD a segunda línea con docetaxel, el paciente completó 6 ciclos de carboplatino con respuesta parcial. Sin embargo, en febrero 2024 presentó carcinomatosis meníngea, que condicionó su fallecimiento.

el estudio a partir de una nueva muestra, obtenida de la mucosa bucal del paciente, donde se confirmó la citada VP en línea germinal.

DISCUSIÓN

El CP se reconoce por su notable componente hereditario. Datos recientes revelan que entre el 5-20 % de los casos pueden atribuirse a variantes germinales. Alteraciones en los genes de recombinación homóloga, como BRCA, han demostrado ser factores subyacentes en CP hereditario (1)brother, son. El papel de BRCA en la predisposición al desarrollo de LMC no está claro (2).

La aparición de terapias dirigidas subraya la relevancia de analizar mutaciones *driver*, potenciando la efectividad y personalizando el manejo terapéutico de los pacientes. En este sentido, el ensayo PROfound comparó olaparib vs abiraterona o enzalutamida en pacientes con CP resistente a la castración (mCPRC) y alteración en los genes de reparación del ácido desoxirribonucleico (ADN) que hubieran recibido previamente uno de estos antiandrógenos. Con beneficio en supervivencia, es una opción incluida en las principales guías (3).

Presentamos el caso de un varón con alo-TPH (quimera completa de su hermana) por LMC, que desarrolló un mCPRC. Tras estudio germinal, se diagnosticó una VP en *BRCA2* en la hermana del paciente. Para la confirmación en el sujeto del caso tuvimos que recurrir al estudio de dicha VP en células epiteliales. Este caso presenta varios aspectos excepcionales en el manejo de un paciente con CP y antecedentes personales de alo-TPH.

Cabe destacar que la SP es actualmente la muestra biológica más extendida, considerada estándar, para la realización de estudios genéticos en línea germinal. Es una fuente abundante y fácilmente accesible de ADN de alta calidad y se asume que proporciona un genotipo representativo de los demás tejidos. Los individuos quiméricos albergan dos poblaciones celulares diferentes con composiciones genéticas distintas, procedentes de dos cigotos diferentes. El quimerismo humano se ha descrito tanto en casos ``naturales´´ como secundario a yatrogenia (receptores de TPH y, en raras ocasiones, tras transfusiones de sangre) (4).

En pacientes quiméricos tras TPH es necesario considerar fuentes alternativas de ADN (en nuestro caso, células epiteliales de la mucosa bucal) que permitan distinguir entre las poblaciones celulares de donante y receptor, especialmente en el contexto de selección de terapias basadas en el perfil genético (3). En nuestro paciente, la detección de la VP en *BRCA2* permitió considerar la opción de olaparib, quedando nuevamente abierto el debate del acceso a fármacos con potencial impacto pronóstico, máxime en pacientes con biología agresiva, como en el caso expuesto.

La detección de una VP en un paciente quimérico también es relevante en la evaluación del riesgo y asesoramiento genético de los familiares, a la vez que plantea preguntas éticas y legales complejas sobre la privacidad, el consentimiento informado, y la divulgación de información al donante del TPH y los familiares en riesgo (5). En nuestro caso, se confirmó la presencia de la VP de *BRCA2* en el paciente, a la vez que permitió revelar la misma predisposición genética en su hermana.

CONCLUSIONES

Este caso ilustra la importancia de una interpretación cuidadosa de las pruebas genéticas en contextos de alta complejidad, como el quimerismo secundario a TPH; asimismo, la necesidad de disponer de estrategias diagnósticas alternativas, particularmente cuando se trata de decidir terapias guiadas por perfil genético. Además, señala la relevancia del asesoramiento genético y plantea cuestiones éticas en este escenario.

BIBLIOGRAFÍA

1. Giri VN, Beebe-Dimmer JL. Familial prostate cancer. Semin Oncol. 2016 Oct;43(5):560–5.
2. Hochhaus A, Saussele S, Rosti G, Mahon FX, Janssen JJWM, Hjorth-Hansen H, et al. Chronic myeloid leukaemia: ESMO Clinical Practice Guidelines for diagnosis, treatment and follow-up. Ann Oncol Off J Eur Soc Med Oncol. 2017 Jul 1;28(suppl_4):iv41–51.
3. González Del Alba A, Méndez-Vidal MJ, Vazquez S, Castro E, Climent MA, Gallardo E, et al. SEOM clinical guidelines for the treatment of advanced prostate cancer (2020). Clin Transl Oncol Off Publ Fed Span Oncol Soc Natl Cancer Inst Mex. 2021 May;23(5):969–79.
4. Wenk RE. A review of the biology and classification of human chimeras. Transfusion (Paris). 2018 Aug;58(8):2054–67.
5. Daly MB, Pal T, Maxwell KN, Churpek J, Kohlmann W, AlHilli Z, et al. NCCN Guidelines® Insights: Genetic/Familial High-Risk Assessment: Breast, Ovarian, and Pancreatic, Version 2.2024. J Natl Compr Cancer Netw JNCCN. 2023 Oct;21(10):1000–10.

SEGUNDO PREMIO
MEJORES CASOS CLÍNICOS

2

Manejo exitoso mínimamente invasivo de una fístula gastropulmonar secundaria a radioterapia estereotáctica de un carcinoma adenoide quístico pulmonar primario

AUTOR:

Clemente García Hidalgo
Residente de Radiodiagnóstico.
Hospital General Universitario José María Morales Meseguer

RESTO DE AUTORES:

Cristina Serrano Cortés - Manuel Carpio Salmerón

RESUMEN

El carcinoma adenoide quístico pulmonar primario es una neoplasia maligna extremadamente rara de pulmón, de comportamiento indolente pero localmente agresivo, con potencial metastásico a órganos inusuales. Presentamos el caso de un varón de 56 años con carcinoma adenoide quístico pulmonar metastásico que, tras múltiples tratamientos (incluyendo neumonectomía, nefrectomía y radioterapia estereotáctica corporal), desarrolló una fístula gastropulmonar tardía como complicación. Dada la elevada morbilidad de la cirugía, se optó por un enfoque mínimamente invasivo (gastrostomía y yeyunostomía) que permitió la resolución exitosa de la fístula, representando el primer caso descrito con tratamiento no quirúrgico exitoso de esta complicación. Este caso destaca la rareza de la entidad y la innovación terapéutica aportada por la radiología intervencionista, ofreciendo lecciones importantes para la formación de residentes.

Palabras clave: carcinoma adenoide quístico pulmonar, fístula gastropulmonar, radioterapia estereotáctica, abordaje mínimamente invasivo, radiología intervencionista.

INTRODUCCIÓN

El carcinoma adenoide quístico de pulmón (CAC pulmonar) es una entidad maligna muy poco frecuente (0,04–0,2 % de los tumores pulmonares), derivada de glándulas salivales que se ubican en la vía aérea principal. A pesar de su baja incidencia, presenta un curso clínico caracterizado por crecimiento lento pero invasivo, con tendencia a recidivas tardías y metástasis hematógenas (1). Histológica y molecularmente se asemeja al carcinoma adenoide quístico de otras localizaciones, lo que complica el abordaje. La cirugía es la base del tratamiento en enfermedad localizada, aunque muchos pacientes requieren terapias adicionales. La radioterapia estereotáctica corporal (SBRT) ha supuesto un avance para el control local de tumores pulmonares avanzados o metastásicos, pero conlleva el riesgo de complicaciones tardías infrecuentes. Entre ellas, la fístula gastropulmonar (FGP), comunicación anómala entre el estómago y el sistema respiratorio, es extremadamente rara en el contexto de la radiación. Reportamos el primer caso descrito de FGP secundaria a SBRT en CAC pulmonar, resuelta con un manejo mínimamente invasivo que evitó la cirugía de alto riesgo.

CASO CLÍNICO

Varón de 56 años con antecedente de carcinoma adenoide quístico primario de pulmón derecho, diagnosticado cinco años atrás, tratado inicialmente con neumonectomía derecha. Posteriormente presentó metástasis únicas en riñón izquierdo, por lo que se realizó nefrectomía izquierda. Además, sufrió recurrencias pulmonares oligometastásicas en el lóbulo inferior izquierdo, manejadas con radioterapia estereotáctica corporal (SBRT) hace 8 meses. El paciente también había recibido previamente radioterapia convencional sobre lecho quirúrgico y otros sitios metastásicos en cursos separados. Como comorbilidad relevante, padece enfermedad pulmonar obstructiva crónica moderada.

Consultó por disnea progresiva de semanas de evolución y sensación de "burbujeo" en el hemitórax izquierdo. Había recibido antibioterapia ambulatoria por neumonía, con mejoría parcial. A la exploración, disminución del murmullo vesicular basal izquierdo, crepitantes finos y matidez.

La radiografía de tórax evidenció una consolidación basal izquierda con derrame pleural (Figura 1). Dada la sospecha de complicación neumónica, se realizó una tomografía computarizada (TC) toracoabdominopélvico con contraste intravenoso (Figura 1). El TAC mostró en el lóbulo inferior izquierdo una consolidación pulmonar irregular con nivel hidroaéreo en su interior, sugestiva de colección abscesificada. De forma llamativa, se observó una comunicación directa entre di-

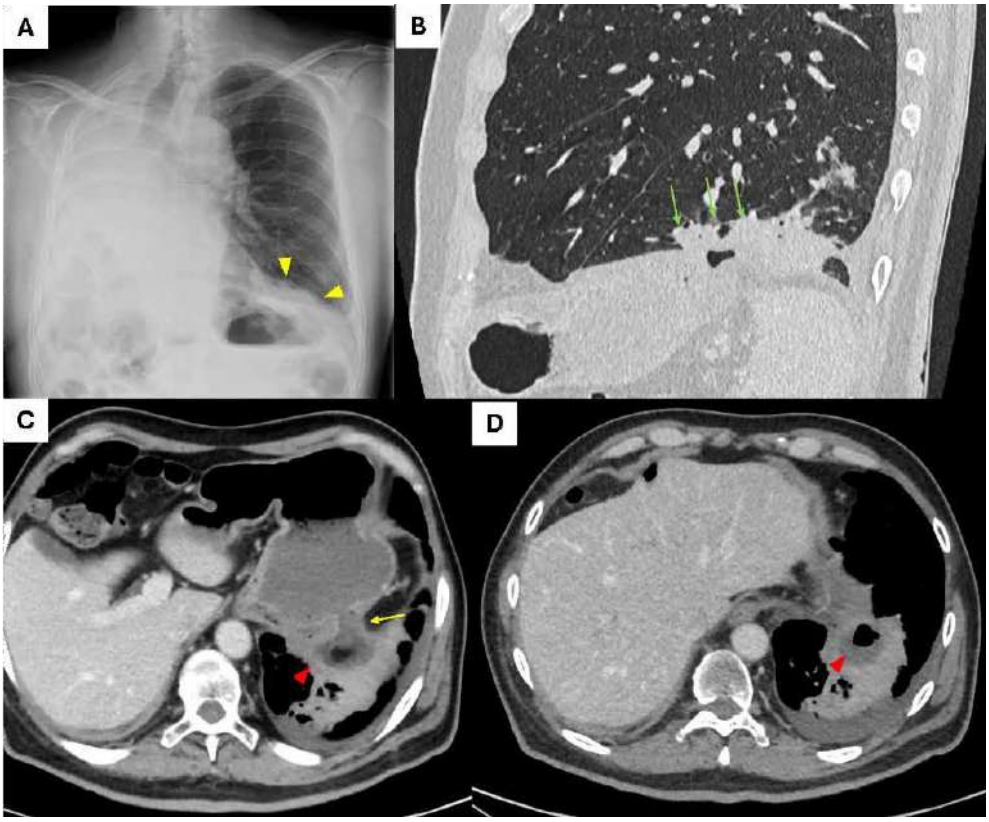

Figura 1. (A) Radiografía PA de tórax que muestra una consolidación en el lóbulo inferior izquierdo compatible con neumonía (cabezas de flecha amarillas). También se observa un velamiento completo y difuso del hemitórax derecho con desplazamiento de las estructuras mediastínicas hacia este lado secundario a neumonectomía previa. (B) TAC toracoabdominopélvico reconstrucción sagital con contraste IV en ventana pulmonar, (C) y (D) reconstrucciones axiales con contraste IV. En el lóbulo inferior izquierdo se observa una consolidación irregular (flechas verdes), en cuyo seno hay una zona hipodensa, con burbujas de aire en su interior (cabeza de flecha roja), que inferiormente comunica con una solución de continuidad hacia la pared del fundus gástrico, formando un trayecto fistuloso entre el estómago y el pulmón (flecha amarilla). Los hallazgos son sugestivos de fístula gastro-pulmonar, con absceso pulmonar fistulizando el fundus gástrico (en relación con el antecedente de radioterapia a ese nivel).

cha cavidad pulmonar y el fundus gástrico, a través del cuerpo del hemidiafragma izquierdo, conformando un trayecto fistuloso. Estos hallazgos confirmaron la presencia de una fístula gastropulmonar, responsable de la neumonía refractaria del paciente. Ante este hallazgo inusual, se indicó una evaluación mediante endoscopia.

La gastroscopía reveló en la pared posterolateral del fundus gástrico un orificio fistuloso de aproximadamente 2 cm de diámetro, a través del cual se visualizaban burbujas de aire procedentes de la vía respiratoria. Los bordes de la fistula aparecían friables, edematosos y fibrosos, cambios congruentes con daño por radiación crónico (Figura 2). Se tomaron biopsias de los bordes fistulosos, que descartaron tejido neoplásico residual, evidenciando únicamente mucosa gástrica con inflamación crónica y fibrosis posradiación. Estos hallazgos, junto con el antecedente de SBRT en la zona 8 meses antes, respaldaron el diagnóstico de fístula gastropulmonar tardía secundaria a necrosis tisular inducida por radioterapia.

Se realizó interconsulta con Cirugía Torácica y Cirugía General. Tras valorar el caso en sesión multidisciplinar, se concluyó que la opción de tratamiento quirúrgico (gastrectomía parcial con cierre del defecto diafragmático y resección pulmonar parcial) implicaría una cirugía toracoabdominal de altísimo riesgo. El paciente presentaba reserva pulmonar disminuida por la neumonectomía contralateral previa, cambios fibróticos por radiación y estado general frágil tras múltiples tratamientos oncológicos, configurando un perfil de alto riesgo quirúrgico. Por tanto, se decidió optar por un manejo conservador y paliativo de la fístula, evitando la cirugía abierta.

Inicialmente se intentó el cierre endoscópico de la fístula: se probó la colocación de un clip endoscópico de gran tamaño (tipo Over-The-Scope Clip), sin embargo, debido a la fragilidad del tejido irradiado, no fue posible conseguir el cierre fracasando el intento de sellado optándose por medidas de soporte. Bajo guía fluoroscópica por el servicio de Radiología, se procedió a insertar una sonda de gastrostomía percutánea para derivación y drenaje gástrico, conjuntamente con una yeyunostomía de alimentación para asegurar la nutrición enteral distal. Estos accesos se colocaron en la misma sesión intervencionista, sin incidentes. Se inició nutrición por yeyunostomía y se mantuvo la gastrostomía abierta a derivación, con aspiración intermitente, buscando favorecer el cierre espontáneo de la fístula al reducir la presión y secreción gástrica hacia el trayecto fistuloso. El paciente recibió además tratamiento antibiótico prolongado dirigido a la flora respiratoria anaerobia y gramnegativa, cubriendo la infección del absceso pulmonar.

Tras 4 semanas de manejo conservador, un TAC de control mostró reducción significativa del proceso inflamatorio pulmonar: la consolidación abscesificada había disminuido de tamaño y ya no presentaba nivel hidroaéreo evidente, persistiendo únicamente un tracto fistuloso fino, y el derrame pleural se había resuelto. El paciente permaneció afebril, con marcadores inflamatorios en descenso y tolerando nutrición por la sonda yeyunal sin complicaciones. Se continuó el soporte por gastrostomía y yeyunostomía durante varias semanas adicionales. Finalmente, en un control a los 3 meses, el tracto fistuloso gastropulmonar se encontraba cerrado, constatándose la resolución completa de la fístula.

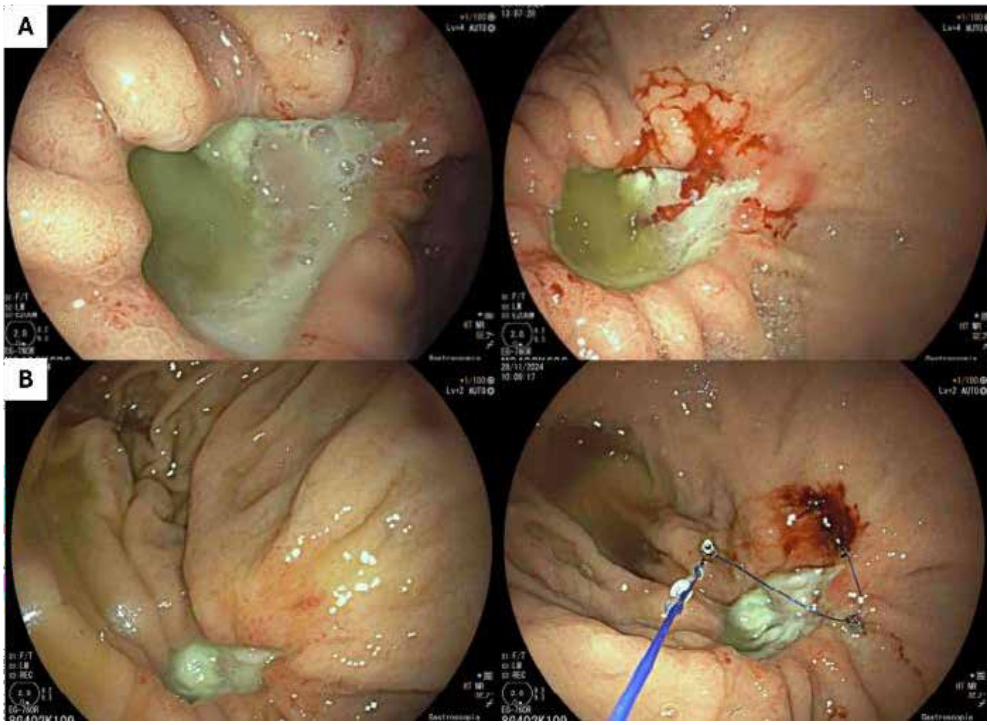

Figura 2. Durante la gastroscopia se identificó un trayecto fistuloso con orificio ancho a nivel del fundus gástrico y de la curvatura mayor, que se corresponde con la fístula gastropulmonar identificada en las pruebas de imagen (A). Se tomaron biopsias y se intentó el cierre con sutura, pero fue imposible debido a la friabilidad de los tejidos peri-orificiales (B).

El paciente pudo reiniciar la vía oral paulatinamente y las sondas fueron retiradas sin incidentes. Actualmente se encuentra en seguimiento oncológico y nutricional, libre de infección pulmonar y sin evidencia de recurrencia tumoral.

DISCUSIÓN

El carcinoma adenoide quístico pulmonar es una neoplasia extremadamente rara, con una incidencia del 0,04-0,2 %. Presenta un crecimiento lento pero con alta tasa de recurrencia local y metástasis tardías (1). La SBRT se considera una estrategia eficaz para lesiones oligometastásicas en pacientes seleccionados, si bien la administración de dosis ablativas en pocas fracciones puede comportar toxicidades graves en órganos vecinos (4). Las fístulas gastropulmonares inducidas por radiación son excepcionales, describiéndose casos aislados en la literatura (2, 3). Su presentación clínica es

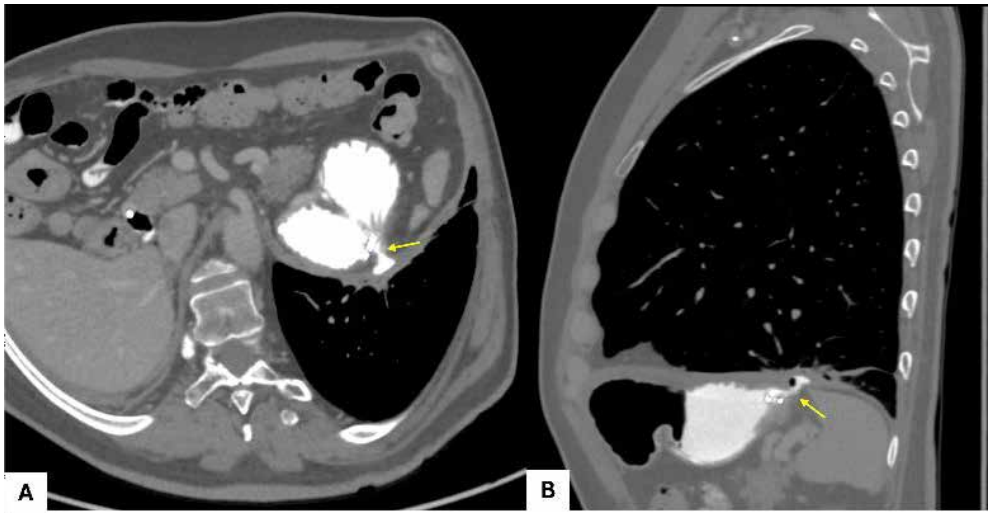

Figura 3. TAC toracoabdominopélvico con CIV y contraste oral positivo hipoosmolar (Omnipaque). (A) Reconstrucción oblicua ventana partes blandas y (B) reconstrucción sagital ventana partes blandas: mejoría significativa de la fístula gastropulmonar, el orificio gástrico tiene ahora un diámetro milimétrico con un trayecto fistuloso más corto (flecha amarilla) y una cavidad que está ahora limitada en el espesor del diafragma. La consolidación pulmonar atelectásica asociada es también ahora mucho más pequeña.

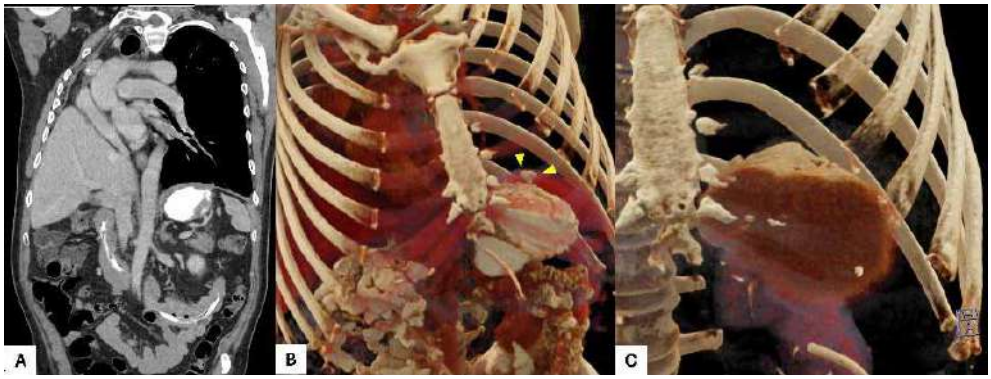

Figura 4. TAC toracoabdominopélvico con CIV y contraste oral positivo hipoosmolar (Omnipaque). (A) Reconstrucción coronal partes blandas: Se confirma al cierre del orificio gástrico y la fístula, con resolución de la colección residual que en el estudio previo estaba en el espesor del diafragma y con mínima lesión cicatricial en la base pulmonar adyacente. Puede apreciarse la sonda cruzando el duodeno. Reconstrucciones 3D tras colocación de sonda (B) y tras resolución exitosa de la fístula (C): nótese la desaparición de la cavidad contrastada (cabezas de flecha amarillas) que cruza el espesor diafragmático, que se corresponde con la sombra color vino.

inespecífica, a menudo simulando neumonías de repetición o abscesos pulmonares; la TC con contraste y la endoscopia resultan esenciales para confirmar la existencia y localización de la comunicación anómala (5-7). La cirugía suele ser el tratamiento definitivo, pero en pacientes con contraindicación quirúrgica, la radiología intervencionista ofrece soluciones mínimamente invasivas de gran utilidad. En este caso, el drenaje gástrico y la alimentación distal por yeyunostomía, junto con un adecuado soporte antimicrobiano, facilitaron la cicatrización espontánea de la fístula. Así, se logró evitar una intervención de alto riesgo, siendo este el primer reporte de resolución no quirúrgica exitosa de una FGP tras SBRT en carcinoma adenoide quístico de pulmón. Desde una perspectiva formativa, el caso enfatiza la necesidad de un enfoque multidisciplinar y la importancia de la radiología en el diagnóstico y abordaje de complicaciones poco frecuentes. Además, evidencia el papel de la vigilancia a largo plazo en neoplasias raras con riesgo de recurrencias y secuelas tardías.

CONCLUSIÓN

Este caso clínico representa el primer reporte conocido por nosotros tras una revisión exhaustiva de resolución no quirúrgica exitosa de una fístula gastropulmonar posradioterapia estereotáctica en carcinoma adenoide quístico de pulmón. La rareza extrema tanto de la neoplasia primaria como de su complicación resalta la importancia de la vigilancia a largo plazo y de una actitud diagnóstica proactiva ante hallazgos clínicos atípicos. Asimismo, demuestra que un abordaje multidisciplinar mínimamente invasivo puede ofrecer una alternativa terapéutica efectiva y segura en pacientes complejos donde la cirugía convencional está contraindicada. El manejo mediante radiología intervencionista permitió controlar la fístula y evitar una cirugía de alto riesgo, sentando un precedente en la literatura. La experiencia obtenida de este caso aporta un notable valor educativo, reforzando la importancia de integrar conocimientos de distintas especialidades para resolver problemas poco frecuentes y desafiantes.

BIBLIOGRAFÍA

1. Kawashima O, Hirai T, Kamiyoshihara M, Ishikawa S, Morishita Y. Primary adenoid cystic carcinoma in the lung: report of two cases and therapeutic considerations. Lung Cancer. 1998;19(3):211-217.
2. Komiyama T, Saito R, Nonaka H, Onishi H, et al. Serious gastric perforation after second stereotactic body radiotherapy for peripheral lung cancer that recurred after initial SBRT: a case report. J Med Case Rep. 2017;11:343.

3. Neri A, Lambert Y, Marrelli D, Di Mare G, Mastrogiacomo D, Corso G, et al. Gastro-pleuro-pericardial fistula following combined radiation and chemotherapy for lung metastases from renal cell carcinoma: report of a case. Surg Today. 2013;43(12):1457-1460.
4. Buemi L, Stefanelli S, Bichard P, Luscher M, Becker M. Esophageal pulmonary fistula – a rare complication of radiation therapy: a case report. J Med Case Rep. 2018;12(1):116.
5. Markowitz AM, Herter FP. Gastro-pleural fistula as a complication of esophageal hiatal hernia. Ann Surg. 1960;152:129-134.
6. Santacruz CP, Memeo R, Ibrahim M, et al. Gastropulmonary fistula after bariatric surgery: an overview of diagnostic and therapeutic management. Surgery for Obesity and Related Diseases. 2019;15(4):682-688.
7. Hwang JJ, Diaz-Montes TP, Zahurak ML, et al. Bronchoesophageal fistula after concurrent chemoradiation for esophageal cancer: clinical implications of a rare complication. J Thorac Oncol. 2008;3(11):1356-1359.

TERCER PREMIO
MEJORES CASOS CLÍNICOS

3

Fallo multiorgánico de causa infrecuente: a propósito de un caso de síndrome TAFRO en un paciente con mieloma múltiple

AUTORA:

Paloma López López
Residente de Medicina Interna.
Hospital General Universitario José María Morales Meseguer

RESTO DE AUTORES:

Claudia Moreno Navarro

RESUMEN

El síndrome TAFRO es un acrónimo que refleja una entidad clínica infrecuente y potencialmente letal, caracterizada por trombocitopenia, anasarca, fiebre, fibrosis reticulínica/fracaso renal y organomegalia. Su diagnóstico exige una elevada sospecha clínica y la exclusión de múltiples procesos autoinmunes y autoinflamatorios. Se presenta el caso de un varón de 77 años con mieloma múltiple en remisión que desarrolló fallo multiorgánico de rápida evolución, ingresando en la Unidad de Cuidados Intensivos (UCI) con necesidad de soporte vital avanzado. Tras un amplio estudio etiológico y de diagnóstico diferencial, se estableció el diagnóstico de síndrome TAFRO. Se instauró tratamiento inmunomodulador secuencial con corticoides en pulsos, inmunoglobulinas intravenosas, tocilizumab, ruxolitinib y avatrombopag, con progresiva mejoría clínica y recuperación de la función renal y hematológica. El caso pone de manifiesto la importancia del diagnóstico precoz y del tratamiento intensivo multidiana en una entidad infradiagnosticada pero potencialmente reversible.

Palabras clave: síndrome TAFRO, fallo multiorgánico, metilprednisolona, tocilizumab, ruxolitinib, avatrombopag.

INTRODUCCIÓN

El síndrome TAFRO es una entidad clínica poco frecuente, descrita por primera vez en Japón en 2010, considerada una variante del espectro de la enfermedad de Castleman (1). El acrónimo hace referencia a sus manifestaciones clínicas cardinales: trombocitopenia, anasarca, fiebre, fibrosis reticulínica/fracaso renal y organomegalia. Se trata de un síndrome hiperinflamatorio grave con una presentación aguda y curso potencialmente fatal. Su diagnóstico es de exclusión y se apoya en criterios clínicos, analíticos, radiológicos y, en ocasiones, histológicos (2). Su fisiopatología no está completamente esclarecida, pero se postula una tormenta de citoquinas mediada por IL-6 y VEGF (2, 3). El tratamiento no está estandarizado, aunque la combinación de corticoides con agentes inmunomoduladores como tocilizumab o ruxolitinib ha mostrado eficacia en la literatura (2, 3). La sospecha precoz y el abordaje terapéutico agresivo son claves para mejorar el pronóstico.

CASO CLÍNICO

Varón de 77 años con antecedentes de fibrilación auricular permanente en tratamiento anticoagulante con edoxabán, hipertensión arterial, diabetes mellitus tipo 2, hiperplasia benigna de próstata y mieloma múltiple IgG kappa diagnosticado en 2021. Había recibido tratamiento con esquema VRD (bortezomib, lenalidomida y dexmetasona) seguido de trasplante autólogo de progenitores hematopoyéticos en diciembre de 2022, con muy buena respuesta, y mantenimiento posterior con lenalidomida desde marzo de 2023.

En diciembre de 2024 el paciente comienza con un cuadro insidioso de astenia, disnea progresiva hasta mínimos esfuerzos, edemas periféricos y febrícula, tras lo que describe como un cuadro catarral. Inicialmente se interpreta como insuficiencia cardíaca descompensada en contexto de infección respiratoria e ingresa en Cardiología, donde se objetiva bicitopenia (hemoglobina 9 g/dL, plaquetas 48.000/µL), fracaso renal agudo (creatinina 1.5 mg/dL), hipertrofia ventricular con fracción de eyección del ventrículo izquierdo conservada en ecocardiograma transtorácico, y edema pulmonar en la radiografía de tórax. Se suspende lenalidomida ante sospecha de toxicidad medular y se completa estudio dirigido a descartar progresión del mieloma y amiloidosis secundaria, todo ello mediante la realización de resonancia magnética cardíaca, gammagrafía con tecnecio, biopsia de grasa subcutánea y aspirado medular, resultando todas las pruebas sin hallazgos relevantes. Tras estabilización clínica, el paciente es dado de alta el 3 de enero de 2025.

Días después, acude a Urgencias por empeoramiento clínico: aumento de astenia, disnea, edemas y disminución de diuresis. Analíticamente destaca empeoramiento del filtrado glomerular (creatinina 3.56 mg/dL), trombocitopenia grave (plaquetas <10.000/µL), leucopenia y proteína C reactiva elevada (>100 mg/L), decidiéndose reingreso el 7 de enero, esta vez a cargo de Hematología.

Durante su hospitalización, el paciente evoluciona rápidamente a un fallo multiorgánico con desarrollo de anasarca, insuficiencia respiratoria con necesidad de oxigenoterapia de alto flujo, fracaso renal anúrico con necesidad de hemodiálisis y shock con requerimiento de fármacos vasoactivos, momento en el que fue trasladado a la UCI, comenzándose de forma empírica con cobertura antibiótica de amplio espectro. El estudio microbiológico [cultivos, serologías, reacciones en cadena de polimerasa, IGRA (Interferon-Gamma Release Assay), micobacterias] y un nuevo aspirado medular no muestran datos sugestivos de progresión hematológica, hemofagocitosis ni amiloidosis.

Reevaluando el caso, se sospecha un síndrome TAFRO, y se inicia tratamiento con pulsos de metilprednisolona 500 mg los días 16 y 17 de enero, y 250 mg los días 18 y 19, seguido de pauta descendente de prednisona desde 20 mg/día los días después. Se añade inmunoglobulina intravenosa (0,4 g/kg/día) durante 5 días y, atendiendo a la respuesta clínica insuficiente, se administra tocilizumab a dosis de 8 mg/kg el 17 y 25 de enero. Por persistencia de activación inflamatoria, se introduce ruxolitinib 5 mg cada 12 horas desde el 22 de enero, que posteriormente se reduce a 2,5 mg/12 h contemplando su conocido y posible efecto adverso favorecedor de la trombopenia.

Debido a la trombocitopenia grave (<5.000/µL), refractaria a múltiples transfusiones de pools de plaquetas, se inicia avatrombopag a 20 mg/día el 24 de enero, con escalada progresiva hasta 60 mg/día a partir del 7 de febrero, presentando lenta pero progresiva mejoría de las cifras plaquetarias.

La evolución en la UCI es favorable, permitiendo retirada de soporte respiratorio, vasopresores y hemodiálisis, siendo trasladado a planta de Medicina Interna el 13 de febrero. Durante las semanas siguientes experimenta mejoría progresiva de la función renal (creatinina al alta de 2,01 mg/dL), resolución de la leucopenia, anemia multifactorial que se decide tratar con epoetina alfa 40.000 UI de forma bisemanal, y trombocitopenia persistente pero no grave (cifra de plaquetas de 26.000/µL al alta).

El paciente es dado de alta el 13 de marzo con tratamiento inmunomodulador oral (ruxolitinib 2,5 mg cada 12 horas), además de dosis bajas de prednisona, avatrombopag, y epoetina alfa, con seguimiento estrecho por Hematología y Medicina Interna (Unidad de Enfermedades Autoinmunes Sistémicas).

En las siguientes dos semanas tras el alta, la función renal (creatinina de 1,2 mg/dL), la trombopenia (50.000/µL) y la anemia (hemoglobina de 11 g/dL) continúan en pro-

gresiva mejoría, con administración de nueva dosis de tocilizumab (8 mg/kg), manteniendo ruxolitinib (2,5 mg/12h), avatrombopag (60 mg/24h) y epoetina alfa (40.000 UI/bisemanal) sin modificaciones, y pauta descendente de prednisona desde una dosis inicial de 20 mg hasta 5 mg.

DISCUSIÓN

El caso presentado ilustra de forma ejemplar la complejidad diagnóstica del síndrome TAFRO, una entidad de reciente reconocimiento que puede simular múltiples patologías graves, y que a menudo supone un diagnóstico de exclusión, siendo objetiva la presencia de fibrosis reticulínica en la médula, la cual puede no encontrarse (como es el caso de nuestro paciente) (4). La coexistencia con un mieloma múltiple en remisión añade dificultad diagnóstica, al obligar a descartar tanto la progresión de la enfermedad hematológica como efectos adversos del tratamiento.

La sospecha clínica del síndrome TAFRO se basó en la combinación de trombocitopenia refractaria, anasarca, fiebre, fracaso renal agudo y elevación de reactantes inflamatorios, en ausencia de infección activa, progresión neoplásica y/o enfermedad autoinmune sistémica conocida.

La respuesta al tratamiento inmunomodulador fue determinante para la evolución favorable del paciente. Inicialmente se administraron pulsos intravenosos de metilprednisolona a dosis de 500 mg durante dos días, seguidos de 250 mg otros dos días, con posterior pauta descendente de prednisona. El tratamiento con corticoides a alta dosis supone el primer escalón terapéutico, estrategia es coherente con la literatura (2).

Se administró tocilizumab a dosis de 8 mg/kg (dosis repetida tras una semana), un anticuerpo monoclonal anti-IL6, con buena tolerancia. La eficacia de tocilizumab como terapia de primera línea en TAFRO ha sido respaldada por múltiples series de casos, con tasas de respuesta clínica del 60–70 % cuando se combina con esteroides (2, 3).

Por la evolución tórpida, se añadió ruxolitinib a dosis de 5 mg cada 12 horas, un inhibidor de JAK1/2 con efecto inmunomodulador y antiinflamatorio. Su uso ha sido reportado en casos refractarios al tratamiento inicial, mostrando buena respuesta clínica (3). Posteriormente se redujo la dosis a 2,5 mg/12 horas ante sospecha de toxicidad medular.

Dado el carácter grave de la trombocitopenia (<5.000 plaquetas/µL), refractaria a transfusiones, se instauró tratamiento con avatrombopag a dosis de 60 mg/día, un agonista del receptor de trombopoyetina. Este fármaco ha mostrado utilidad en la

recuperación de cifras plaquetarias en síndromes trombocitopénicos severos, incluyendo casos descritos de TAFRO (5).

Este esquema terapéutico combinado permitió la estabilización clínica y la recuperación progresiva de la función renal y hematológica del paciente. El uso coordinado de inmunomoduladores dirigidos y agentes estimulantes de la hematopoyesis fue clave en la respuesta global.

El éxito en el diagnóstico y tratamiento de este caso de alta complejidad se debió a factores determinantes: la colaboración multidisciplinar (hematólogos, intensivistas, internistas), una elevada sospecha clínica y la instauración temprana de una terapia óptima. Estos elementos fueron cruciales para lograr un pronóstico favorable ante una enfermedad potencialmente letal.

CONCLUSIONES

- El síndrome TAFRO debe considerarse en pacientes con cuadro inflamatorio sistémico, pancitopenia, anasarca y fracaso renal sin causa evidente.
- La exclusión diagnóstica de otras entidades es fundamental para establecer el diagnóstico.
- El tratamiento precoz con corticoides e inmunomoduladores puede revertir el curso clínico y mejorar el pronóstico.
- Es esencial el trabajo coordinado entre diferentes especialidades ante cuadros clínicos complejos y potencialmente letales.

BIBLIOGRAFÍA

1. Iwaki N, Fajgenbaum DC, et al. Clinicopathologic analysis of TAFRO syndrome demonstrates a distinct subtype of HHV-8-negative multicentric Castleman disease. Am J Hematol. 2016 Feb;91(2):220–6.
2. Miura K, et al. TAFRO Syndrome: Guidance for Managing Patients Presenting Thrombocytopenia, Anasarca, Fever, Reticulin Fibrosis, Renal Insufficiency, and Organomegaly. Biomedicines. 2024 Jun 8;12(6):1277.
3. Kakutani T, Kamada R, Tamai Y. Pathophysiology, Treatment, and Prognosis of Thrombocytopenia, Anasarca, Fever, Reticulin Fibrosis/Renal Failure, and Organomegaly (TAFRO) Syndrome: A Review. Curr Issues Mol Biol. 2024 Oct 9;46(10):11255–11269.
4. Iwaki N, Fajgenbaum DC, et al. Clinicopathologic analysis of TAFRO syndrome demonstrates a distinct subtype of HHV-8-negative multicentric Castleman disease. Am J Hematol. 2016 Feb;91(2):220-6.

5. Yamaguchi Y, et al. Recovery from prolonged thrombocytopenia in patients with TAFRO syndrome: case series and literature review. Mod Rheumatol Case Rep. 2020 Jul;4(2):302–309.

Finalista
MEJORES CASOS CLÍNICOS

4

Recuperación In Extremis: Shock cardiogénico en contexto de infarto anterior y parada cardiorrespiratoria prolongada

AUTOR:

Claudio Piqueras Sánchez
Residente de Cardiología
Hospital Clínico Universitario Virgen de la Arrixaca

RESTO DE AUTORES:

Antonio Pujante Martínez - Jorge Moreno Fernández
Carmen Agulló López - Alfonso Vidal López - Joaquín Salinas García

RESUMEN

A continuación, se presenta el caso de un varón de 52 años que presenta una parada cardiorrespiratoria (PCR) extrahospitalaria en ritmo desfibrilable en el seno de un infarto con elevación del segmento ST (IAMCEST) anterior, en situación de shock profundo de etiología cardiogénica, motivo por el cual se canaliza una membrana de oxigenación extracorpórea arterio-venosa (ECMO-VA). Dicho caso supuso un reto en cuanto a su manejo ya que el paciente presentó una parada PCR prolongada (tiempo hasta el retorno de la circulación espontánea (ROSC) total de 52 minutos), hecho que llevó incluso a la activación del protocolo ECMO-RCP, si bien el paciente presentó ROSC previo a la canulación.

Palabras clave: Infarto agudo de miocardio, parada cardiorrespiratoria, ECMO-VA, shock cardiogénico.

CASO CLÍNICO

Varón de 52 años con antecedente de dislipemia en tratamiento con estatinas, que presenta una parada cardiorrespiratoria (PCR) extrahospitalaria presenciada. Se inicia reanimación cardiopulmonar (RCP) básica por testigos y, a los 7 minutos, RCP avanzada por el Servicio de Emergencias Médicas. El ritmo inicial es fibrilación ventricular (FV), que requiere ocho desfibrilaciones hasta recuperación inicial de la circulación espontánea (ROSC), procediendo durante la RCP se procede a intubación orotraqueal. Posteriormente presenta nueva PCR, por lo que se activa protocolo de ECMO-RCP.

Cuando el paciente se encuentra camino de la sala de canulación en PCR presenta recuperación de la circulación espontanea (ROSC total de 52 minutos). Sin embargo, dada la presencia de disfunción ventricular muy severa, así como hipotensión a pesar de inicio y titulación de aminas vasoactivas se decide canulación de ECMO-VA de forma percutánea con acceso femoral tanto para la cánula de extracción como la de retorno. Cabe destacar que en el electrocardiograma (ECG) (Figura 1) de salida tras la PCR se evidencia ascenso del segmento ST en derivaciones precordiales. Por lo que se decide administración de acelicilato de lisina intravenosa y activación de Código Infarto.

En sala de hemodinámica, bajo sedación, ventilación mecánica invasiva y soporte circulatorio con ECMO-VA, se realiza coronariografía observándose suboclusión trombótica proximal de la arteria descendente anterior (DA), revascularizada mediante el implante de un stent farmacoactivo (Figura 2), previa infusión cangrelor IV. Posteriormente, el paciente es trasladado a la Unidad Coronaria.

A su llegada a la Unidad Coronaria el paciente se encuentra inestable a nivel hemodinámico, destacando hipotensión marcada a pesar del soporte circulatorio con ECMO-VA, presentando numerosos fenómenos de succión en la cánula de extracción, por lo que se opta por, dado el perfil de vasoplejia post-PCR, infusión de sueroterapia intensivas consiguiendo, con niveles de animas vasoactivas altas (noradrenalina, vasopresina, y dobutamina) mejoría de la situación hemodinámica.

Se coloca catéter de Swan-Ganz a nivel de la arteria pulmonar que confirma sospecha clínica mostrando unas presiones de enclavamiento pulmonar normales (13 mmHg), junto con presiones venosas centrales bajas (7 mmHg). Tras balance hídrico positivo se consigue estabilización de la situación hemodinámica.

Respecto a la ecocardiografía inicial se objetiva disfunción ventricular izquierda muy severa (en torno al 15 %), así como disfunción ventricular derecha ligera-moderada. Se objetiva apertura valvular aórtica en todos los latidos, manteniéndose el soporte de ECMO-VA a 3300 revoluciones por minuto (RPM), dando un flujo de 3 litros

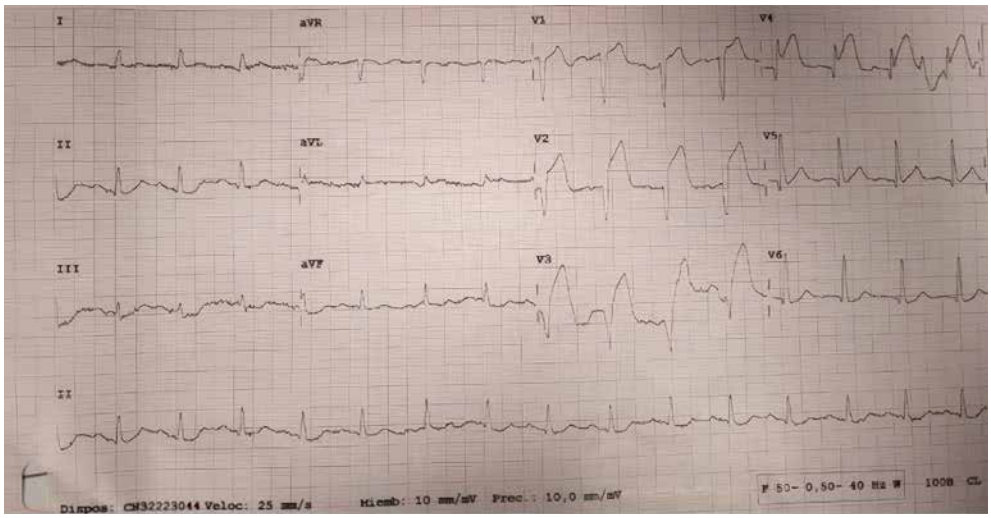

Figura 1. ECG de 12 derivaciones donde se observa QS hasta derivación V3, así como ascenso del segmento ST desde V2 hasta V4.

por minuto (LPM). En los días posteriores evidencia mejoría tanto de la función ventricular izquierda como derecha.

A las 40 horas del evento, el paciente desarrolla taquicardia ventricular polimórfica tipo "Torsade de Pointes" tras fenómeno de R sobre T, resuelta con desfibrilación e iniciando perfusión continua de amiodarona sin recurrencias.

Figura 2. Coronariografía emergente donde se objetiva en la imagen de la derecha el árbol coronario izquierdo, con la presencia de suboclusión trombótica de DA proximal.

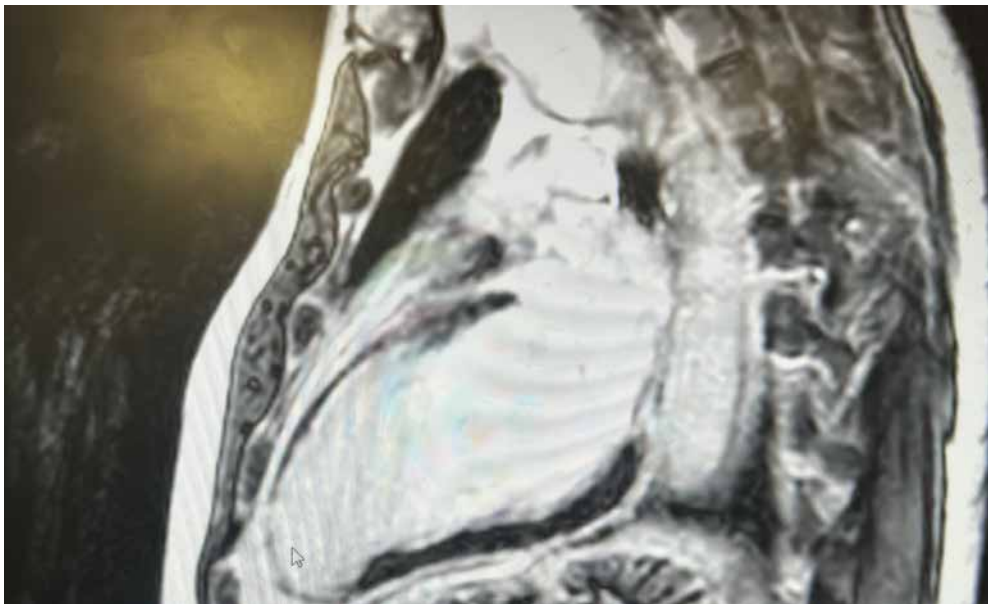

Figura 3. RM cardiaca, secuencia con contraste, donde se aprecia realce tardío en plano 2 cámaras. En él se objetiva (estrella azul) realce transmural a nivel apical, junto con realce subendocárdico a nivel de cara anterior en sus segmentos medios y basales.

El curso clínico evoluciona favorablemente con mejoría progresiva de la función ventricular, descenso de requerimientos vasoactivos y éxito en test de weaning de ECMO-VA los días cuarto y quinto, retirándose el soporte el quinto día. Al sexto día se procede a la extubación, en el contexto de una favorable evolución neurológica del paciente (electroencefalogramas seriados con reactividad a estímulos, y presencia de onda N20 en los potenciales evocados somatosensoriales).

Dada dicha buena evolución, y tras varios días de mayoritariamente optimización de congestión pulmonar, así como fisioterapia tanto funcional como respiratoria se da de alta a la planta. Al alta hospitalaria el paciente presenta a nivel ecocardiográfico disfunción ventricular severa izquierda (33 %), así como se objetiva la presencia de trombo intraventricular de 5x5 mm por lo que se realiza cambio de tratamiento antitrombótico por triple terapia basada en aspirina, clopidogrel y anticoagulación oral, así como se indica chaceo desfibrilador. Respecto al tratamiento para insuficiencia cardiaca con función ventricular reducida el paciente recibe cuádruple terapia a dosis máximas toleradas (betabloqueante, antialdosterónico, inhibidor del receptor de la angiotensina/neprilisina (ARNI) e inhibidor del cotrasportador sodio-glucosa tipo 2 (iSGLT2)).

Posteriormente en controles ambulatorios el paciente se realiza una resonancia magnética cardiaca (RMc) en la que se objetiva infarto en territorio de DA, sin signos de viabilidad apical y afectación subendocárdica de segmentos medios y basales, que se encuentran viables (Figura 3). Por otro lado, se objetiva recuperación de la función ventricular (50 %), así como ausencia de trombo apical. Dados dichos hallazgos se decide dar tratamiento anticoagulante durante 3 meses desde episodio y posteriormente cambiar estrategia a doble antiagregación durante 1 año, así como retirada de chaleco desfibrilador sin implante de desfibrilador automático implantable (DAI).

DISCUSIÓN

A pesar del descenso en la incidencia de IAM observado en los últimos años, fruto de los esfuerzos en la promoción de la prevención primaria y secundaria, éste sigue siendo una de las principales causas de morbimortalidad en la población general (1). Con todo ello, la mortalidad asociada al IAM ha ido en descenso a lo largo de los años gracias a la optimización del protocolo Código Infarto y su tiempo-dependencia (1).

A pesar de lo mencionado, y de que fruto de dichos avances, el shock cardiogénico (SC) en contexto de un IAM continúa presentando una alta mortalidad a los 30 días (en torno al 60 % descrito en algunas series) (2).

Para intentar hacer frente a dicho problema en las últimas décadas se han desarrollado múltiples dispositivos de asistencia ventricular y soporte circulatorio, siendo el ECMO uno de los principales. Éste es un sistema de asistencia circulatoria basado en el bypass cardiopulmonar, conformado por una bomba centrífuga y un oxigenador de membrana intercalado en su rama arterial, de forma que permite extraer sangre del territorio venoso, oxigenarla y devolver el flujo al territorio arterial (3). Si bien, por el momento no se ha logrado demostrar beneficio en cuanto a la supervivencia comparado con el tratamiento médico en el shock cardiogénico en el seno del IAM (4).

Respecto a la PCR tratada con RCP convencional presenta una pobre supervivencia (en torno al 15 % intrahospitalaria y 10 % extrahospitalaria). En los últimos años se ha incorporado un sistema de asociación de asistencia circulatoria a la RCP en pacientes que no logran un retorno sostenido de la circulación espontanea con técnicas de reanimación convencionales denominado ECMO-RCP, aunque los resultados de supervivencia al alta hospitalaria han resultado dispares entre las diferentes series reportadas (supervivencia entre el 15-60 % al alta hospitalaria) (5). La clave del éxito de dicho programa radica especialmente en unos criterios de inclusión estrictos, de cara a una adecuada selección del paciente, los cuales no se encuentran claramente establecidos, si bien existe cierto consenso en algunos de ellos: edad menor de 70 años, PCR presenciada, tiempo de no RCP tras la PCR menor a 5 minutos, tiempo

hasta entrada en ECMO inferior a 60 minutos, ausencia de comorbilidades limitantes previamente conocidas, ausencia de criterios que contraindiquen el uso de ECMO. Todos estos criterios se encuentran encaminados a mejorar tanto la supervivencia como el neuropronóstico a largo plazo, el cual es un gran limitante en los pacientes post-PCR (6).

Otro aspecto interesante es el riesgo arrítmico y de muerte súbita en pacientes tras un IAM. Las recomendaciones clásicas respecto al implante de DAI en prevención primaria se resumen en la presencia de disfunción ventricular severa (< 30 % si el paciente no presenta síntomas o < 35 % si el paciente se encuentra en un grado II de la escala New York Heart Association (NYHA)), no obstante, la presencia de estos se debe de evaluar a los 40 días del evento debido a los casos de recuperación de mejoría de la función ventricular o sintomatología (7). Por ello estratificación del riesgo puede llevar tiempo mientras el paciente mantenga un alto riesgo de muerte arrítmica, y dichos pacientes podrían necesitar un puente temporal con un desfibrilador portátil, que han demostrado ser herramientas seguas y eficaces en la detección y resolución de eventos de taquicardia ventricular/fibrilación ventricular (8). En nuestro caso, el paciente fue dado de alta con chaleco desfibrilador sin necesidad de aplicación de terapias. A los 60 días del evento índice se retiró el chaleco ya que el paciente no cumplía criterios de alto riesgo arrítmico (recuperación de función ventricular y ausencia de síntomas), por lo que finalmente no se implantó DAI en prevención primaria.

En conclusión, nuestro caso es de especial interés ya que es un ejemplo de una adecuada reanimación inicialmente básica, posteriormente avanzada, así como la correcta selección de un paciente como candidato a escalar a medidas avanzadas como soporte circulatorio en el seno de una parada cardiorrespiratoria (paciente joven, sin comorbilidades, con PCR presenciada y reanimada, con ROSC inicial y con causa tratable (IAM)), apoyando que la adecuada selección de los pacientes puede asegurar una adecuada evolución en cuanto al neuropronóstico se refiere, el cual suele ser el mayor limitante.

BIBLIOGRAFÍA

1. Dégano IR, Salomaa V, Veronesi G, et al. Twenty-five-year trends in myocardial infarction attack and mortality rates, and case-fatality, in six European populations. Heart. 2015;101(17).
2. Lauridsen MD, Rørth R, Lindholm MG, et al. Trends in first-time hospitalization, management, and short-term mortality in acute myocardial infarction–related cardio-

genic shock from 2005 to 2017: A nationwide cohort study. American Heart Journal. 2020;229:127-37.

3. Le Gall A, Follin A, Cholley B, et al. Veno-arterial-ECMO in the intensive care unit: From technical aspects to clinical practice. Anaesth Crit Care Pain Med. 2018 Jun;37(3):259-268.
4. Zeymer U, Freund A, Hochadel M, et al. Venoarterial extracorporeal membrane oxygenation in patients with infarct-related cardiogenic shock: an individual patient data meta-analysis of randomised trials. Lancet. 2023; 402: 1338–46.
5. Richardson C, Schmidt M, Bailey M, et al. ECMO Cardio-Pulmonary Resuscitation (ECPR), trends in survival from an international multicentre cohort study over 12-years. Resucitation. 2017;112: 34-40.
6. Richardson C, Tonna JE, Nanjayya V, et al. Extracorporeal Cardiopulmonary Resuscitation in Adults. Interim Guideline Consensus Statement From the Extracorporeal Life Support Organization. ASAIO J. 2021;67(3):221-8.
7. M Tracy C, Epstein AE, Darbar D et al. 2012 ACCF/AHA/HRS focused update incorporated into the ACCF/AHA/HRS 2008 guidelines for device-based therapy of cardiac rhythm abnormalities: a report of the American College of Cardiology Foundation/American Heart Association Task Force on Practice Guidelines and the Heart Rhythm Society. *Circulation*. 2013;127(3):e283–352.
8. Klein HU, Goldenberg I, Moss AJ. Risk stratification for implantable cardioverter defibrillator therapy: the role of the wearable cardioverter-defibrillator. *Eur Heart J*. 2013; 34(29):2230–42.

Finalista

MEJORES CASOS CLÍNICOS

5

Eritema multiforme mayor con una etiología infrecuente

AUTOR:

Pablo Sánchez Balsalobre
Residente de Dermatología Médico-Quirúrgica y Venereología.
Hospital Clínico Universitario Virgen de la Arrixaca

RESTO DE AUTORES:

Julia Román Gómez - María Castillo Landete - Diego López Martínez

RESUMEN

El eritema multiforme (EM) es una enfermedad aguda caracterizada por la aparición repentina de pápulas rojas fijas simétricas, algunas de las cuales evolucionan hacia lesiones en diana papulosas. Se desencadena a menudo por una infección, en particular por el virus del herpes simple (VHS), aunque también puede estar implicado otros como el *Mycoplasma pneumoniae*. Se reconocen dos formas de EM: el EM menor y el EM mayor. Ambas presentan el mismo tipo de lesiones elementales (en diana o dianiformes), pero se distinguen por la presencia o ausencia de afectación de la mucosa y síntomas sistémicos.

Se presenta el caso de una mujer de 43 años que ingresó con sospecha diagnóstica de EM mayor tras presentar múltiples lesiones dianiformes en tronco y extremidades, afectación mucosa oro-labial y sintomatología sistémica (sensación distérmica, artro-mialgias, astenia). Se determinó como posibles desencadenantes el consumo de tóxicos y de fármacos ante la ausencia de infecciones recientes.

Palabras clave: eritema multiforme, eritema multiforme mayor, lesiones en diana, virus del herpes simple, *Mycoplasma pneumoniae,* tóxicos, fármacos.

CASO CLÍNICO

Mujer de 43 años que consulta en Urgencias generales del Hospital Clínico Universitario Virgen de la Arrixaca por referir sensación distérmica sin medición de temperatura corporal, malestar general, lesiones cutáneas dolorosas, lesiones orales dolorosas y odinofagia de 4 días de evolución.

Entre sus antecedentes, destaca ser consumidora de tóxicos (entre ellos tabaco, cocaína, cannabis y opiáceos). Se encuentra actualmente en un programa de deshabituación con una pauta de metadona oral diaria. Refiere la toma regular de benzodiacepinas (lorazepam) y analgésicos (metamizol).

Entrevistando a la paciente, refiere además de la clínica previamente mencionada, disuria y dolor genital. Niega haber presentado clínica infecciosa de cualquier tipo este último mes (incluyendo lesiones herpéticas orales y genitales), relaciones sexuales de riesgo y consumo de tóxicos recientemente; sin embargo, informa de la toma hace 5 días de naproxeno.

Durante su estancia en Urgencias, presenta una tensión arterial de 107/83 mmHg, una temperatura corporal de 37 ºC, una frecuencia cardíaca de 73 latidos por minutos y una saturación de oxígeno de 100 %. La auscultación cardiopulmonar es normal. En la exploración física, destaca la presencia una mácula hiperpigmentada en labio inferior, lesiones costrosas en mucosa labial, "boca séptica", lesiones dianiformes eritemato-violáceas en dorso de manos y pies, a nivel palmo-plantar, antebrazos, piernas y tronco, una ampolla Nikolsky negativo en eminencia tenar derecha y un exudado purulento en región genital. Las Figuras 1, 2, 3 y 4 muestran imágenes de algunas de las lesiones descritas.

Respecto a las pruebas complementarias, destaca únicamente una PCR de 0.99 mg/dL, una analítica de orina compatible con un proceso infeccioso y un estudio toxicológico en orina positivo para cocaína, tetrahidrocannabinoides, metadona y benzodiacepinas. Se decide ingreso a cargo de Dermatología tras tomar biopsia "punch" de una de las lesiones dianiformes, solicitar hemocultivos, toma de muestra con torunda de mucosa labial para estudio PCR de virus del herpes simple 1 y 2 y varicela zoster, toma de muestra con torunda de exudado vaginal para cultivo bacteriano y micológico, PCR de virus respiratorios, serología de VIH-1 y 2, *Treponema pallidum*, virus de la hepatitis C, virus de la hepatitis B, virus de la hepatitis A y de neumonía atípica (*Legionella pneumophila, Coxiella burnetti, Chlamydophila pneumoniae, Mycoplasma pneumoniae*), anticuerpos antinucleares y radiografía de tórax.

Durante su ingreso, la paciente es valorada por otorrinolaringología, que descarta lesiones en orofaringe y laringe. Los hemocultivos son negativos, la PCR de VHS y varicela zoster es negativa, el cultivo de exudado vaginal es positivo para *Trichomo-*

Figura 1. Lesiones dianiformes en dorso de manos y pies.

Figura 2. Lesiones dianiformes en antebrazo y palma derechos y en piernas.

nas vaginalis, la PCR de virus respiratorios es negativo, las serologías son negativas, el estudio de anticuerpos nucleares es negativo y la radiografía de tórax no muestra hallazgos patológicos. El resultado de la serología de neumonía atípica no se obtuvo dado que es necesario recibir una segunda muestra a las 2 ó 3 semanas para seroconversión. El estudio anatomopatológico muestra abundantes queratinocitos apoptóticos en epidermis con infiltrado linfoide perivascular en dermis papilar, compatible con diagnóstico de eritema multiforme. Es tratada con metilprednisolona 40 mg intravenosa diario, ácido fusídico tópico diario en la zona labial, betametasona tópica dos veces al día en las lesiones cutáneas y metronidazol 500 mg cada 12 horas, con buena respuesta clínica.

Dada la correcta evolución de la paciente, la ausencia de hallazgos patológicos destacables en las pruebas complementarias y la adecuada tolerancia oral a la reintroducción de la alimentación, tras 5 días de ingreso hospitalario se decide dar de alta con el siguiente tratamiento: metronidazol 250 mg cada 12 horas durante 6 días, metadona 5mg/ml 2.5 mg cada 12 horas, prednisona 10 mg durante 7 días, 5 mg durante 7 días y suspensión y omeprazol 20 mg.

DISCUSIÓN

El EM es una patología mucocutánea aguda e inmunomediada caracterizada por lesiones eritematosas de aspecto dianiforme de distribución acral con componente vesículo-ampolloso (1-4). Cuando existe afectación de mucosas y/o síntomas sistémicos, se habla de EM mayor, implicando riesgo vital y secuelas graves; mientras que en el caso contrario se habla de EM menor (1, 3, 4).

Puede darse a cualquier edad, con un pico de incidencia en personas jóvenes (sobre todo, entre la 2º y 3º década de la vida). Predomina ligeramente en el sexo masculino, con una proporción que oscila entre 3:2 y 2:1. No parecen existir diferencias raciales (1).

Tradicionalmente se ha incluido la forma "mayor" en un mismo grupo junto al síndrome de Stevens-Johnson (SSJ) y el síndrome de Lyell o necrólisis epidérmica tóxica (NET) (2); sin embargo, en la actualidad se recomienda separar el EM mayor del SSJ y de la NET dado que, a pesar de que presentan lesiones mucosas similares, las manifestaciones cutáneas son distintas (3, 4).

En la literatura se ha descrito una gran cantidad de posibles factores etiológicos: infecciones, fármacos, enfermedades autoinmunes, enfermedades sistémicas (1-4) y consumo de tóxicos (6-8). Las infecciones representan el 90 % de los casos (4), siendo la infección más frecuente la causada por el VHS (1-4), estando por delante el tipo 1 respecto al tipo 2 (4). El segundo agente infeccioso más frecuente es el *Mycoplasma*

Figura 3. Lesiones dianiformes en tronco.

Figura 4. Mancha hiperpigmentada en labio inferior, lesiones costrosas en labios y "boca séptica".

pneumoniae (1-4), estando especialmente implicado en los casos infantiles y adolescentes (1, 3, 4).

Los fármacos representan menos del 10 % de los casos de EM notificados (1, 4), y parecen estar más presentes en las formas "mayor". Los frecuentemente implicados son los antiinflamatorios no esteroideos (como el naproxeno), los fármacos antiepilépticos y los antibióticos del grupo de las penicilinas, las cefalosporinas y las quinolonas, entre otros (1, 2, 4). Nuestra paciente consumió naproxeno previamente al inicio del cuadro, por lo que podría ser una posible causa del cuadro. Uno de los grupos de fármacos que no se suele asociar al EM es el de las benzodiacepinas. Cabrerizo et al describen el caso de una mujer de 57 años que desarrolló un episodio de EM tras estar en tratamiento con tetrazepam. Las reacciones que pueden generarse derivado de su uso son: vasculitis leucocitoclástica, reacciones fototóxicas, erupciones generalizadas, eritema fijo medicamentoso, foto-onicolisis, dermatitis de contacto, EM, SSJ y NET. Parece que ningún estudio ha encontrado una reactividad cruzada entre el tetrazepam y el resto de las benzodiacepinas a pesar de la similitud química que presentan entre sí, especialmente con el diazepam (5). Por ello, es improbable que en el presente caso el lorazepam sea el causante del cuadro sufrido por la paciente.

El consumo de tóxicos no se ha relacionado clásicamente con la aparición de EM. En el artículo escrito por Imbernón-Moya et al, se habla de que entre las manifestaciones cutáneas asociadas al consumo de cocaína existe la posibilidad de que aparezca un EM. En general, aparecen a las 24-96 horas posteriores al consumo con independencia de la forma de administración del estupefaciente. Además, comenta que las mujeres muestran una mayor frecuencia de presentación, con una edad media de aparición de 42.7 años (6). En la revisión realizada en 2023 por Sánchez-Puigdollers et al también se describe la posible asociación entre el consumo de cocaína y el EM (7). Respecto al cannabis, el primer caso reportado probablemente asociado a su consumo fue en el año 2013 por Selcuk et al en un varón joven de 19 años (8). A pesar de que la paciente negó el consumo reciente de tóxicos, el análisis toxicológico de orina arrojó resultados positivos para varios (entre ellos, para cocaína y tetrahidrocannabinoides). Resulta interesante remarcar que tiene 43 años, edad cercana a la media presentada por Imbernón-Moya et al. Son, por tanto, dos posibles agentes etiológicos para tener en cuenta.

El EM mayor se acompaña comúnmente de síntomas prodrómicos, como fiebre, mialgias y malestar general. En ocasiones, no está claro si estos síntomas son parte del cuadro de EM o de un proceso infeccioso previo que desencadene el mismo. Esta sintomatología puede aparecer una semana antes de la aparición de lesiones cutáneas (4). Las lesiones cutáneas se distribuyen en cara y regiones acrales, aunque en el caso del EM mayor también suele afectarse el tronco y extremidades a nivel más proximal

a diferencia del EM menor. El signo de Nikolsky es negativo. El aspecto de las lesiones es dianiforme, habitualmente eritemato-violáceo, con centro vesículo-ampolloso de tono más oscuro (1, 4). Las lesiones mucosas ocurren en torno al 25-60 % de los casos. Suele aparecer simultáneamente a las lesiones cutáneas, aunque puede preceder y seguir a las mismas. Muy raramente se va a presentar un cuadro de afectación mucosa sin manifestaciones cutáneas. La mucosa más frecuentemente implicada (70 % de los casos) es la oral. Una de las localizaciones más frecuentes es el labio: inicialmente aparece eritema y edema y progresa a erosiones y formación de pseudomembranas y costras que suelen curar sin dejar cicatriz (2, 4). Estas lesiones son compatibles con las sufridas por la paciente a nivel del labio inferior.

El diagnóstico es normalmente clínico (1, 2). No existen alteraciones patognomónicas en las pruebas complementarias solicitadas. Lo más frecuente es la elevación de la PCR, de la VSG y del recuento de leucocitos. En casos graves, pueden elevarse las transaminasas (2, 4). Resulta crucial solicitar pruebas complementarias que puedan ayudar a discernir un posible factor desencadenante como los anteriormente descritos en función de los antecedentes personales, la situación epidemiológica y la clínica previa y actual del paciente (4). En ocasiones, puede resultar útil la petición de estudios de autoinmunidad como los ANA para descartar la presencia de una entidad distinta denominada síndrome de Rowell, consistente en: lesiones similares al EM, lupus eritematoso, ANA positivo, anticuerpos anti-Ro/SSA o anti-La/SSB positivo/s y factor reumatoide positivo (4, 9). Nuestra paciente presentó ANAs negativos. A pesar de no ser obligatorio ni patognomónico, el estudio anatomopatológico puede resultar útil para diferenciar el EM de otras enfermedades con presentación clínica similar. Generalmente, las características histopatológicas son similares en lesiones cutáneas y mucosas. Los hallazgos más frecuentes incluyen la necrosis de queratinocitos de la epidermis, el infiltrado linfohistiocitario de la unión dermoepidérmica y el infiltrado linfohistiocitario perivascular sin vasculitis (2, 4). Esta descripción es compatible con la aportada por el servicio de Anatomía Patológica tras el estudio de la muestra remitida.

Respecto al tratamiento, muchas de las recomendaciones están basadas en pequeñas series de casos o en opiniones de expertos y muy pocas en ensayos clínicos. Es fundamental conocer, si es posible, la etiología del cuadro. En caso de existir indicios de infección reciente, se debe tratar la misma como primer escalón. En caso de que se sospeche que el EM ha sido causado por el consumo de fármacos, estos deben pararse (1, 3, 9). Los criterios de ingreso hospitalario comprenden: lesiones orales que impidan la alimentación, presencia de lesiones mucosas extensas, superficie corporal afectada extensa (>20 %) y afectación sistémica grave (1). De esos criterios, parece que el más determinante es la afectación mucosa severa, siendo crucial conocer si

existe algún indicio de afectación ocular para una evaluación precoz por parte de oftalmología (9).

En los casos agudos aislados y leves no suele ser necesaria ninguna intervención, pero si se experimenta síntomas incómodos, los esteroides tópicos y los antihistamínicos orales pueden resultar útiles. Si el cuadro es inducido por VHS, es posible tratar con antiviral sistémico como aciclovir o valaciclovir (especialmente, en los casos recurrentes); sin embargo, varios estudios sugieren que la administración de la terapia antiviral en este contexto no altera el curso clínico de la enfermedad. Si es precedido por una infección por *Mycoplasma pneumoniae*, se puede considerar el uso de antibióticos. De nuevo, el objetivo del tratamiento debe ser el alivio sintomático (1-4, 9). El tratamiento de la afectación mucosa depende en gran medida del grado. En la enfermedad leve o moderada, se utiliza un tópico de corticosteroides de alta potencia con lavados antisépticos orales. En la enfermedad grave con compromiso extenso, generalmente se recomienda la hospitalización y la administración de líquidos intravenosos (4, 9). Aunque es controvertido debido a la posibilidad de incrementar el riesgo de complicaciones, de cronificar el cuadro y tras no parecer que mejore el pronóstico (1, 2), se puede utilizar la terapia sistémica con glucocorticoides como prednisona 40-60 mg/d, disminuyendo gradualmente durante 2-4 semanas (4, 9); sin embargo, las dosis varían. Otros autores recomiendan prednisona o metilprednisolona 30-50 mg diarios o 1 mg/kg al día (2). En la serie de casos de Molina-Leyva et al, el uso de estos dio buenos resultados, tal y como ha ocurrido con nuestra paciente.

JUSTIFICACIÓN

El eritema multiforme es una patología aguda con una gran cantidad de causas identificables. Se presenta un caso con una serie de factores etiopatogénicos posibles, a pesar de ser infrecuentes, descritos en la literatura y en los que no todos los médicos pertenecientes al servicio de Urgencias ni al de Dermatología piensan. Conocerlos puede ayudar a mejorar el manejo diagnóstico-terapéutico de los pacientes que acuden a los servicios hospitalarios tras la aparición de las manifestaciones sistémicas y cutáneas. Es por ello por lo que la anamnesis resulta crucial, máxime cuando se trata de un cuadro con un diagnóstico fundamentalmente clínico.

BIBLIOGRAFÍA

1. Molina-Leyva A, Crespo-Lora V, Naranjo-Sintesa R. Eritema multiforme: descripción de casos y variantes fenotípicas. Med Fam SEMERGEN. 2015;41(4):232–4.

2. Gavaldá-Esteve Carmen, Murillo-Cortés Judith, Poveda-Roda Rafael. Eritema multiforme: Revisión y puesta al día. RCOE. 2004; 9(4): 415-423.
3. Grünwald P, Mockenhaupt M, Panzer R, Emmert S. Erythema multiforme, Stevens-Johnson syndrome/toxic epidermal necrolysis - diagnosis and treatment. J Dtsch Dermatol Ges. 2020;18(6):547-553.
4. Sokumbi, O. and Wetter, D.A. Clinical features, diagnosis, and treatment of erythema multiforme: a review for the practicing dermatologist. International Journal of Dermatology. 2012;51: 889- 902.
5. Cabrerizo Ballesteros S, Méndez Alcalde JD, Sánchez Alonso A. Erythema multiforme to tetrazepam. J Investig Allergol Clin Immunol. 2007;17(3):205-6.
6. Sánchez-Puigdollers A, Just-Sarobé M, Pastor-Jané L. Cuadros cutáneo-mucosos asociados al consumo de cocaína. Actas Dermosifiliogr. 2023;114(2):125–31.
7. Imbernón-Moya, A., Chico, R., & Aguilar-Martínez, A. Manifestaciones cutáneas y mucosas asociadas al consumo de cocaína. Medicina Clínica. 2016;146(12): 544–549.
8. Ozyurt S, Muderrisoglu F, Ermete M, Afsar F. Cannabis-induced erythema multiforme-like recurrent drug eruption. Int J Dermatol. 2014;53(1):22-3.
9. Soares A, Sokumbi O. Recent Updates in the Treatment of Erythema Multiforme. Medicina (Kaunas). 2021;57(9):921.

Finalista
MEJORES CASOS CLÍNICOS

6

Enfermedad por depósito de cadenas ligeras restringida a cerebro tratada con trasplante autólogo de precursores hematopoyéticos. Reporte de un caso

AUTORA:

Carmen María Sánchez García
Residente de Neurología.
Hospital Clínico Universitario Virgen de la Arrixaca

RESTO DE AUTORES:

Ángel Valero López - Diego Torres Nuñez
Ramón Miñano Monedero - Francisco Martínez García

RESUMEN

Se presenta el primer caso de enfermedad por depósito de cadenas ligeras cerebral tratado con trasplante de células hematopoyéticas. Se trata de una mujer de 47 años que desarrolló crisis focales con evidencia de lesiones en sustancia blanca parieto-temporal izquierda. La biopsia reveló depósitos hialinos rojo congo negativos, con restricción por hibridación para cadena ligera lambda, sin evidencia de enfermedad sistémica. Ante la progresión clínica, se realizó un trasplante autólogo de células precursoras hematopoyéticas, logrando mejoría neurológica y estabilidad radiológica, aunque persistieron las crisis epilépticas. La enfermedad por depósito de cadenas ligeras, habitualmente sistémica, es extremadamente rara de forma localizada en sistema nervioso central, con menos de diez casos descritos. El diagnóstico se basa en hallazgos histológicos similares al amiloide pero sin propiedades congofílicas. No existe un tratamiento estandarizado

Palabras clave: enfermedad por depósito de cadenas ligeras, trasplante autólogo de precursores hematopoyéticos, amiloidosis.

CASO CLÍNICO

La enfermedad por depósito de cadenas ligeras limitada al sistema nervioso central es extremadamente rara, con menos de diez casos reportados (1, 2). No existe consenso sobre su tratamiento (1, 3). Describimos el primer caso enfermedad por depósito de cadenas ligeras cerebral tratada con trasplante autólogo de precursores hematopoyéticos.

Se trata de una mujer de 47 años, con antecedentes de síndrome ansioso-depresivo en seguimiento por psiquiatría únicamente, que es derivada desde consultas de psiquiatría a neurología por una clínica de un año de evolución consistente en la aparición de episodios breves y estereotipados de sensación epigástrica ascendente y alteraciones sensitivas en la hemicara izquierda, junto con alucinaciones visuales consistentes en visión de una multitud de personas a su alrededor. Se planteó la posibilidad de un origen epiléptico, tratándose de crisis focales sensoriales. Como parte del estudio se realizó una resonancia magnética cerebral que mostró alteraciones difusas en secuencias T2 en sustancia blanca del centro oval y el lóbulo temporal izquierdo, sin realce con contraste (Figura 1). La espectroscopia evidenciaba una discreta disminución del N-acetil aspartato y un pico de colina sugestivo de patología neoplásica de bajo grado. Se amplió estudio bioquímico, inmunológico y microbiológico en líquido cefalorraquídeo sin alteraciones y se planteó biopsia de la lesión. La anatomía patológica describía únicamente celularidad inflamatoria, sin hallazgos sugerentes de células neoplásicas. Se inició tratamiento con corticosteroides dada la sospecha inicial de origen inflamatorio sin mejoría. En los sucesivos meses, desarrolló un síndrome sensitivo-motor derecho progresivo junto con empeoramiento en el control de la epilepsia además de progresión a nivel de la imagen cerebral. Se realizó una segunda biopsia que reveló depósitos hialinos amorfos sugestivos por morfología de amiloide pero en la tinción rojo Congo no mostraba realce, dicho material asociaba un escaso infiltrado linfoplasmocitario (Figura 2). En el estudio adicional de inmunohistoquímica se confirmó restricción de cadena ligera lambda demostrada mediante hibridación cromogénica in situ. Los estudios de mieloma sistémico que incluyeron rastro de imagen corporal con PET-TAC, analíticas con proteinograma e inmunofilación tanto en sangre como en orina, frotis sanguíneo, así como aspirado y posterior biopsia de médula ósea fueron negativos.

Únicamente se detectaron signos leve de hiperplasia de la serie mieloide en medula ósea, sin significación patológica. Además se realizó biopsia de grasa abdominal sin datos de amiloidosis. Finalmente se diagnosticó de enfermedad por depósito de cadenas ligeras lambda, en este caso restringida al sistema nervioso central. Se planteó tratamiento con trasplante autólogo de precursores hematopoyéticos dada

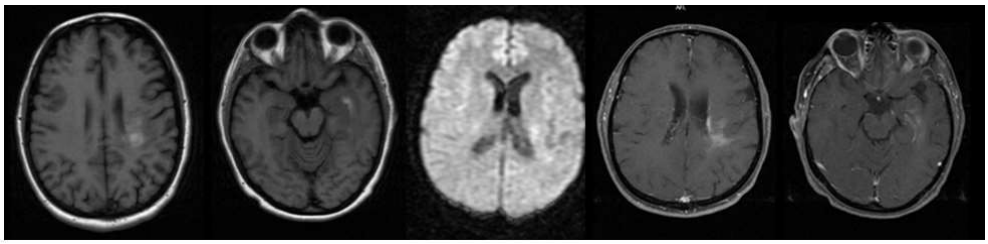

Figura 1. RM al diagnóstico. Secuencia FLAIR (1 y 2), Difusión (3), T1 con contraste (3, 4).

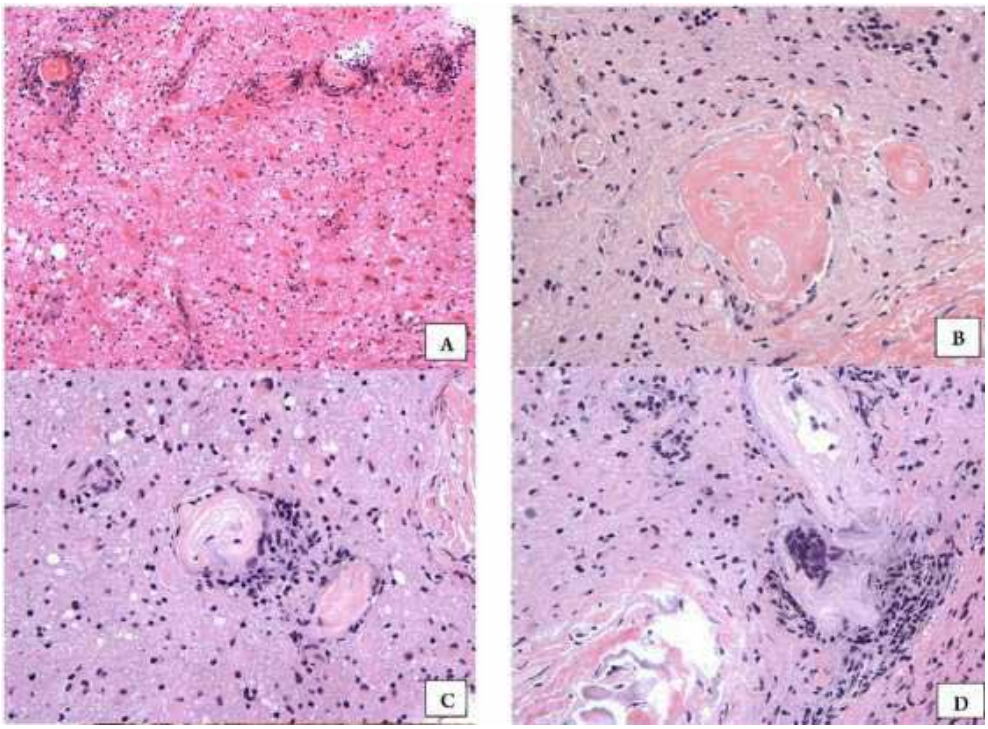

Figura 2. Características microscópicas de la enfermedad por depósito de cadenas ligeras cerebral. (A) Sustancia blanca cerebral con paredes vasculares engrosadas con material eosinófilo amorfo de tipo amiloide e infiltrados linfoplasmocitarios perivasculares asociados (Hematoxilina-eosina, 10X). (B) La extravasación con dispersión de este material evidente en la sustancia blanca (Hematoxilina-eosina, 10X). (C, D) Infiltrados inflamatorios linfoplasmocitarios perivasculares. Extraída de *Mercado JJ, Markert JM, Meador W, Chapman P, Perry A, Hackney JR. Primary CNS nonamyloidogenic light chain deposition disease: case report and brief review. Int J Surg Pathol. 2017 Dec;25(8):755–60.*

la progresión clínica. Se utilizó un esquema BEAM (BCNU o carmustina, etopósido, citarabina y melfalán) para el acondicionamiento. Tres meses después del trasplante,

que se realizó sin complicaciones relevantes, la paciente mejoró de la debilidad y la alteración sensitiva. La resonancia magnética de control mostró estabilidad en las lesiones de sustancia blanca sin cambios significativos. Las crisis persistieron, pero fueron parcialmente controladas con acetato de eslicarbazepina, perampanel y clonazepam.

La enfermedad por depósito de cadenas ligeras se caracteriza por depósitos tisulares de cadenas ligeras de inmunoglobulinas monotípicas, causados por una expansión clonal de células plasmáticas. Habitualmente es sistémica, afectando principalmente los riñones en forma de proteinuria y depósitos a nivel renal, pero pueden presentarse como en nuestro caso con depósitos localizados, simulando un tumor (3).

Los casos descritos restringidos al sistema nervioso central son extremadamente infrecuentes. Los síntomas reportados incluyen hemiparesia, hipoestesia o crisis epilépticas (1). En los estudios resonancia magnética se evidencian lesiones en hiperintensas en T2/FLAIR, predominantemente en sustancia blanca supratentorial, con realce variable con el contraste (4). El estudio de LCR suele ser normal y el diagnóstico se realiza mediante biopsia. La enfermedad se caracteriza por la presencia de depósitos amorfos hialinos con aspecto sugestivo de amiloide, pero que negativos para rojo Congo. Este hallazgo es clave para diferenciar entre la amiloidosis AL, en la que los depósitos presentan birrefringencia verde bajo luz polarizada y positividad con rojo Congo, y la enfermedad por deposito de cadenas ligeras, donde los depósitos son amorfos no fibrilares, sin conformación en lámina β-plegada, lo que hace que no presenten propiedades congofílicas (3).

Cabe destacar que en la mayoría de los casos de enfermedad por depósito de cadenas ligeras, los depósitos se acompañan de un infiltrado local de células con un espectro, que abarca desde la presencia de escasas células plasmáticas monotípicas maduras, infiltrados linfoplasmocíticos, células plasmocitoides a linfoma linfoplasmocítico asociado con la enfermedad de deposito (1, 3). En este caso se documentó un infiltrado linfoplasmocitario escaso, sin evidencia de neoplasia, pero con rasgos compatibles con un proceso clonal de bajo grado.

El diagnóstico diferencial en estos casos es amplio e incluye enfermedades inflamatorias del SNC, gliomas de bajo grado, enfermedades desmielinizantes atípicas, linfomas cerebrales primarios y amiloidosis (1).

El tratamiento en estos casos no está estandarizado, debido a la rareza de la entidad. Se han utilizado diversas estrategias terapéuticas como cirugía de resección, corticoides, inmunosupresores como el metotrexato y agentes dirigidos contra células B como el rituximab con respuestas variables (1, 2).

Como conclusión, podemos afirmar que la enfermedad por depósito de cadenas ligeras limitada a un órgano es una entidad extremadamente rara y dentro de esta los casos limitados al sistema nervioso son infrecuentes y con una presentación diversa,

siendo particularmente peculiar la presentación de nuestra paciente en forma de crisis focales sensoriales muy llamativas por su semiología. El diagnóstico en los casos descritos, al igual que en el nuestro, es anatomopatológico. No existen ensayos clínicos publicados sobre el tratamiento de esta entidad, únicamente se han informado diversas opciones terapéuticas en casos aislados con éxito variable. Este es el primer caso descrito tratado con trasplante de precursores hematopoyéticos, logrando estabilidad clínica.

BIBLIOGRAFÍA

1. Mercado JJ, Markert JM, Meador W, Chapman P, Perry A, Hackney JR. Primary CNS nonamyloidogenic light chain deposition disease: case report and brief review. Int J Surg Pathol. 2017 Dec;25(8):755–60.
2. Popović M, Tavčar R, Glavač D, Volavšek M, Pirtosek Z, Vizjak A. Light chain deposition disease restricted to the brain: the first case report. Hum Pathol. 2007 Jan;38(1):179–84.
3. Skardelly M, Pantazis G, Bisdas S, Feigl GC, Schuhmann MU, Tatagiba MS, et al. Primary cerebral low-grade B-cell lymphoma, monoclonal immunoglobulin deposition disease, cerebral light chain deposition disease and "aggregoma": an update on classification and diagnosis. BMC Neurol. 2013 Aug 15;13:107.
4. Yu JP, Wilson DM, Chang E, Mani H, Aslam R, Mathew S, et al. Isolated intracerebral light chain deposition disease: novel imaging and pathologic findings. Clin Imaging. 2014;38(6):868–71.

Finalista

MEJORES CASOS CLÍNICOS

7

La cara oculta de la adicción: un desafío multidisciplinario ante las consecuencias del consumo de tóxicos

AUTORA:

Paula Sánchez Nuño
Residente de Otorrinolaringología.
Hospital General Universitario Santa Lucía de Cartagena

RESUMEN

Presentamos el caso de un varón de 62 años, fumador, con enolismo activo y consumo crónico de cocaína, que presenta una comunicación oronasal extensa secundaria a necrosis ósea severa, desarrollando múltiples complicaciones infecciosas. Consulta por diplopía, cefalea y odontalgia de dos semanas de evolución. La exploración física revela una cavidad nasal única con comunicación oronasal mayor de 3 cm ocupada por material purulento. La tomografía computarizada (TC) muestra ausencia completa del tabique nasal, destrucción ósea medial maxilar bilateral y presencia de abscesos orbitario, pterigopalatino y retromaxilar derechos, así como tromboflebitis del seno cavernoso derecho secundaria a osteomielitis. Ante la magnitud del proceso, se indica cirugía endoscópica nasosinusal (CENS) urgente para el drenaje de colecciones purulentas.

Este caso subraya el impacto destructivo del consumo crónico de cocaína y la importancia de un abordaje multidisciplinario, destacando el papel del equipo de Otorrinolaringología como elemento central en el diagnóstico y tratamiento quirúrgico especializado.

Palabras clave: necrosis ósea, absceso orbitario, tromboflebitis del seno cavernoso, cirugía endoscópica nasosinusal.

INTRODUCCIÓN

El consumo crónico de cocaína por vía inhalatoria ocasiona graves repercusiones en la mucosa y las estructuras osteocartilaginosas de la cavidad nasal. Su potente efecto vasoconstrictor induce isquemia tisular recurrente, lo que conlleva necrosis progresiva del tabique nasal, destrucción de los cornetes y estructuras óseas adyacentes, favoreciendo la formación de comunicaciones oronasales. Estas alteraciones comprometen la función respiratoria y facilitan la colonización bacteriana, predisponiendo a infecciones de repetición que pueden extenderse a los senos paranasales, la órbita y el sistema venoso intracraneal (1).

Las infecciones profundas de origen rinosinusal, como el absceso orbitario o pterigopalatino, requieren un diagnóstico precoz y un manejo quirúrgico adecuado, dada la proximidad a estructuras neurovasculares críticas (2). La tromboflebitis del seno cavernoso, aunque infrecuente, sigue siendo una complicación grave con elevada morbimortalidad, asociándose a afectación neurológica y riesgo de trombosis séptica diseminada (3).

Este caso clínico pone de manifiesto la complejidad de las secuelas asociadas al consumo crónico de cocaína y la necesidad de un enfoque multidisciplinario para su abordaje, dada la afectación simultánea de estructuras osteomucosas, orbitarias y vasculares. Dentro de esta coordinación asistencial, el papel del especialista en Otorrinolaringología resulta fundamental tanto en la evaluación anatómica detallada como en el manejo terapéutico, siendo la cirugía endoscópica nasosinusal (CENS) una herramienta clave para el control de las infecciones profundas, el drenaje de colecciones y la estabilización del proceso inflamatorio.

PRESENTACIÓN DEL CASO

Varón de 62 años, sin alergias conocidas, con antecedentes de tabaquismo y enolismo activo, así como consumo crónico de drogas inhaladas, principalmente cocaína, con última exposición el día previo a la consulta. Entre sus antecedentes médicos destacan una osteomielitis de larga evolución que afecta a la cavidad nasal y estructuras internas, un infarto agudo de miocardio antiguo, hemorragia digestiva alta secundaria a úlcera péptica Forrest IB en enero de 2025 y esofagitis péptica severa. Ha sido intervenido en varias ocasiones por cirugía maxilofacial debido a sangrados postexodoncia y presenta un aloanticuerpo con especificidad anti-E;Kpa detectado en estudio de transfusión sanguínea.

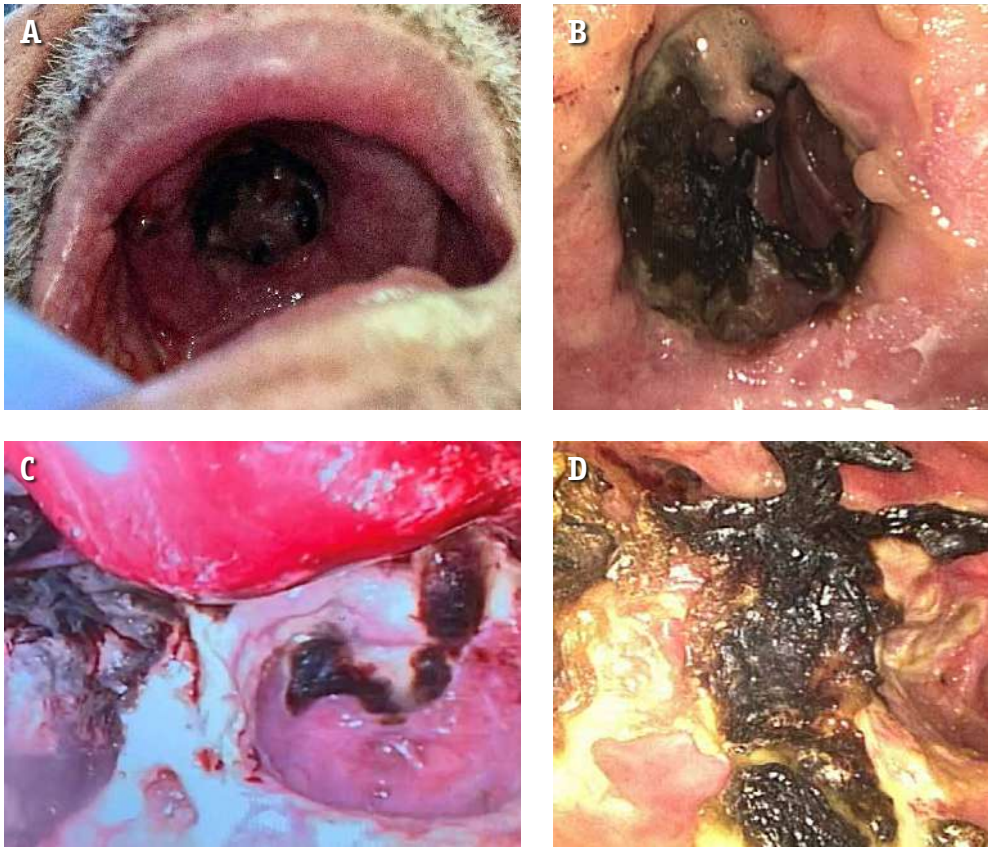

Figura 1. Comunicación oronasal extensa. A y B. Imágenes fibroendoscópicas que evidencian una comunicación oronasal mayor de 3 cm. **C y D.** Se aprecia una cavidad única con abundante material necrótico, costras y restos hemáticos, en ausencia de tabique nasal y destrucción de estructuras óseas adyacentes.

Consulta en el servicio de urgencias hospitalarias por diplopía, cefalea y odontalgia derecha de dos semanas de evolución, sin fiebre ni otra sintomatología sistémica relevante.

En la exploración física destaca, a nivel oral, una pérdida casi total de la dentición, con las piezas remanentes en mal estado higiénico, presencia de aftosis oral múltiple y una comunicación oroantral de más de 3 cm (Figura 1 A y B), recubierta por una costra gruesa y secreciones mucopurulentas de olor fétido.

La rinoscopia anterior y la fibroendoscopia nasal evidencian una ausencia septal, configurando una cavidad nasal única y atrófica. Se observan costras vestibulares, restos hemáticos y secreción purulenta espesa, con mucosa hiperémica, edematosa y signos de inflamación crónica (Figura 1C y D). No se identifican los cornetes inferiores

ni medios, lo que sugiere destrucción estructural avanzada. Resto de exploración otorrinolaringológica sin hallazgos patológicos de relevancia.

A nivel ocular, se observa proptosis derecha con limitación en supraversión y diplopía sin presentar otras alteraciones significativas en la exploración oftalmológica.

Neurológicamente, el paciente se encuentra consciente y orientado en las tres esferas, sin signos de focalidad neurológica aparente.

Dado el cuadro clínico, se solicita analítica sanguínea con determinación de reactantes de fase aguda y gasometría venosa. Se recoge muestra de la rinorrea purulenta para cultivo microbiológico y antibiograma. Asimismo, se realiza una tomografía computarizada (TC) facial y de senos paranasales con protocolo de navegación para valorar la extensión anatómica del proceso. Ante la magnitud de los hallazgos y el riesgo de complicaciones, se indica ingreso hospitalario e inicio de tratamiento antibiótico empírico intravenoso de amplio espectro. Se cursan interconsultas intrahospitalarias a los servicios de Oftalmología, Cirugía Maxilofacial y Hematología con el objetivo de establecer un abordaje diagnóstico y terapéutico integral.

PRUEBAS COMPLEMENTARIAS

Analítica sanguínea

Analíticamente destaca una elevación de reactantes de fase aguda con aumento de la PCR 7.12 y ligera neutrofilia 8.3 x10 ^3/uL.

La gasometría venosa muestra rangos dentro de la normalidad sin observar alteraciones relevantes.

Microbiología

El cultivo es positivo para Staphilococcus aureus sensible a oxacilina.

Estudio de imagen

El estudio de imagen mediante TC de senos paranasales mostró la presencia de una comunicación oronasal con destrucción del tabique nasal asociada y desestructuración de la pared medial de ambos senos maxilares, así como de los cornetes de ambas fosas nasales, con un claro progreso con respecto a TC dental previo, con mayor pérdida e irregularidad ósea en el margen maxilar derecho de la cavidad oronasal, que podría estar en relación con una osteomielitis (Figura 2).

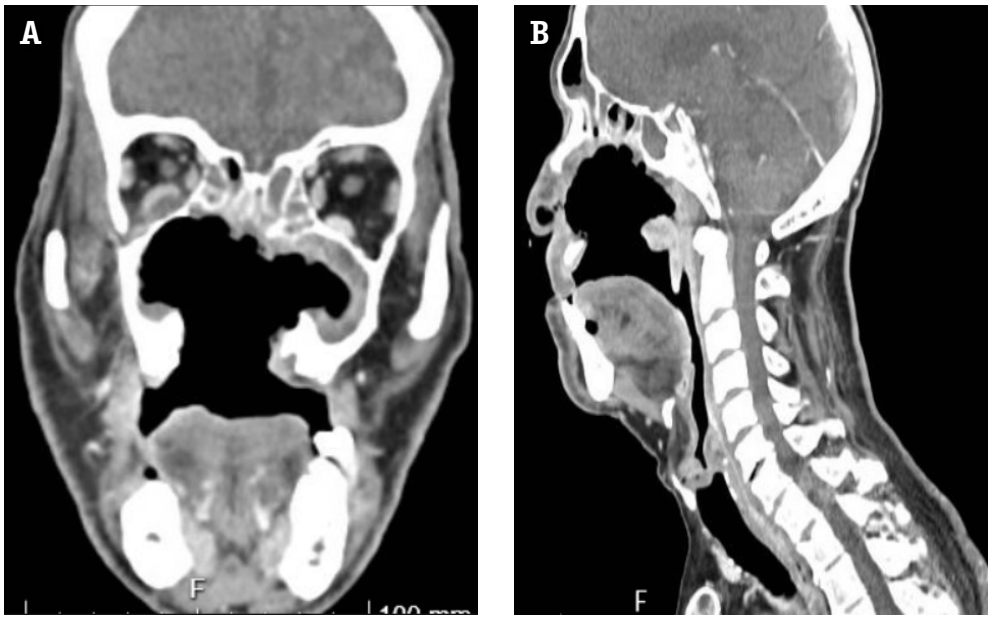

Figura 2. Defecto anatómico por destrucción ósea nasal. A y B. Cortes coronal y sagital de TC que demuestran una amplia comunicación oronasal, con pérdida completa del tabique nasal y colapso del paladar duro. Las imágenes evidencian la extensión del daño osteocartilaginoso secundario a necrosis por consumo crónico de cocaína.

Por otro lado, se apreciaron datos de sinupatía inflamatoria reagudizada con un absceso subperióstico en suelo de órbita derecha con medidas aproximadas de 2,6 x 1,6 x 1,1 cm (AP x T x CC), que condicionaba proptosis ocular derecha (Figura 3 A y B), y absceso en fosa pterigopalatina y retromaxilar derecha con medida aproximadas de 1,1 x 1,6 x 2,3 cm (AP x T x CC) con cambios inflamatorios/flemonosos adyacentes que se extendían hasta cisura orbitaria inferior, agujero redondo y vidiano derecho (Figura 3 C y D). Además, se observó una asimetría en la captación de contraste del seno cavernoso derecho con respecto al contralateral, que en este contexto infeccioso podría indicar tromboflebitis.

ABORDAJE MULTIDISCIPLINAR E INTERCONSULTAS

Dado el complejo cuadro clínico del paciente, se realiza un abordaje multidisciplinar con la participación de varios servicios especializados:

Fue valorado por cirugía maxilofacial por visualización en cavidad oral de numerosas lesiones aftosas, quien recomendó tratamiento con acetonida de triamcinolona en orobase al 0,1 % y seguimiento odontológico.

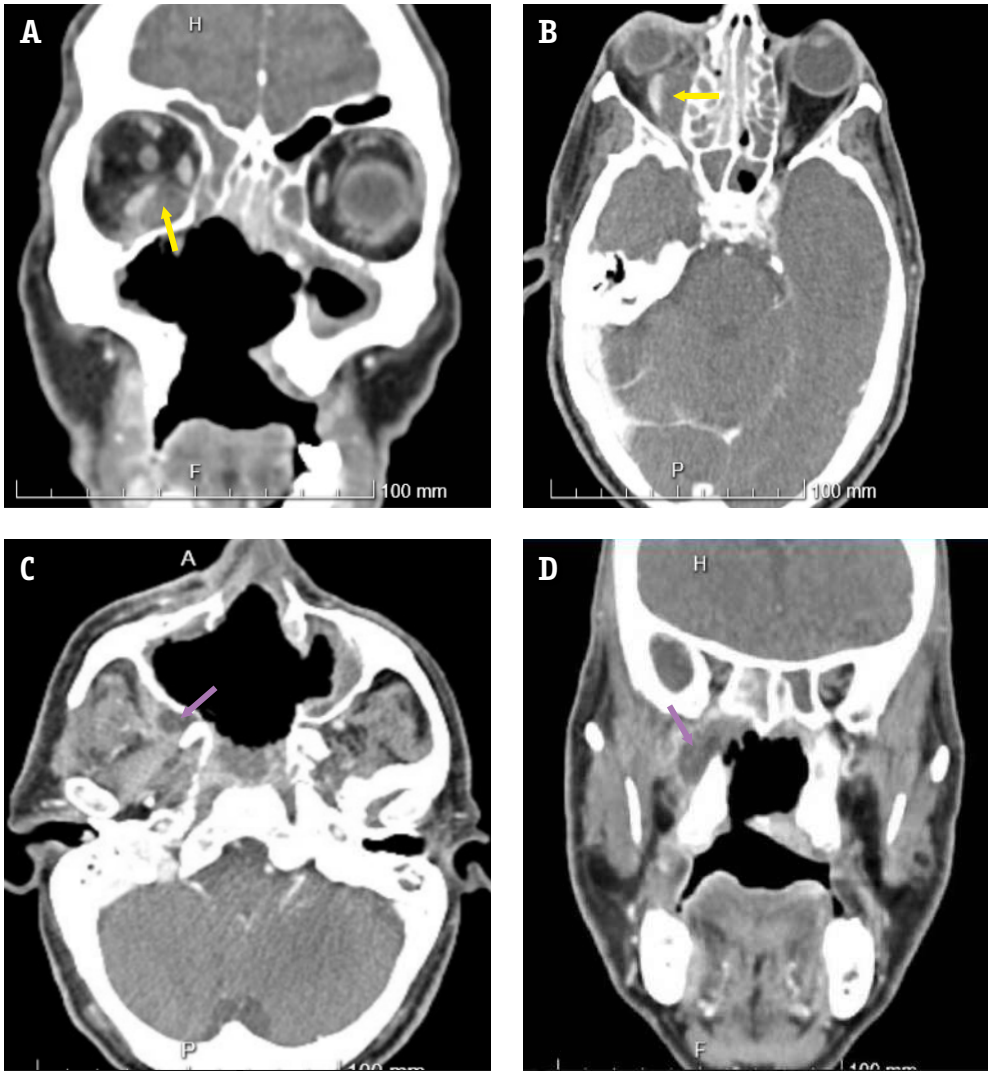

Figura 3. Abscesos orbitario y pterigomaxilar derechos. A y B. Cortes coronal y axial de TC que muestran absceso subperióstico orbitario derecho (flecha amarilla), con desplazamiento del contenido orbitario. **C y D.** Cortes axial y coronal de TC que evidencian colección purulenta en el espacio pterigopalatino y retromaxilar derechos (flecha rosa), secundaria a la diseminación infecciosa desde cavidad nasal.

Oftalmología evaluó el compromiso orbitario, objetivándose una proptosis moderada con limitación en supraversión del ojo derecho y diplopía asociada. La agudeza visual fue de 0.6 en el ojo derecho y 1.0 en el izquierdo con corrección. No se evidenció edema de papila en el fondo de ojo, siendo la excavación papilar fisiológica.

Hematología, en el contexto del hallazgo de un aloanticuerpo irregular con especificidad anti-E;Kpa, realizó recomendaciones para la adecuada selección de hemoderivados en caso de requerir transfusión. Adicionalmente, se estableció el manejo perioperatorio de la tromboprofilaxis, indicando la suspensión de la heparina de bajo peso molecular (HBPM) 24 horas antes de la cirugía y su reintroducción 6 horas después del procedimiento quirúrgico.

De esta manera, se realizó un manejo óptimo del paciente gracias a un enfoque multidisciplinar con la participación y trabajo en equipo de diferentes servicios, minimizando riesgos y asegurando un tratamiento integral.

TRATAMIENTO Y EVOLUCIÓN

El paciente se trató a nivel médico desde el ingreso con antibioterapia de amplio espectro, corticoterapia y analgesia IV.

Se decidió intervención quirúrgica mediante cirugía endoscópica nasosinusal (CENS) para drenaje de colecciones infraorbitaria, pterigomaxilar y retromaxilar derechas, así como limpieza y desbridamiento de material necrótico y mucopurulento.

Durante la cirugía se identificó la lámina papirácea parcialmente necrótica a nivel anterior, se expuso completamente la periórbita derecha, visualizando el absceso subperióstico orbitario, que fue drenado con salida de abundante material purulento con recogida de muestra para cultivo microbiológico. Posteriormente se extirpó la pared posterior maxilar derecha hasta localizar la vaina vascular pterigopalatina con drenaje del contenido hallado anteriormente a dicha zona. Se hizo una etmoidectomía anterior y finalmente se colocó material hemostático en lecho de seno maxilar, en su pared lateral y posterior, en periórbita, en septo óseo posterior y en lecho de etmoidectomía anterior.

El paciente completó un ingreso hospitalario de 15 días de duración. No se produjeron incidencias intraoperatorias y la evolución postquirúrgica fue favorable. Durante el periodo de recuperación intrahospitalaria, presentó episodios autolimitados de epistaxis de leve cuantía, sin repercusión clínica significativa. Ocho días después de la intervención, se decidió el alta hospitalaria donde se indicó tratamiento analgésico, reposo relativo domiciliario y abstinencia estricta de drogas inhaladas, al menos en las primeras 72 horas. Asimismo, se recomendó la realización de lavados nasales con solución hipertónica cada 8 horas para optimizar la evolución postquirúrgica y la utilización de una prótesis palatina dado el tamaño de la comunicación oroantral y el impacto funcional que generaba con el objetivo de restaurar la función oral y evitar el paso de alimentos y líquidos hacia la cavidad nasal.

Posteriormente, el paciente acudió en dos ocasiones al servicio de urgencias, a los 2 y 4 días tras el alta hospitalaria por episodios de sangrado nasal autolimitado, que generaban incomodidad. En la segunda consulta, se procedió a un taponamiento con gasa mechada impregnada en pomada antibiótica cubriendo la cavidad única y la comunicación oronasal consiguiendo el cese completo del sangrado.

Actualmente, el paciente se encuentra en seguimiento por consultas externas de Otorrinolaringología, con revisiones periódicas para control postquirúrgico. En la última valoración, la analítica se encontraba dentro de la normalidad y no se habían registrado nuevos episodios de epistaxis. El paciente refiere odontalgia persistente, pendiente de valoración por su odontólogo. No obstante, no se descarta que el origen del dolor pueda estar relacionado con una posible irritación de las ramas maxilar (V2) y mandibular (V3) del nervio trigémino, secundarias al proceso inflamatorio en la región pterigomaxilar.

DISCUSIÓN

El consumo crónico de cocaína es una causa reconocida de destrucción progresiva de la cavidad nasal, con afectación variable de los tejidos blandos y óseos circundantes (4). En este paciente, la necrosis del tabique nasal y la desestructuración de los senos paranasales generaron un entorno favorable para la colonización bacteriana, favoreciendo la diseminación de la infección hacia la órbita y la región pterigopalatina (5).

El *Staphylococcus aureus* es el patógeno más frecuentemente implicado en infecciones orbitarias y profundas de la cara, en especial en pacientes con defectos anatómicos predisponentes (6). En este caso, la afectación orbitaria y la extensión inflamatoria al seno cavernoso supusieron un riesgo significativo de complicaciones neurológicas graves, lo que justificó un manejo agresivo con antibioterapia de amplio espectro y drenaje quirúrgico precoz (7).

El enfoque multidisciplinar desempeñó un papel crucial en la evolución favorable del paciente, dado que su cuadro clínico afectaba múltiples estructuras anatómicas y requería la intervención de diversas especialidades. La colaboración entre los servicios de Urgencias, Otorrinolaringología, Oftalmología, Cirugía Maxilofacial y Hematología permitió un abordaje integral, optimizando el tratamiento y reduciendo el riesgo de complicaciones visuales y neurológicas (8). La cirugía endoscópica nasosinusal facilitó el drenaje completo de los abscesos orbitario y pterigomaxilar, siendo la piedra angular del tratamiento integral (9).

A pesar de la resolución quirúrgica y el control de la infección, los pacientes con antecedentes como el presente mantienen un riesgo elevado de secuelas a largo plazo, incluyendo deformidades estructurales, insuficiencia velofaríngea y disfunción

respiratoria (10). El seguimiento estrecho es esencial para detectar signos de recidiva y evaluar la necesidad de reconstrucción anatómica en fases posteriores.

CONCLUSIÓN

El manejo de las complicaciones derivadas del consumo crónico de cocaína representa un desafío clínico que requiere una evaluación integral y un abordaje terapéutico multidisciplinario. En este caso, la combinación de necrosis osteocartilaginosa, abscesos profundos y tromboflebitis del seno cavernoso puso de manifiesto la agresividad del proceso patológico y la necesidad de un diagnóstico precoz para evitar complicaciones irreversibles.

El tratamiento quirúrgico mediante cirugía endoscópica nasosinusal (CENS) permitió el drenaje de las colecciones purulentas y la resolución del proceso infeccioso, minimizando el riesgo de diseminación intracraneal. La colaboración entre los servicios de Urgencias, Otorrinolaringología, Oftalmología, Cirugía Maxilofacial y Hematología fue clave en la optimización del manejo, garantizando una recuperación sin complicaciones mayores.

A pesar del éxito de la intervención, estos pacientes requieren un seguimiento a largo plazo para la detección precoz de posibles recaídas, así como un control estricto para prevenir el consumo de sustancias que puedan agravar el daño estructural. Este caso refuerza la importancia de la concienciación sobre los efectos devastadores del consumo de cocaína y la necesidad de estrategias de prevención y tratamiento multidisciplinario en su abordaje clínico.

BIBLIOGRAFÍA

1. Smith TL, Kacker A. Cocaine-induced midline destructive lesions. Otolaryngol Clin North Am. 2009;42(2):265-71.
2. Becker M, Koeller KK. The pterygopalatine fossa: postinfectious and postoperative inflammatory changes. Eur Radiol. 2010;20(12):2821-33.
3. Glickstein J, Burstein J. Cavernous sinus thrombosis: update on diagnosis and management. Curr Infect Dis Rep. 2021;23(1):2-8.
4. Trimarchi M, Bussi M. Cocaine-induced midline destructive lesions: clinical presentation and management. Curr Opin Otolaryngol Head Neck Surg. 2017;25(1):31-7.
5. Siedek V, Kremer A, Betz CS, Tschiesner U, Berghaus A, Leunig A. Management of orbital complications due to rhinosinusitis. *Eur Arch Otorhinolaryngol*. 2010;267(12):1881–6.

6. Chandler JR, Langenbrunner DJ, Stevens ER. The pathogenesis of orbital complications in acute sinusitis. Laryngoscope. 2019;129(1):32-9.
7. Younis RT, Lazar RH, Anand VK. Current management of acute sinusitis and orbital complications. Otolaryngol Head Neck Surg. 2020;162(2):226-31.
8. Soparkar CN, Patrinely JR, Cuaycong MJ, et al. Management of orbital complications of sinusitis. Ophthalmology. 2021;128(2):283-90.
9. Dhiwakar M, Thakar A, Bahadur S. Endoscopic sinus surgery for orbital abscess: a systematic review. Am J Otolaryngol. 2022;43(1):103-10.
10. Ferguson BJ, Narayanan P, Yu VL, et al. Complications of midline destructive lesions: long-term functional outcomes. Int Forum Allergy Rhinol. 2022;12(3):451-60.

Finalista

MEJORES CASOS CLÍNICOS

8

Cardiotoxicidad como causa de insuficiencia cardíaca con fracción de eyección reducida

AUTORA:

Naomi Fernández Hernández
Residente de Anestesiología, Reanimación y Terapéutica del dolor.
Hospital General Universitario José María Morales Meseguer

RESTO DE AUTORES:

Antonio Moreno Aroca - Minerva Rabadán Guillamón - Paola García Moreno
Gonzalo Rubio Mora - Julián López Marín

RESUMEN

El uso de quimioterapia en pacientes oncológicos y el continuo avance de la medicina en este campo, ha provocado un aumento considerable de la supervivencia y por consiguiente de enfermedades relacionadas con los efectos secundarios derivados del tratamiento. Se presenta el caso de una paciente que padeció cáncer de mama a una edad temprana donde se empleó tras la cirugía, quimio y radioterapia. Al cabo de 20 años comienza con disnea de mínimos esfuerzos diagnosticándose una insuficiencia cardiaca severa con fracción de eyección reducida (ICFEr) secundaria al empleo de antraciclinas. Tras realizar un amplio diagnóstico diferencial del cuadro, se inicia tratamiento óptimo con inhibidores del cotransportador sodio-glucosa tipo 2 (iSGLT2), beta bloqueantes (B-bloqueantes), antagonistas mineralcorticoides (ARM), antagonistas del receptor de aldosterona tipo 2 (ARA II) e inhibidores de la neprilesina, recuperándose del cuadro agudo y restableciéndose la función del corazón.

Palabras clave: quimioterapia, cáncer. cardíaca, fracción de eyección reducida.

INTRODUCCIÓN

La insuficiencia cardíaca (IC) es un síndrome clínico caracterizado por síntomas típicos (disnea, edemas, astenia...) que debe acompañarse de signos, como presión venosa yugular elevada, crepitantes pulmonares, edema periférico, entre otros; causado por una anomalía cardíaca estructural y/o funcional que produce una disminución del gasto cardíaco y/o elevación de las presiones intracardíacas.

Tradicionalmente, la IC se ha dividido en distintos fenotipos basados en la medición de la fracción de eyección del ventrículo izquierdo (FEVI) (Tabla 1). La identificación de la etiología de la disfunción cardiaca subyacente es fundamental para el diagnóstico de la IC, ya que la afección específica puede determinar el tratamiento. La etiología global de la IC es muy variada (Tabla 2) y aunque la causa más frecuente es la enfermedad coronaria y la hipertensión arterial (HTA) (1), se debe realizar un amplio diagnóstico diferencial sirviéndose de las distintas pruebas complementarias para alcanzar un diagnóstico definitivo y tratar en consecuencia.

Tabla 1

Tipos de insuficiencia cardíaca según fracción de eyección de ventrículo izquierdo.

		FEVI reducida	FEVI ligeramente reducida	FEVI preservada
Criterios	**1**	Síntomas ± Signos	Síntomas ± Signos	Síntomas ± Signos
	2	FEVI ≤40 %	FEVI 41–49 %b	FEVI ≥50 %
	3	–	–	Evidencia objetiva de anomalías estructurales y/o funcionales cardíacas consistentes con la presencia de disfunción diastólica del VI/presiones de llenado del VI elevadas, incluido el aumento de los péptidos natriuréticos.

Theresa A McDonagh et al., ESC Scientific Document Group, 2021 ESC Guidelines for the diagnosis and treatment of acute and chronic heart failure: Developed by the Task Force for the diagnosis and treatment of acute and chronic heart failure of the European Society of Cardiology (ESC) With the special contribution of the Heart Failure Association (HFA) of the ESC, *European Heart Journal*, Volume 42, Issue 36, 21 September 2021, Pages 3599–3726.

Tabla 2
Etiología de la insuficiencia cardíaca.

Causas	Ejemplo de presentación
Enfermedad coronaria	Infarto de miocardio, angina o arritmias "equivalentes a angina"
Hipertensión	Insuficiencia cardíaca con función sistólica conservada
	Hipertensión maligna/edema pulmonar agudo
Enfermedad valvular	Valvulopatía primaria
	Valvulopatía secundaria
	Valvulopatía congénita
Arritmias	Taquiarritmias auriculares
	Arritmias ventriculares
Cardiomiopatías	Dilatada
	Hipertrófica
	Restrictiva
	Periparto
	Síndrome de Takotsubo
	Toxinas: alcohol, cocaína, hierro, cobre
Cardiopatías congénitas	Transposición de grandes arterias
	Lesiones de derivación
	Tetralogía de
	Fallot Anomalía de Ebstein
Infecciones	Miocarditis viral
	Enfermedad de Chagas
	VIH
	Enfermedad de Lyme
Fármacos	Antraciclinas
	Trastuzumab
	Inhibidores de VEGF
	Inhibidores de proteasoma
	Inhibidores de RAF+MEK
Infiltrativa	Sarcoidosis amiloide neoplásica

Figura 1. Electrocardiograma: ritmo sinusal a 100 latidos por minuto, complejo QRS estrecho sin alteraciones en la repolarización.

CASO CLÍNICO

Nuestro caso versa sobre una mujer de 60 años sin alergias medicamentosas conocidas, que como factores de riesgo cardiovascular presenta dislipemia (DLP), obesidad grado I con IMC 28 kg/m2 y prediabetes. Además, padece de anemia ferropénica crónica secundaria a un mioma uterino, en seguimiento por ginecología. En el año 2002 fue diagnosticada de un carcinoma ductal de mama izquierda que se trató con mastectomía radical, 4 ciclos de antraciclinas y radioterapia, encontrándose en remisión completa en el momento actual. Como antecedentes familiares tiene una madre con cáncer de mama y un abuelo paterno fallecido de infarto agudo de miocardio.

En cuanto al tratamiento crónico toma atorvastatina 10 mg un comprimido por la noche y sulfato de hierro 105 mg un comprimido en ayunas a meses alternos.

El cuadro de la paciente comienza con una disnea progresiva hasta hacerse de moderados/pequeños esfuerzos que la lleva a acudir a urgencias. En un primer momento presenta dificultad para subir un piso de escalera y caminar en pendiente, y progresivamente continúa con disnea incluso al caminar por el domicilio. Además, refiere mal descanso nocturno, con crisis de ortopnea, sudoración, nicturia y ligeros edemas en miembros inferiores. Niega dolor torácico, palpitaciones, síncope, fiebre u otros síntomas acompañantes. En urgencias la paciente se encuentra hemodinámicamente estable, la auscultación cardiopulmonar es rítmica con soplo sistólico en foco mitral III/VI y con crepitantes en ambos campos pulmonares hasta campos medios. El abdomen es ligeramente doloroso a la palpación en hipocondrio derecho sin claros signos de irritación peritoneal. Miembros inferiores con edemas localizados en el tercio distal de ambas piernas sin signos de trombosis venosa profunda.

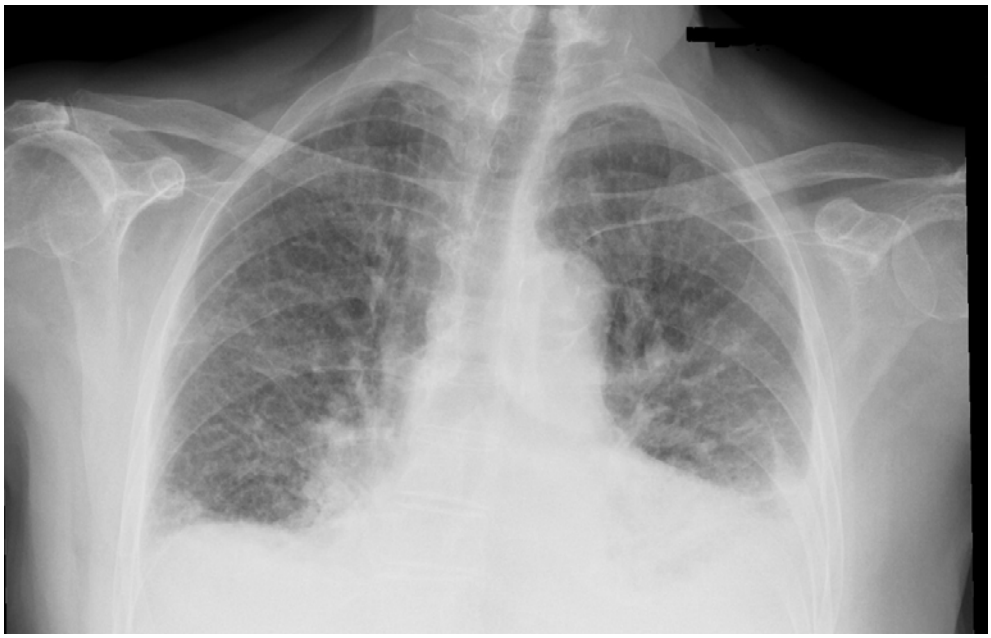

Figura 2. Radiografía de tórax: con presencia de índice cardiopulmonar aumentado, hilios aumentado con datos de redistribución vascular y senos costodiafragmáticos pinzados.

Se realiza electrocardiograma (Figura 1), radiografía de tórax (Figura 2) junto con una analítica básica destacando una creatinina sérica (Cr) de 1.8 mg/dL (niveles normales 0.70 1.30 mg/dL) con filtrado glomerular (FG) de 39 ml/min, troponina T seriada de 29 y 31 ng/L (niveles normales 2-50 ng/L), NT-proBNP 4500 pg/mL (niveles normales 0-125 pg/mL), hemoglobina 10.1 g/dl (niveles normales 12.5-17.0 g/dl), resto de la analítica anodina. Ante el cuadro de insuficiencia cardiaca aguda descompensada sin claro cuadro desencadenante, se decide ingresar a la paciente a cargo de medicina interna para realizar estudio y seguimiento. En planta de hospitalización se continúa con tratamiento diurético iniciado desde urgencias y se realizan pruebas complementarias para ver la causa de la insuficiencia cardiaca de novo. Se realiza en una ecocardiografía donde presenta ventrículo izquierdo moderadamente dilatado con disfunción sistólica severa (FEVI 30 %) por hipocinesia global. Insuficiencia mitral (IM) moderada-severa central de aspecto funcional por dilatación del anillo. Insuficiencia tricuspídea ligera con PSAP estimada de 30mmHg, sin derrame pericárdico.

Además, se realiza analítica completa donde destacaría Cr 1.5 mg/dL, LDL 90 mg/dl, Hba1c 6.9 %, Nt pro BNP 2500 pg/mL, hemograma con Hb 10.8 g/dl, VCM 80 fl, Hto 23 %, 350.000 plaquetas. Ante los resultados de la ecocardiografía, se decide realizar RMN cardiaca donde se objetiva miocardiopatia dilatada no isquémica sin

fibrosis con FEVI reducida. Tras las pruebas complementarias se realiza el diagnóstico definitivo de miocardiopatía dilatada secundaria a toxicidad tardía por antraciclinas.

La paciente durante su estancia en planta va mejorando progresivamente del cuadro, se continúa tratamiento con furosemida, además el segundo día se inicia espironolactora 25 mg, al tercero sacubitrilo/valsartán 24-26 mg y al quinto bisoprolol 2.5 mg. Se va subiendo el tratamiento hasta alcanzar la máxima dosis tolerada siendo la misma furosemida 20 mg un comprimido en desayuno, bisoprolol 2.5 mg en desayuno y cena, espironolactona 25 mg un comprimido en desayuno, empaglifozina 10 mg un comprimido en desayuno, sacubitril/valsartán 24/26 mg un comprimido en desayuno y cena. La paciente tiene seguimiento telefónico y presencial continuado con buena evolución, permitiendo retirar furosemida y aumentar dosis de sacubitrilo/valsartán hasta 49/51 mg y espironolactona 50 mg. A los 6 meses, se repite el ecocardiograma con dilatación de VI ligera, mejoría de función sistólica, con FEVI del 53 % e IM ligera. Además, a nivel analítico presenta mejoría de la función renal con Cr 0.88 mg/dl, NT-proBNP 561 pg/mL, Hba1c 6.3 %.

DISCUSIÓN

Sabemos que la IC es un problema de primer orden, afecta a más de 26 millones de personas en el mundo y que es una causa importante de morbilidad y gasto sanitario. Además, se asocia con reducciones sustanciales de la calidad de vida y una alta carga asistencial. Se estima que en los países desarrollados, hasta 1 de cada 5 personas desarrollará insuficiencia cardíaca a lo largo de su vida siendo además la principal causa de hospitalización en personas mayores de 65 años.

En este contexto, es importante conocer el papel de las antraciclinas como parte de los regímenes quimioterapéuticos actuales, cuyo uso lleva adheridos efectos no deseados como la toxicidad cardiológica (2). Las antraciclinas pueden producir la lesión de los cardiomiocitos dando lugar al desarrollo de disfunción ventricular izquierda e insuficiencia cardiaca3 . Entre los factores de riesgo para cardiotoxicidad se incluyen edad > 6) .5 años o < 18 años, mujer, mayor dosis acumulada de fármaco, enfermedad cardíaca preexistente, hipertensión arterial, ascendencia afroamericana, insuficiencia renal, exposición concomitante a radiación y/o trastuzumab, sobrecarga de hierro y factores genéticos (2, 3). El mecanismo por el que las antraciclinas producen cardiotoxicidad tiene varias hipótesis, desconociéndose el mecanismo exacto. Se piensa que pueden generar especies reactivas de oxígeno que causan peroxidación lipídica de la membrana celular de los cardiomiocitos, y por lo tanto provocando su lesión. Por otra parte, se cree que se inhibe la topoi-

somerasa IIβ, lo que puede provocar la activación de las vías de muerte celular y la inhibición de la biogénesis mitocondrial de los cardiomiocitos (4). La toxicidad por antraciclinas puede ocurrir al inicio del tratamiento e incluso hasta varios años después de la finalización del mismo (4). El dexrazoxano, los inhibidores del sistema reninaangiotensina-aldosterona, y los beta-bloqueantes, se han propuesto como fármacos para prevenir la cardiotoxicidad inducida por antraciclinas, no obstante, no se ha establecido claramente un tratamiento preventivo, ya que no hay estudios con resultados consistentes (4). La mejora de la supervivencia de los pacientes con cáncer y el conocimiento sobre la cardiotoxicidad de las antraciclinas ha llevado a una mayor vigilancia de los sobrevivientes de cáncer tratados con estos fármacos para una intervención temprana y tratar la insuficiencia cardiaca de acuerdo con las directrices actuales (3).

En cuanto al tratamiento de la ICFEr, desde hace unos años se han descubierto nuevas moléculas que han mejorado considerablemente tanto la reducción de ingresos hospitalarios como la mortalidad. Fue sobre mediados de 2014 cuando se empezó a hablar sobre un nuevo fármaco, el sacubitrilo (inhibidor de la neprilesina) el cual supuso un gran avance consiguiendo una reducción de un 20 % el riesgo de muerte cardiovascular (CV), un descenso de hasta el 21 % el número de primeras hospitalizaciones por IC, y una bajada de un 16 % el riesgo de mortalidad (5).

En los últimos años ha habido otro hito importante desde el punto de vista del tratamiento de la IC con el desarrollo de los iSGLT2, fármacos desarrollados en un primer momento con otros objetivos (estudio de efectos cardiovasculares de mortalidad y morbilidad en diabéticos tipo 2) pero que ya en los estudios pivotales demostraron sus grandes beneficios no solo a nivel glucémico sino también a nivel renal, metabólico y cardiaco suponiendo una auténtica revolución en la medicina moderna.

CONCLUSIÓN

Estos fármacos han demostrado ser útiles no solo en pacientes diabéticos sino en todo tipo de enfermos, teniendo unos resultados muy beneficiosos desde el punto de vista CV y renal. Fue sobre 2020 cuando se realizó un estudio diseñado específicamente con el objetivo de valorar los efectos de mortalidad cardiovascular y hospitalizaciones en pacientes con ICFEr obteniéndose una reducción de hasta el 25 % en hospitalizaciones por IC o muerte CV, una reducción de hasta el 30 % en hospitalizaciones y un retraso en el descenso del filtrado glomerular comparado con placebo (6). Además se vio que estos resultados eran bastante similares tanto en pacientes diabéticos como no diabéticos.

BIBLIOGRAFÍA

1. He J, Ogden LG, Bazzano LA, et al. Risk factors for congestive heart failure in US men and women: NHANES I epidemiologic follow-up study. Arch Intern Med 2001; 161:996.
2. Narezkina A, Nasim K. Anthracycline Cardiotoxicity: One step closer to reversing the irreversible. Circulation: Heart Failure. 15 Mar 2019; vol. 12 (3): 1-3.
3. Henriksen PA. Anthracycline cardiotoxicity: an update on mechanisms, monitoring and prevention. Heart 2018;104:971-977.
4. Saleh Y, Abdelkarim O, Herzallah K, Abela GS. Anthracycline-induced cardiotoxicity: mechanisms of action, incidence, risk factors, prevention, and treatment. Heart Fail Rev. 2021 Sep;26(5):1159-1173.
5. McMurray JJ, Packer M, Desai AS, et al. PARADIGM-HF Investigators and Committees. Angiotensin-neprilysin inhibition versus enalapril in heart failure. N Engl J Med. 2014 Sep 11;371(11):993-1004. **doi: 10.1056/NEJMoa1409077**. Epub 2014 Aug 30. PMID: 25176015.
6. Packer M, et al. Cardiovascular and renal outcomes with empagliflozin in heart failure. N Engl J Med. 2020;383(15):1413-24.

Finalista

MEJORES CASOS CLÍNICOS

9

Fiebre persistente tras instilaciones de BCG: una complicación inesperada

AUTORA:

Gema López García
Residente de Urología.
Hospital General Universitario Reina Sofía

RESTO DE AUTORES:

Lucía Sánchez Almería - Juan Carlos Hurtado Borrego

RESUMEN

Se presenta el caso de un varón de 70 años con antecedentes de carcinoma urotelial tratado con BCG intravesical. Durante el tratamiento, desarrolló episodios febriles persistentes, elevación del PSA y mala tolerancia a la terapia, con urocultivos repetidos negativos. Las pruebas de imagen (TC y RM) revelaron abscesificación prostática y prostatitis necrotizante secundaria a BCG. Ante la falta de respuesta a antibióticos convencionales, se inició tratamiento antituberculoso con buena evolución clínica. Este caso ilustra una complicación poco frecuente pero grave del tratamiento intravesical con BCG, destacando la importancia de la sospecha clínica ante fiebre persistente y el papel crucial de la RM en el diagnóstico diferencial.

Palabras clave: Urinary Bladder Neoplasms; Bacillus Calmette-Guérin; Prostatitis; Magnetic Resonance Imaging.

CASO CLÍNICO

Se presenta el caso de un varón de 70 años con antecedentes personales de hipertensión arterial y dislipemia, sin otros datos relevantes de interés, que fue intervenido en agosto de 2023 mediante resección transuretral de vejiga (RTUv) por un carcinoma urotelial sólido de alto grado (estadio T1). El postoperatorio transcurrió sin incidencias y fue remitido para vigilancia en consultas externas de Urología.

En una segunda intervención programada en octubre del mismo año, se evidenció infiltración de la submucosa, confirmando el estadio T1 de alto grado. Tras valoración multidisciplinar, se indicó tratamiento adyuvante con instilaciones intravesicales de Bacilo de Calmette-Guérin (BCG), conforme a las guías clínicas para el manejo del carcinoma urotelial no músculo-invasivo.

Durante el tratamiento con BCG, el paciente refirió malestar general, disuria y episodios febriles intermitentes. Se decidió reducir la dosis, pero persistió la sintomatología sin mejoría clínica significativa. Los urocultivos fueron repetidamente negativos, lo que descartó una infección urinaria común. En la analítica sanguínea destacaba una elevación del PSA hasta 6,73 ng/ml, con una PCR elevada de hasta 3,58 mg/dL, sin leucocitosis ni otras alteraciones reseñables.

Ante la persistencia de los síntomas, se solicitó una tomografía computarizada (TC), en la que se evidenció un área hipodensa con realce periférico en el lóbulo prostático derecho, sugestiva de absceso prostático secundario al tratamiento intravesical con BCG. Se instauró tratamiento empírico con levofloxacino durante tres semanas, sin respuesta clínica.

Posteriormente, se realizó resonancia magnética (RM) prostática, que reveló dos áreas bien delimitadas e hipointensas compatibles con prostatitis necrotizante: una de 28 mm en el lóbulo derecho y otra de 13 mm en el izquierdo.

Con estos hallazgos, se decidió la derivación a Medicina Interna - Enfermedades Infecciosas. Ante la sospecha de una complicación infecciosa por Mycobacterium bovis, se inició tratamiento antituberculoso dirigido con rifampicina, isoniazida, etambutol y moxifloxacino, con buena tolerancia. Se valoró la necesidad de drenaje quirúrgico, que quedó pendiente en función de la evolución clínica y los hallazgos de imagen en los controles posteriores.

DISCUSIÓN

El tratamiento con BCG intravesical constituye una herramienta terapéutica fundamental en el manejo del carcinoma urotelial no músculo-invasivo de alto riesgo, reduciendo significativamente las tasas de recurrencia y progresión tumoral (1). No

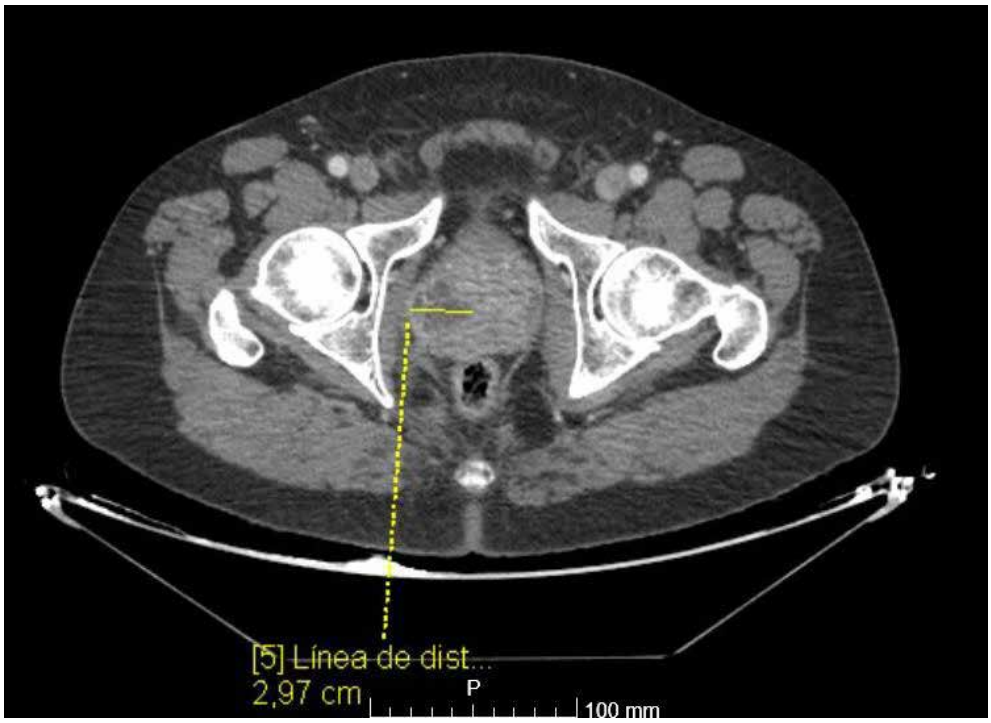

Figura 1. Corte axial en fase arterial de TC urografía, donde se observa un área hipodensa con realce periférico en el lóbulo prostático derecho, compatible con absceso de 2,9 cm.

obstante, se asocia a una variedad de efectos adversos, siendo los más comunes los locales (cistitis química, disuria, hematuria leve). En un porcentaje mucho menor, pueden desarrollarse complicaciones sistémicas, algunas de ellas graves, como la prostatitis granulomatosa o necrotizante (2).

La prostatitis necrotizante secundaria al tratamiento con BCG es una entidad poco frecuente, pero de gran importancia clínica por su dificultad diagnóstica y posible repercusión funcional y sistémica. Su patogenia implica la diseminación de Mycobacterium bovis hacia la próstata, ya sea por reflujo intraprostático desde la uretra o por absorción transurotelial. La respuesta inflamatoria resultante genera granulomas con necrosis focal o extensa, que pueden evolucionar a abscesos prostáticos (3).

El cuadro clínico puede ser inespecífico, simulando una prostatitis bacteriana típica, lo cual complica su diagnóstico inicial. La fiebre persistente en ausencia de bacteriuria y la mala respuesta a antibioterapia convencional deben hacer sospechar esta entidad, especialmente en el contexto de instilaciones recientes de BCG. En nuestro caso, la negatividad reiterada de los urocultivos y la falta de respuesta al tratamiento empírico hicieron sospechar una etiología diferente.

Figura 2. Corte coronal en secuencia T2 de RMN prostática, que muestra dos áreas bien delimitadas e hipointensas: una de 28 mm en la zona periférica del lóbulo derecho, que se extiende desde la base hasta el ápex prostático; y otra de 13 mm en la zona periférica del lóbulo izquierdo a nivel apical.

El diagnóstico se apoya fundamentalmente en las técnicas de imagen. Aunque la TC puede orientar hacia la presencia de abscesos, es la resonancia magnética la que ofrece una mayor sensibilidad y especificidad, permitiendo una evaluación detallada de la extensión de la afectación prostática (3). La confirmación microbiológica mediante cultivos de M. bovis es compleja debido a su crecimiento lento y a la baja sensibilidad de los métodos convencionales, por lo que el diagnóstico clínico y radiológico adquiere un papel central.

El tratamiento de elección incluye un régimen prolongado de fármacos antituberculosos, habitualmente durante seis meses, aunque debe individualizarse según la evolución clínica y radiológica. La combinación de rifampicina, isoniazida y etambutol es la pauta más utilizada, y puede añadirse moxifloxacino en casos con afectación extensa o mala evolución. En casos graves o refractarios, puede ser necesario el drenaje quirúrgico de los abscesos o incluso una intervención prostática más radical.

Este caso subraya la necesidad de mantener un alto índice de sospecha ante pacientes con antecedentes de tratamiento con BCG que presentan fiebre persistente, alteraciones analíticas sin foco aparente y malestar general. Además, resalta el valor del abordaje multidisciplinar (Urología, Enfermedades Infecciosas, Radiología) para un manejo eficaz y seguro.

CONCLUSIÓN

La prostatitis necrotizante secundaria al tratamiento intravesical con BCG es una complicación infrecuente pero potencialmente grave. Su diagnóstico precoz requiere una alta sospecha clínica, especialmente en pacientes con fiebre persistente y urocultivos negativos tras instilaciones. Las técnicas de imagen, en especial la resonancia magnética, son fundamentales para la detección y seguimiento de estas lesiones. El tratamiento con fármacos antituberculosos suele ser eficaz, aunque algunos casos pueden requerir cirugía. Este caso destaca la importancia de la vigilancia activa, el enfoque multidisciplinar y la necesidad de conocer estas entidades poco frecuentes pero relevantes en la práctica urológica.

BIBLIOGRAFÍA

1. Li R, Sundi D, Zhang J, Kim Y, Sylvester RJ, Spiess PE, Poch MA, Sexton WJ, Black PC, McKiernan JM, Steinberg GD, Kamat AM, Gilbert SM. Systematic Review of the Therapeutic Efficacy of Bladder-preserving Treatments for Non-muscle-invasive Bladder Cancer Following Intravesical Bacillus Calmette-Guérin. Eur Urol. 2020; 78(3):387-399.
2. Yao Y, Ji JJ, Wang HY, Sun LJ, Zhang GM. Granulomatous prostatitis after bacille Calmette-Guérin instillation resembles prostate carcinoma: A case report and review of the literature. World J Clin Cases. 2023;11(9):2051-2059.
3. Wang Z, Han C, Xu Y, Yu X, Kang W, Xiang Y, Yuan Y, Li L, Wang M. The role of prostate-specific antigen and multiparametric magnetic resonance imaging in the diag-

nosis of granulomatous prostatitis induced by intravesical Bacillus Calmette-Guérin vaccine therapy in patients with nonmuscle invasive bladder cancer. J Cancer Res Ther. 2021;17(3):625-629.

Finalista

MEJORES CASOS CLÍNICOS

10

Encefalopatía asociada a la sepsis en Urgencias: la importancia del equipo multidisciplinar en la atención al paciente crítico

AUTORA:

Beatriz Oves Suárez
Residente de Medicina Familiar y Comunitaria.
Hospital General Universitario Santa Lucía de Cartagena

RESUMEN

El caso reportado se corresponde con el de una mujer de 24 años remitida al Servicio de Urgencias por alteración del lenguaje e inestabilidad de la marcha de 48 horas de evolución. Asimismo, presentaba sensación de mareo, debilidad en miembros inferiores, dolor abdominal, vómitos y febrícula. Los días previos fue diagnosticada de infección urinaria y completó tratamiento antibiótico. Ante la sospecha clínica de encefalopatía aguda y tras realización de pruebas complementarias que descartaron posibles causas de dicha entidad, fue diagnosticada de encefalopatía asociada a la sepsis. La paciente ingresó en la Unidad de Cuidados Intensivos donde se llevaron a cabo más pruebas de imagen que evidenciaron pielonefritis aguda bilateral confirmando foco de infección urológico. En analítica de control destacó hipercalcemia severa e hiperparatiroidismo primario no conocido previamente que hizo sospechar de tumor paratiroideo. La evolución de la paciente fue tórpida con instauración de un síndrome de disfunción multiorgánica y exitus.

Palabras clave: encefalopatía, sepsis, pielonefritis, neoplasias de las paratiroides.

CASO CLÍNICO

Mujer de 24 años traída por un equipo sanitario móvil al Servicio de Urgencias del Hospital General Universitario Santa Lucía por presentar alteración del lenguaje e inestabilidad de la marcha de 48 horas de evolución. Los días previos la paciente había sido valorada en Urgencias por presentar polaquiuria, naúseas y dolor abdominal sin fiebre siendo diagnosticada de infección urinaria y en tratamiento domiciliario con fosfomicina trometamol 3 g. La familia refería que desde hace 3 días presentaba un cuadro clínico caracterizado por sensación de mareo sin giro de objetos asociado a debilidad en miembros inferiores junto con dolor abdominal tipo cólico acompañado de vómitos persistentes de contenido alimenticio y febrícula. No cambios en el hábito intestinal. No síndrome miccional. No pérdida de peso. Hiporexia. No cefalea. No ambiente endémico familiar. Entre los antecedentes familiares, no presentaba familiares afectos por enfermedades neurológicas o psiquiátricas. Como antecedentes personales de interés, no reacciones adversas medicamentosas, no hábitos tóxicos, no factores de riesgo cardiovascular (no hipertensión arterial, no diabetes mellitus ni dislipemia), asma desde la infancia en tratamiento con salbutamol a demanda y migraña desde hace 8 años en tratamiento con flunarizina 10 mg 1 comprimido cada 24 horas. Como antecedentes quirúrgicos de interés destacaba cirugía por fractura supracondílea de húmero derecho hace 5 años. En tratamiento domiciliario con dienogest/etinilestradiol por no deseo gestacional. Estudiante de profesión. Su situación basal era independiente para todas las actividades de la vida diaria, buen nivel cognitivo y buen soporte familiar.

Tras una primera evaluación se evidenció que la paciente presentaba regular estado general, estaba somnolienta, normohidratada, normoperfundida y eupneica en reposo. Sus constantes vitales fueron: presión arterial (sistólica/diastólica): 126/82 mmHg, frecuencia cardiaca: 111 latidos/minuto, temperatura axilar: 36,6 ºC, saturación de oxígeno: 95 %. Auscultación cardiaca: taquicárdica, tonos rítmicos sin soplos ni extratonos audibles. Auscultación respiratoria: murmullo vesicular disminuido, ausencias de ruidos patológicos y sin uso de musculatura respiratoria accesoria. Abdomen: blando y depresible, sin masas ni visceromegalias, doloroso a la palpación difusa, ruidos peristálticos disminuidos sin signos de irritación peritoneal. Extremidades inferiores: no lesiones dermatológicas, no edemas ni signos de trombosis venosa profunda, pulsos pedios conservados y simétricos, no frialdad acral. Signos de focalidad neurológica. Escala de Glasgow: 14 puntos (Ocular: 3, verbal: 5, motor: 6). Resto de exploración por aparatos dentro de la normalidad.

Las exploraciones complementarias revelaron los siguientes datos: Hematometría: hemoglobina 13,8 g/dL, hematocrito 40,4 %, leucocitos 18,42 10^3/µl (83,20 %

neutrófilos), plaquetas 269 10^3/µl, PCR 28,31 mg/dL, procalcitonina 0,71 ng/mL. Bioquímica sanguínea: glucosa 105 mg/dL, urea 88 mg/dL, creatinina 2 mg/dL, sodio 138 mEq/L, potasio 2,9 mEq/L, magnesio 1,79 mEq/L, curva troponina T cardiaca 46 pg/ml con ascenso a 83 pg/ml, perfil hepático normal. Hemostasia: dímero D 12,500 ng/ml. Bioquímica urinaria: proteínas +, leucocitos +++, sangre +. Sedimento urinario: 100 leucocitos/campo, 6 hematíes/campo. Urocultivo: pendiente. En gasometría venosa: pH 7,475; PO2 59 mmHg, PCO2 44 mmHg, HCO3 32,2 mmol/L. En electrocardiograma de 12 derivaciones se evidenció taquicardia sinusal a 111 latidos por minuto, PR normal, QRS estrecho con eje a 62º, descenso del ST en I, II, V3-V6.

La tomografía computarizada (TC) craneal no evidenció patología intracraneal aguda. La radiografía de tórax, la ecografía abdominal, el cribado de tóxicos en orina, la determinación de etanol en sangre y la prueba rápida de detección de virus respiratorios (SARS-CoV, virus Influenza A y virus Influenza B) fueron normales.

Posteriormente, la paciente fue valorada por el Cardiólogo de guardia que tras realización de ecocardiograma transtorácico que no evidenció endocarditis ni alteraciones significativas, sugirió que las alteraciones electrocardiográficas eran compatibles con el estado de hipopotasemia por hiperémesis.

Asimismo, la paciente fue examinada por el Neurólogo de guardia que sospechó de un cuadro compatible con encefalopatía aguda, destacando en su exploración: paciente obnubilada. Bradipsiquia. Nómina 3/3 y repite 3/3. Lenguaje sin afasias, parafasia fonética. Disartria. Pupilas isocóricas e hiporreactivas a la luz de forma simétrica. Motilidad ocular extrínseca conservada sin nistagmos ni diplopia. No hemianopsias en campimetría binocular por confrontación. V par craneal conservado. Paresia facial izquierda leve. Resto de pares bajos sin alteraciones. No claudicación de miembros en maniobras antigravitatorias. Tetraparesia flácida leve (Balance motor 4/5 según la escala *The Medical Research Council* de Reino Unido). Sensibilidad sin déficit. Reflejo cutáneo plantar flexor bilateral. No convulsiones o mioclonías. En sedestación no ataxia truncal con retropulsión que precisa de apoyo, bipedestación con ampliación de base de sustentación y marcha atáxica. No signos meníngeos. Escala *National Institute of Health Stroke Scale* (NIHSS): 5 puntos. Escala Post NIHSS: 8 puntos.

Durante su estancia en Urgencias y ante la imposibilidad de descartar una encefalopatía de Wernicke en el contexto de hiperémesis se administró tiamina intravenosa sin experimentar mejoría clínica. Asimismo, se amplió estudio con la realización de punción lumbar para estudio del líquido cefalorraquídeo que resultó negativo para meningitis y encefalitis, extracción de hemocultivos: resultados pendientes y angio-TC de troncos supraaórticos que no evidenció signos de trombosis.

Teniendo en cuenta los hallazgos anteriormente comentados y tras descartar principalmente infección o patología primaria del sistema nervioso central (encefalitis,

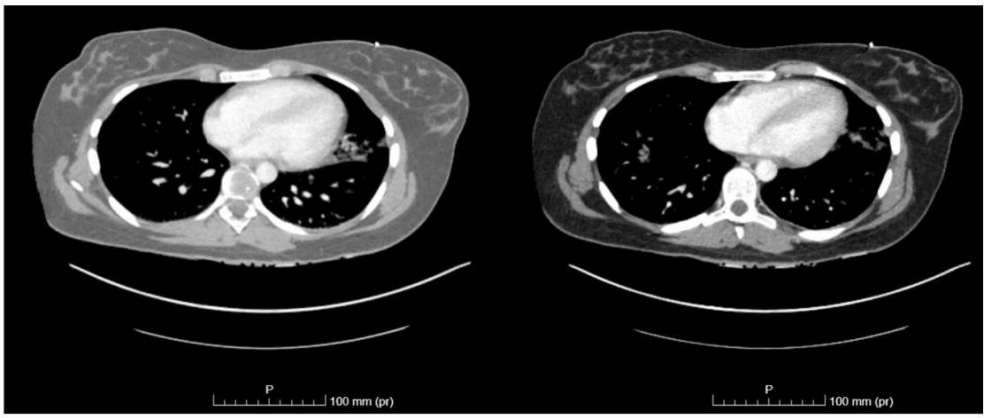

Figura 1. TC de tórax.

meningitis, absceso cerebral, accidente cerebrovascular…), efectos de fármacos o tóxicos, entre otras entidades, y dada la alta sospecha clínica desde Urgencias de encefalopatía de probable origen infeccioso/metabólico se decidió ingresar a la paciente en el Servicio de Medicina Intensiva por encefalopatía asociada a sepsis grave de foco desconocido (escala SOFA: 6 puntos) con fluidoterapia, reposición de potasio, analgesia, antipiréticos y antibioterapia empírica.

Durante su ingreso hospitalario en la Unidad de Cuidados Intensivos, la paciente sufrió varios episodios de fibrilación ventricular revertidos con éxito tras maniobras de reanimación cardiopulmonar avanzada. Se completó estudio con la realización de TC de tórax (Figura 1) y de TC abdomino-pélvico (Figura 2). En el TC de tórax se observaron opacidades pulmonares bilaterales en vidrio deslustrado compatibles con proceso inflamatorio-infeccioso. Y en el TC abdomino-pélvico destacaron focos hipodensos cortico-medulares en ambos riñones sugestivos de pielonefritis aguda bilateral confirmando foco de infección urológico. En analítica de control que incluyó inmunoanálisis, vitaminas, hormonas, serologías y marcadores tumorales destacó empeoramiento de la función renal, hipercalcemia severa e hiperparatiroidismo primario no conocido previamente que hizo sospechar de un tumor paratiroideo, así como, acidosis metabólica con lactato de 3,2 mmol/L en la gasometría arterial, por lo que la paciente fue valorada por los Servicios de Medicina Interna, Nefrología y Urología que ajustaron tratamiento. Ante la aparición de fiebre de hasta 38,5 ºC y a la espera de los resultados de los cultivos se optimizó terapia antibiótica empírica de amplio espectro instaurando piperacilina-tazobactam y linezolid. La evolución de la paciente fue tórpida con progresivo deterioro hemodinámico precisando ventilación mecánica invasiva, drogas vasoactivas, terapia de reemplazo renal y finalmente con la instauración de un síndrome de

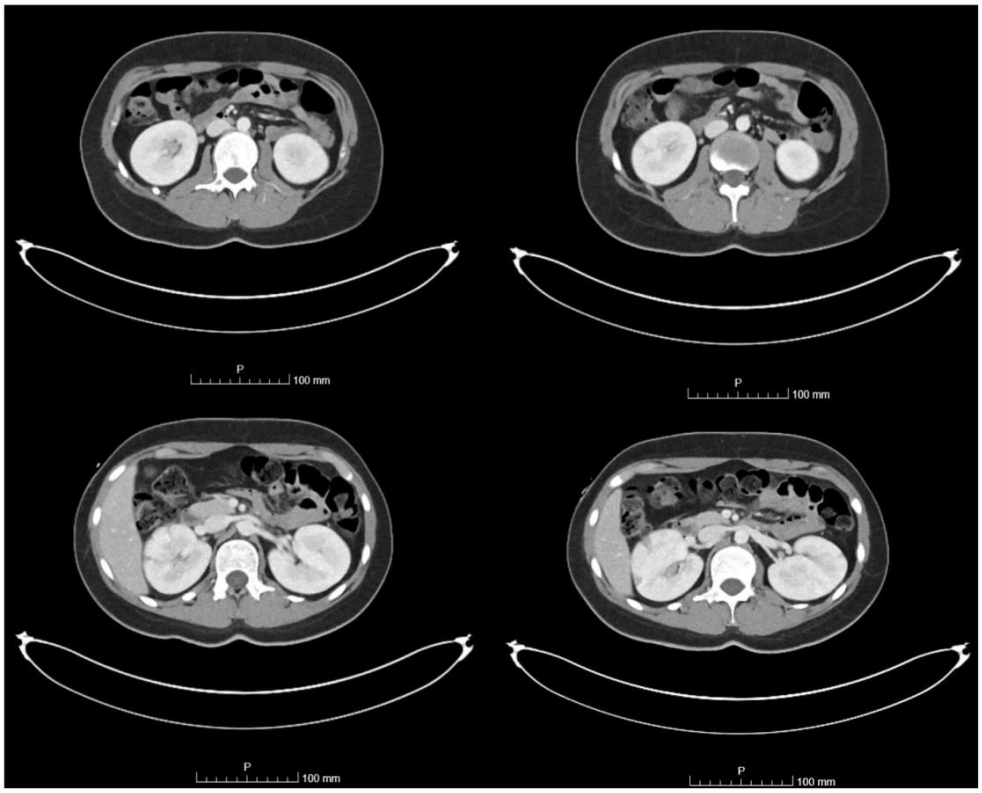

Figura 2. TC abdomino-pélvico.

disfunción multiorgánica y exitus. La autopsia reveló un adenoma paratiroideo atípico previamente no diagnosticado.

DISCUSIÓN

La encefalopatía asociada a la sepsis (EAS), es una entidad subestimada en la práctica clínica que se caracteriza por una disfunción cerebral difusa potencialmente reversible en el contexto de la sepsis que conduce a importantes déficits neurológicos y cognitivos, así como, a un riesgo elevado de morbilidad y mortalidad que se estima en aproximadamente 6 millones de muertes al año evitables a nivel mundial (1).

La literatura científica sugiere que la infección por un microorganismo en cualquier parte del cuerpo puede provocar una encefalopatía, incluso en ausencia de infección manifiesta del sistema nervioso central. La EAS se trata de una manifestación temprana de la infección y precede incluso a que se cumplan los criterios de sepsis, por lo que ante la sospecha clínica de EAS rápidamente se debe de lle-

var a cabo una búsqueda activa del foco de infección. Clínicamente presenta un amplio espectro de síntomas que varían desde agitación, alteración del nivel de conciencia, somnolencia, cambios de personalidad, epilepsia o mioclonías hasta alteraciones psicomotoras, alteraciones de la memoria visual o de la fluencia verbal, entre otros.

A día de hoy su diagnóstico sigue siendo clínico y de exclusión principalmente con infecciones del sistema nervioso central y con otras encefalopatías agudas, ya que por el momento no existen marcadores específicos de dicha entidad y esto es debido, en gran parte, a que se desconoce con claridad cuáles son los mecanismos fisiopatológicos subyacentes a la misma (2).

Las últimas investigaciones apuntan a un origen multifactorial por disfunción de la barrera hematoencefálica, cambios en neurotransmisores, neuroinflamación, mecanismos epigenéticos, sobreactivación de células gliales o alteraciones de la microcirculación cerebral y asimismo, que estos mecanismos son interdependientes y sinérgicos variando entre pacientes y la situación clínica de los mismos (3, 4).

Por lo que todo ello provoca, una falta de medidas de tratamiento oportunas y eficaces que requieren de un enfoque multidisciplinar y afectan drásticamente al pronóstico de los pacientes con casos graves de EAS conllevando, en muchas ocasiones, a un desenlace fatal.

Actualmente existen escasas publicaciones reportando casos clínicos sobre EAS y asimismo, no se dispone de ningún protocolo hospitalario para el manejo de la misma en la literatura científica. De hecho, el caso atendido en el Servicio de Urgencias del Hospital General Universitario Santa Lucía es excepcional, ya que se trata del único caso a nivel mundial de encefalopatía asociada a la sepsis como presentación de una infección urinaria complicada junto con el debut clínico de un adenoma paratiroideo atípico silente en paciente joven inmunocompetente. En la Figura 3 se muestra un protocolo de elaboración propia para el manejo de EAS en Urgencias resaltando en el mismo la importancia de la ecografía POCUS (*point-of-care-ultrasound*) en pacientes afectados por dicha complicación de la sepsis ya que permite a los Médicos de Urgencias una valoración rápida de los mismos, descartar fuentes de infección o evaluar el manejo de fluidos, entre otros (5).

El aprendizaje de este caso clínico reside en como uno de los motivos más frecuentes de consulta en Urgencias como es una infección del tracto urinario inferior, en ocasiones a pesar de la instauración precoz de un tratamiento correcto y del abordaje integral y personalizado del paciente por parte de un excelente equipo multidisciplinar puede presentar una evolución clínica desfavorable, por lo que es clave estar atentos ante cualquier síntoma o signo de alarma, como por ejemplo, la obnubilación, que nos haga sospechar de un cuadro clínico de estas características,

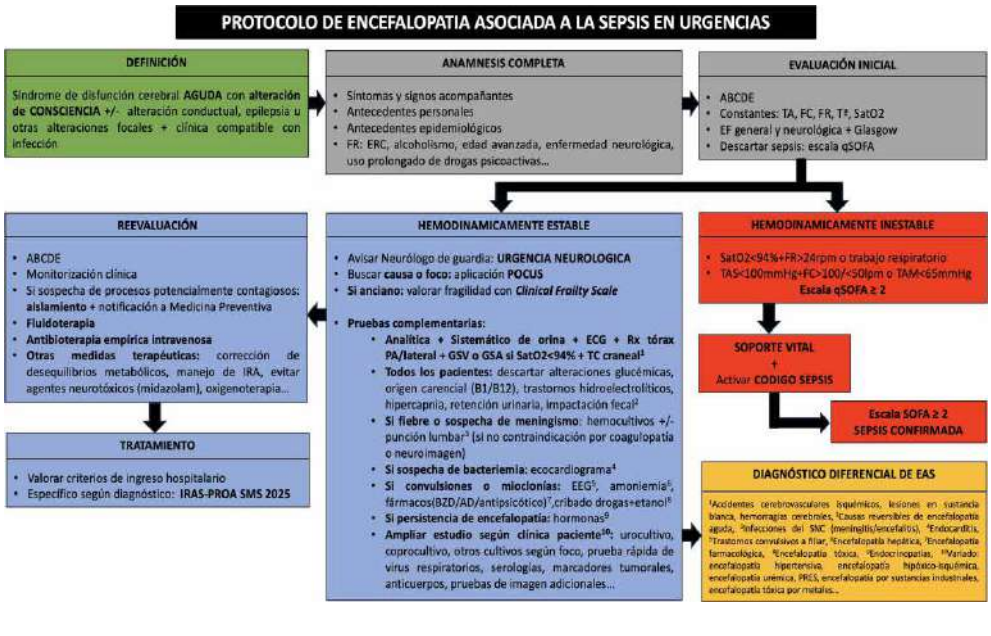

Figura 3. Protocolo de elaboración propia para el manejo de encefalopatía asociada a la sepsis en Urgencias. FR= factores de riesgo, ERC=enfermedad renal crónica, TA=tensión arterial, FC=frecuencia cardiaca, FR=frecuencia respiratoria, Tª=temperatura, Sat02=saturación de oxígeno, EF=exploración física, qSOFA= quick SOFA, IRA=insuficiencia renal aguda, IRAS-PROA SMS= Programa de prevención y control de las infecciones relacionadas con la asistencia sanitaria y de optimización del uso de antimicrobianos del Servicio Murciano de Salud, POCUS=point-of-care-ultrasound, ECG=electrocardiograma, Rx=radiografía, PA=postero-anterior, GSV=gasometría venosa, GSA=gasometría arterial, TC= tomografía computarizada, EEG=electroencefalograma, BZD=benzodiacepinas, AD=antidepresivos, TAS= tensión arterial sistólica, TAM= tensión arterial media, EAS= encefalopatía asociada a la sepsis, SNC= sistema nervioso central, PRES= síndrome de encefalopatía posterior reversible.

permitiéndonos modificar el pronóstico de nuestros pacientes, así como, la optimización de los recursos sanitarios para conseguir mantener la excelencia en los servicios médicos.

En conclusión, la EAS es un gran reto de la salud global ya que requiere de un alto índice de sospecha clínica y debido a la complejidad de su patogénesis, por lo que es necesaria una mayor inversión en proyectos de investigación sobre el mecanismo patológico y el manejo de la misma que puedan proporcionar a los Médicos de Urgencias futuras dianas terapéuticas y les ayuden a desarrollar estrategias de prevención específicas que serán decisivas para conseguir en el futuro un aumento de la supervivencia global, ya que dicha entidad afecta hasta al 70 % de los pacientes con infección sistémica grave a nivel hospitalario.

BIBLIOGRAFÍA

1. Catarina AV, Branchini G, Bettoni L, De Oliveira JR, Nunes FB. Sepsis-Associated Encephalopathy: from Pathophysiology to Progress in Experimental Studies. Mol Neurobiol. 2021;58(6):2770-2779.
2. Zhou Y, Bai L, Tang W, Yang W, Sun L. Research progress in the pathogenesis of sepsis-associated encephalopathy. Heliyon. 2024;10(12):33458.
3. Sonneville R, Benghanem S, Jeantin L, et al. The spectrum of sepsis-associated encephalopathy: a clinical perspective. Crit Care. 2023;27(1):386.
4. Liu H, Zhang T, Zhang L, Zhong Y. Neuroinflammatory Mechanisms of Adult Sepsis-Associated Encephalopathy: Implications for Blood-Brain Barrier Disruption and Oxidative Stress. Diagnostics (Basel). 2025;15(7):873.
5. Kaselitz TB, Seymour CW. Point-of-Care Ultrasound in Sepsis and Septic Shock. JAMA. 2025.

11

Una lesión, cinco tumores: las múltiples vidas de la neoplasia intratubular germinal indiferenciada testicular

AUTOR:

Alfonso Agüera Sánchez
Residente de Anatomía Patológica.
Hospital General Universitario Reina Sofía

RESUMEN

Los tumores germinales testiculares representan la neoplasia sólida más frecuente en varones entre los 15 y 40 años de edad, con una incidencia en aumento sobre todo en países industrializados. Presentamos el caso de un varón de 29 años que consultaba por un nódulo testicular derecho de reciente aparición. La ecografía escrotal mostró una lesión sólida hipoecoica sugestiva de malignidad con elevación de marcadores tumorales séricos, realizándose una orquiectomía radical que reveló una tumoración germinal mixta postpuberal compuesta por cinco subtipos histológicos: carcinoma embrionario, teratoma, tumor del seno endodérmico, seminoma y coriocarcinoma, acompañados de focos adyacentes de neoplasia intratubular germinal indiferenciada (NITGI). El estudio inmunohistoquímico permitió identificar con precisión cada subtipo, destacando la complejidad diagnóstica de estas neoplasias pluripotenciales que comparten un mismo origen. Este caso ilustra la capacidad transformadora de la NITGI, una entidad silenciosa que puede adoptar múltiples formas invasivas, cada cual con un comportamiento y pronóstico diferentes.

Palabras clave: tumor testicular mixto postpuberal, neoplasia intratubular germinal indiferenciada, carcinoma embrionario, seminoma, teratoma, tumor del seno endodérmico, coriocarcinoma.

INTRODUCCIÓN

El cáncer testicular es la neoplasia maligna sólida más frecuente en adolescentes y adultos varones jóvenes, especialmente entre los 15 y los 40 años, con una incidencia creciente en las últimas décadas sobre todo en países industrializados, lo que sugiere un papel relevante de factores ambientales, endocrinos y genéticos en su etiopatogenia (1). Representa aproximadamente el 1 % de todas las neoplasias del género masculino, pero es responsable de un porcentaje desproporcionadamente alto de años de vida perdidos, dado que afecta predominantemente a personas en plena edad reproductiva.

Entre el 90 % y el 95 % de los tumores testiculares corresponden a tumores de células germinales (TCG), los cuales se subdividen en seminomatosos y no seminomatosos, en función de sus características histopatológicas y comportamiento clínico. Dentro de los no seminomatosos, se encuentra una variedad heterogénea de subtipos histológicos que pueden coexistir en un mismo tumor, dando lugar a los llamados tumores germinales mixtos, los cuales constituyen aproximadamente un 30-40 % de todos los TCG (2).

OBJETIVOS

Este caso explora las complejidades diagnósticas del TCG mixto en un varón de 29 años con un nódulo testicular que presenta simultáneamente cinco componentes histológicos diferentes (carcinoma embrionario, teratoma, seno endodérmico, seminoma y coriocarcinoma), además de focos de neoplasia intratubular germinal indiferenciada (NITGI), considerada la lesión precursora de la mayoría de TCG. A continuación, se revisa su presentación clínica, el abordaje diagnóstico, el tratamiento realizado y la evidencia más reciente sobre el manejo de este tipo de tumores en un contexto multidisciplinar.

DESARROLLO DEL CASO

Un varón de 29 años, sin antecedentes personales relevantes salvo asma estacional y consumo de tabaco, consulta por un nódulo no dolorosa en el polo superior

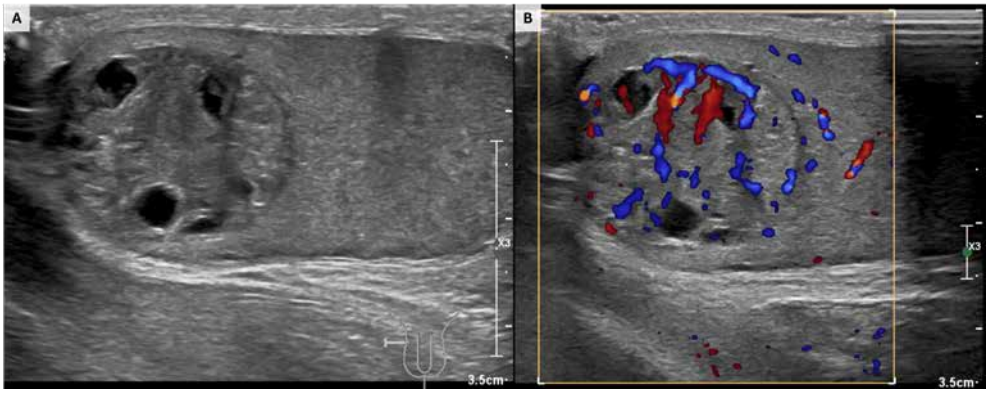

Figura 1. Ecografía testicular en modo B (A) y Doppler color (B), que revela una masa hipoecoica heterogénea con aumento vascularización interna, sugestiva de tumor germinal testicular.

del testículo derecho de reciente aparición, detectada de forma casual por el propio paciente. No refería síntomas sistémicos asociados ni antecedentes familiares de enfermedades oncológicas.

Durante la exploración física, se evidenció un aumento de consistencia en la región superior del testículo derecho, sin signos de inflamación local ni alteraciones en el epidídimo o en el cordón espermático. La exploración del testículo contralateral fue normal.

Se solicitó una ecografía escrotal que mostró una lesión hipoecoica, sólida y heterogénea de aproximadamente 2 cm de diámetro, localizada en el polo superior del testículo derecho. Se evidenció vascularización en su interior mediante Doppler color (Figura 1). No se observaron signos ecográficos de afectación del epidídimo ni del cordón espermático. Además, se visualizó un pequeño nódulo satélite adyacente de unos 3 mm.

Ante la sospecha de un tumor testicular, se procedió a la determinación de marcadores tumorales séricos, obteniéndose valores de β-hCG de 20,3 mUI/mL (elevado), AFP de 7,5 ng/mL y LDH de 165 U/L (normales).

Asimismo, se realizó una tomografía computarizada (TC) toracoabdominopélvica, que no evidenció enfermedad metastásica a distancia ni afectación ganglionar retroperitoneal, considerándose un estadio clínico I.

El paciente fue intervenido mediante orquiectomía radical inguinal derecha con colocación de prótesis testicular. La pieza quirúrgica consistía en un testículo de 4,2 x 3 cm unido a un cordón espermático de 8 cm de longitud. Al corte, se identificó una masa blanquecina, firme, con áreas de hemorragia, de 2 x 1,8 cm, en contacto con una túnica albugínea engrosada que no llegaba a sobrepasar; además, se observó un

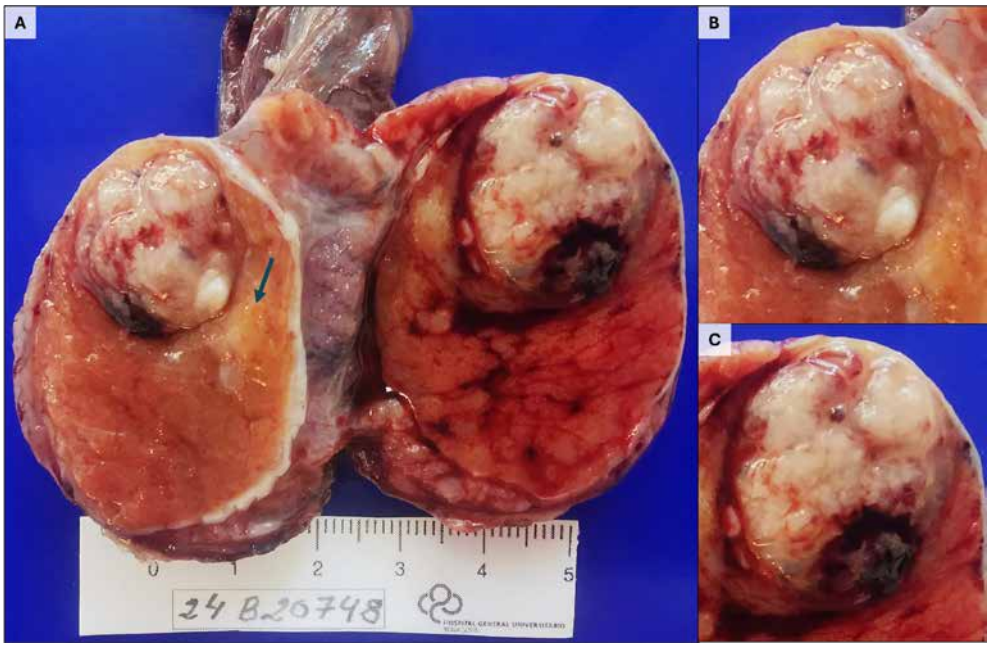

Figura 2. Corte sagital del testículo derecho tras orquiectomía radical. (A) Se identifica una masa nodular principal, blanquecina y heterogénea con áreas de hemorragia y necrosis central localizada en el polo superior del testículo, con un nódulo satélite blanquecino adyacente (flecha azul). (B y C) Se observan zonas de color blanco-nacarado con necrosis central compatible con carcinoma embrionario, otras de aspecto quístico en relación con teratoma, áreas hemorrágicas sugerentes de componente de coriocarcinoma y un área gris-amarillenta compatible con tumor del seno endodérmico.

nódulo satélite de 3 mm de diámetro (Figura 2). El análisis histopatológico reveló una neoplasia germinal mixta, compuesta por cinco subtipos diferentes de neoplasia de células germinales:

- Carcinoma embrionario (60 %): con patrón sólido, células pleomórficas, núcleos prominentes y actividad mitótica elevada. Positividad para CD30 y pancitoqueratina (CKAE1/AE3).
- Teratoma maduro e inmaduro (15 %): con presencia de tejidos derivados de las tres capas germinales, incluyendo epitelio escamoso queratinizado, cartílago inmaduro y tejido muscular liso.
- Tumor del seno endodérmico (10 %): con estructuras glomeruloides compatibles con cuerpos de Schiller-Duval. Positivo para AFP.
- Seminoma clásico (10 %): con células grandes con citoplasma claro, núcleos redondos con nucléolos prominentes, y estroma linfocitario. Las células tumorales expresaban CD117 (c-Kit) y OCT-4.

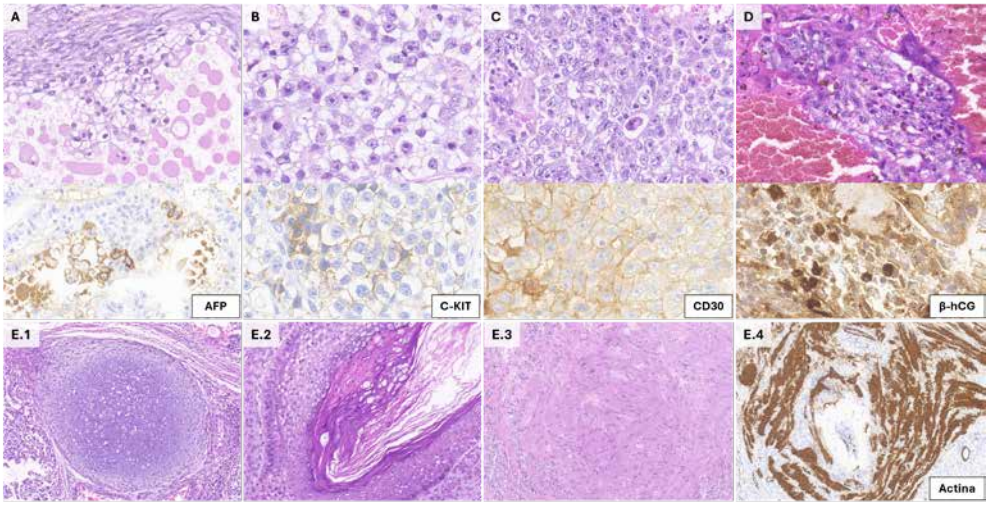

Figura 3. Diversidad morfológica del tumor germinal mixto en una misma lesión. (A) Tumor del seno endodérmico de patrón reticular con células en empalizada y cuerpos de Schiller-Duval, positivo para AFP. (B) Seminoma clásico con células grandes de citoplasma claro, nucleólos prominentes y patrón en nidos sobre estroma linfocitario que expresan C-KIT (CD117). (C) Carcinoma embrionario de patrón sólido con células pleomórficas, núcleos hipercromáticos y frecuentes figuras mitóticas con positividad difusa membranosa y citoplásmica para CD30. (D) Coriocarcinoma con células sincitiotrofoblásticas multinucleadas sobre un fondo hemorrágico que presentan marcada positividad para β-hCG. (E) Componentes del teratoma: E.1 – tejido cartilaginoso inmaduro; E.2 - epitelio escamoso queratinizante; E.3 y E.4 – tejido mesenquimatoso con diferenciación muscular lisa, positivo para actina.

- Coriocarcinoma (5 %): áreas hemorrágicas con sincitiotrofoblasto y citotrofoblasto, con expresión de β-hCG.

Además, se identificó la presencia de neoplasia intratubular germinal indiferenciada (NITGI) en el parénquima adyacente, considerada la lesión precursora de los tumores de células germinales. No se observaron signos de invasión vascular ni linfática, ni infiltración de epidídimo, rete testis o albugínea, pese al focal contacto con esta última (Figura 3).

Durante el seguimiento postoperatorio, los marcadores tumorales se normalizaron progresivamente (β-hCG <2 mUI/mL, AFP 3,4 ng/mL, LDH 145 U/L), sin evidencia de recurrencia ni progresión local o a distancia en los estudios de imagen realizados durante los 6 meses posteriores.

DISCUSIÓN

Los TCG testiculares se desarrollan mayoritariamente a partir de células germinales primordiales (gonocitos) en un estado madurativo diferido que no llegan a diferenciarse hacia espermatogonias debido a una combinación de influencias genéticas y factores ambientales prenatales (p. ej., exposición materna a compuestos similares al estrógeno o compuestos organoclorados), los cuales ocasionan una disfunción en las vías de señalización de los andrógenos o bien de la hormona antimulleriana, resultando en un potencial de desarrollo totipotente latente de estas células localizadas en el nicho espermatogonial de los túbulos seminíferos (3). Ante determinadas alteraciones en la regulación de mecanismos epigenéticos, los gonocitos totipotentes se transforman en una neoplasia intratubular germinal indiferenciada (NITGI), también conocida como neoplasia de células germinales in situ, que es un precursor tanto del seminoma como de los TCG no seminomatosos postpuberales (4, 5). La NITGI puede permanecer inactiva durante años, hasta que la adquisición de una aberración cromosómica como la ganancia de un brazo corto adicional en el cromosoma 12 (isocromosoma [i12p]) desencadena su diferenciación hacia una neoplasia invasiva. Inicialmente, lo hace en seminoma o carcinoma embrionario, para luego transformarse en coriocarcinoma, tumor del saco vitelino o teratoma (1, 4). Los teratomas se componen de al menos 2 capas de células embrionarias (ectodermo, mesodermo y/o endodermo) que también pueden, en raras ocasiones, sufrir una transformación en una neoplasia maligna somática secundaria (es decir, desarrollo de una neoplasia maligna de células no germinales como sarcoma, adenocarcinoma o tumor neuroectodérmico de tipo embrionario dentro del TCG).

Los TCG mixtos pueden contener varios de estos componentes entremezclados, tales como carcinoma embrionario, tumor del seno endodérmico, coriocarcinoma, teratoma y seminoma. Los componentes individuales son histológica e inmunofenotípicamente idénticos a sus formas puras, y la coexistencia de 4 o más en una misma lesión constituye una verdadera rareza. La proporción y combinación de estos elementos condicionan el comportamiento biológico del TCG mixto, su respuesta al tratamiento y el pronóstico del paciente: el coriocarcinoma y el carcinoma embrionario, por ejemplo, son más agresivos y tienen una mayor tendencia a invadir estructuras adyacentes o metastatizar precozmente por vía hematógena a cerebro y pulmón, mientras que el teratoma puede ser quimiorresistente, lo que implica decisiones terapéuticas más complejas (1, 2). Además, la presencia de NITGI en el parénquima adyacente sugiere un proceso de transformación progresiva multifocal, y justifica el seguimiento estrecho del testículo contralateral en varones jóvenes con riesgo aumentado (6).

El diagnóstico precoz de los TCG se basa en una alta sospecha clínica ante cualquier alteración testicular, incluso en ausencia de dolor. La evaluación incluye exploración física, ecografía escrotal y determinación de marcadores tumorales séricos como la alfa-fetoproteína (AFP), la gonadotropina coriónica humana (β-hCG) y la lactato deshidrogenasa (LDH), los cuales son útiles para el diagnóstico pero sobre todo en el seguimiento tras el tratamiento. A este respecto, el subtipo mayoritario de TCG suele determinar el patrón de elevación de marcadores séricos, además de la evolución del paciente (7). La elevación de β-hCG en este paciente orientaba a un tumor no seminomatoso, lo que se confirmó tras la orquiectomía; sin embargo, la determinación de marcadores por sí sola no es concluyente y debe complementarse con técnicas inmunohistoquímicas durante el estudio histopatológico, un recurso imprescindible a la hora de diferenciar y cuantificar adecuadamente cada componente (2, 5, 7, 8) (Tabla 1).

Desde un punto de vista terapéutico, el tratamiento de elección inicial para los TCG es la orquiectomía radical inguinal, una técnica que permite confirmar el diagnóstico y orientar la estadificación posterior (9). Un estadio tumoral bajo (estadio I), como en nuestro caso, con una normalización posterior de los marcadores tumorales séricos, sugieren un pronóstico favorable sin necesidad de adoptar medidas adicionales; por el contrario, en tumores mixtos con un componente no seminomatoso dominante, se suele indicar un enfoque más agresivo que puede incluir quimioterapia adyuvante, linfadenectomía retroperitoneal o vigilancia intensiva, dependiendo del riesgo de recaída y del perfil del paciente (9, 10).

La elección entre vigilancia, tratamiento adyuvante o cirugía secundaria debe basarse en guías actualizadas, pero también en la discusión multidisciplinar y la preferencia del paciente. En cualquier caso, es imprescindible realizar controles periódicos con determinación de marcadores séricos y pruebas de imagen, ya que hasta un 30 % de los pacientes con estadio I pueden desarrollar recaídas ocultas durante los primeros dos años (9).

CONCLUSIONES

Los tumores germinales testiculares mixtos constituyen una entidad clínica e histológica compleja que requiere un abordaje diagnóstico integral y preciso, combinando la exploración clínica, la ecografía testicular, los marcadores séricos tumorales y un estudio histopatológico exhaustivo. El caso descrito, con la presencia simultánea de carcinoma embrionario, teratoma, seno endodérmico, seminoma y coriocarcinoma, ilustra la heterogeneidad morfológica y biológica de estos tumores, así como la

Tabla 1

Asociación de marcadores tumorales séricos e inmunohistoquímicos con los distintos subtipos de tumores germinales testiculares y la neoplasia intratubular germinal in situ (GCNIS), incluyendo sus principales características macro- y microscópicas.

	NITGI	Seminoma	Teratoma	CE	TSE	CC
Aspecto macroscópico	No visible	Blanco-grisáceo, brillante, homogéneo	Sólido-quístico ± pelo, cartílago, etc.	Grisáceo, hemorrágico, áreas de necrosis	Gris-amarillento, heterogéneo	Intensamente hemorrágico
Aspecto microscópico	Células germinales atípicas en túbulos seminíferos	Células grandes, citoplasma claro con 1 o varios nucléolos prominentes, tabiques fibrosos con linfocitos ± sincitiotrofoblasto	Componentes derivados de las tres capas germinales	Células pleomórficas, núcleos prominentes, citoplasma moderado anfófilo, ↑ mitosis	Cuerpos de Schiller-Duval, glóbulos hialinos	Células sincitiotrofoblásticas y citotrofoblásticas
Marcadores séricos	No elevados en fase inicial	↑ LDH, β-hCG (leve)	Normal	↑ AFP, ↑ β-hCG, ↑ LDH	↑ AFP	↑ β-hCG
CD30	-	-	-	+	-	-
CD117 (c-Kit)	+	+	-	-	-	-
OCT3/4	+	+	-	+	-	-
AE1/AE3	+	-	+ (epitelios)	+	+	-
CK7	±	-	-	-	-	+ (sincitiotrof.)
P63	-	-	-	-	-	+ (trofoblasto)
D2-40	+	+	-	±	-	-
AFP	-	-	-	-	±	-
β-hCG	-	-	-	-	-	+
Inhibina	-	-	-	-	-	+
Glypican-3	-	-	± (elementos inmaduros)	-	+	+
SALL4	+	+		+	+	+
GATA3	-	-	+	-	+	+
PLAP	+	+	-	+	±	±

Notas: *"+" → positividad en al menos 80 % de los casos; "±" → positividad en 20-80 % de los casos; "-" → positividad en <20 % de los casos. Siglas: "CE" → Carcinoma Embrionario; "TSE" → Tumor del Seno Endodérmico; "CC" → Coriocarcinoma. Marcadores IHQ: SALL4: marcador de células madre, positivo en la mayoría de TCG; OCT 3/4: factor de transcripción; CC117 (c-kit): receptor de tirosín kinasa; AE1/AE3: pancitoqueratina; CK7 y P63: útiles para identificar diferenciación trofoblástica.*

necesidad de identificar cada componente para establecer un pronóstico adecuado con la mejor estrategia terapéutica posible. La detección de NITGI en el parénquima testicular adyacente refuerza su relevancia como lesión precursora y marcador de riesgo de enfermedad bilateral, especialmente en varones jóvenes, justificando el seguimiento del testículo contralateral. En definitiva, este caso subraya la importancia de un enfoque multidisciplinar y actualizado, basado en la integración de la información clínico-patológica para optimizar el manejo de los pacientes con tumores germinales testiculares.

BIBLIOGRAFÍA

1. Singla N, Bagrodia A, Baraban E, Fankhauser CD, Ged YMA. Testicular Germ Cell Tumors: A Review. JAMA. 2025 Mar 4;333(9):793-803. **doi: 10.1001/jama.2024.27122**.
2. Tumors and Tumor-Like Lesions of the Testis and Adjacent Tissues By: Thomas M. Ulbright, MD, Chia-Sui Kao, MD, Sean R. Williamson, MD, Muhammad T. Idrees, MD. **doi: 10.55418/9781933477220**.
3. Rajpert-De Meyts E, McGlynn KA, Okamoto K, Jewett MA, Bokemeyer C. Testicular germ cell tumours. Lancet. 2016;387(10029):1762-1774. **doi:10.1016/S0140-6736(15)00991-5**.
4. Fichtner A, Nettersheim D, Bremmer F. Pathogenesis and pathobiology of testicular germ cell tumours: a view from a developmental biological perspective with guidelines for pathological diagnostics. Histopathology. 2024 Nov;85(5):701-715. **doi: 10.1111/his.15249**.
5. Ortuño Pacheco G. Martínez Díaz F. Pastor Quirante F. Lecciones de Anatomía Patológica General para estudiantes de medicina y odontología. Ed Diego Marín (DM), 3ª ed Murcia, 2008.
6. Dieckmann KP, Kulejewski M, Pichlmeier U, Loy V. Diagnosis of contralateral testicular intraepithelial neoplasia (TIN) in patients with testicular germ cell cancer: systematic two-site biopsies are more sensitive than a single random biopsy. Eur Urol. 2007 Jan;51(1):175-83; discussion 183-5. **doi: 10.1016/j.eururo.2006.05.051**.
7. WHO Classification of Tumors. Urinary and male genital tumors. 5th ed. Lyon (France): International Agency for Research on Cancer; 2022.
8. Urologic Surgical Pathology. (2020). Elsevier. **https://doi.org/10.1016/c2016-0-03492-7**
9. Freedman LS, Parkinson MC, Jones WG, Oliver RT, Peckham MJ, Read G, Newlands ES, Williams CJ. Histopathology in the prediction of relapse of patients with stage I

testicular teratoma treated by orchidectomy alone. Lancet. 1987 Aug 8;2(8554):294-8. **doi: 10.1016/s0140-6736(87)90889-0**.

10. Gilligan T, Lin DW, Aggarwal R, et al. Testicular cancer, version 2.2020, NCCN Clinical Practice Guidelines in Oncology. J Natl Compr Canc Netw. 2019;17(12):1529-1554. **doi:10.6004/jnccn.2019.0058**.

12

Fibroelastomas papilares múltiples en válvula aórtica

AUTORA:

María Isabel Baños Maturano
Residente de Cardiología.
Hospital General Universitario Santa Lucía de Cartagena

RESTO DE AUTORES:

Antonio Meseguer Hernández - Claudia Alejandra Azcondo San Segundo
Francisco Buendía Santiago - Irene González Fernández - Adrián Heredia Carrillo

RESUMEN

Presentamos a una mujer de 68 años, sin cardiopatía conocida, que ingresa por disnea e insuficiencia respiratoria crónica reagudizada con signos de posible trombosis venosa profunda (TVP) en miembro inferior izquierdo, que se descarta. Por ello, la principal sospecha diagnóstica es de hipertensión pulmonar, iniciando estudio de esta. Se solicita ecocardiograma transtorácico encontrando un hallazgo casual muy inusual, un fibroelastoma múltiple de válvula aórtica. Posteriormente, se completa el estudio con ecocardiograma transesofágico y se comenta el caso en sesión médico quirúrgica, programando cirugía de resección ambulatoria.

En base a este caso, a lo largo de este trabajo, describiremos las principales características que diferencian a las masas cardiacas diagnosticadas por ecografía.

Palabras clave: masa cardiaca, fibroelastoma papilar, válvula aórtica.

CASO CLÍNICO

Mujer de 68 años con antecedentes de: síndrome de apnea obstructiva del sueño con indicación de CPAP (que no tolera), hipotiroidismo en tratamiento sustitutivo con levotiroxina, síndrome ansioso depresivo en tratamiento con antidepresivos, insuficiencia venosa crónica y obesidad mórbida. Antecedentes quirúrgicos: cirugía bariátrica hace seis años e intervención de lipodistrofia abdominal y crural.

Enfermedad actual

La paciente acude a urgencias por aumento de perímetro y dolor de miembro inferior izquierdo de 48 horas de evolución. Además refiere disnea de moderados esfuerzos sin otra clínica asociada. En la exploración física presenta una auscultación cardiopulmonar normal y, en miembro inferior izquierdo, aumento de perímetro con respecto a contralateral con dolor a la palpación y lesiones petequiales en región pretibial.

Evolución en urgencias

Durante su estancia en urgencias, inician oxigenoterapia y nebulizaciones con normalización de saturación de oxígeno en sangre. Se realiza ecocardiografía Doppler de miembros inferiores descartando TVP. Se decide ingreso para estudio etiológico de disnea e insuficiencia respiratoria crónica.

Pruebas complementarias

- **Rx de tórax:** índice cardiotorácico conservado. Hilios aumentados de tamaño. Impresiona de aumento de vasculatura pulmonar. Senos costofrénicos libres.
- **Electrocardiograma:** ritmo sinusal a 90 lpm. PR: 180ms. Crecimiento auricular izquierdo. QRS estrecho (90 ms) con eje frontal a 60º. T negativa no profunda y asimétrica de V1 a V3 con T aplanada generalizada en el resto de derivaciones. QT 400 ms.
- **Gasometría arterial:** pH: 7,395, pO2: 61,5 mmHg, PCO2: 49,3 mmHg, [HCO3-]: 30,2 mmol/L, saturación de oxígeno: 89,1 %.
- **TAC de tórax:** Sin signos de tromboembolismo pulmonar. Signos de hipertensión pulmonar.
  Bronquiectasias cilíndricas basales de predominio en lóbulo medio, língula y lóbulos inferiores.
- **Gammagrafía de V/Q:** exploración gammagráfica negativa para tromboembolismo pulmonar actualmente.

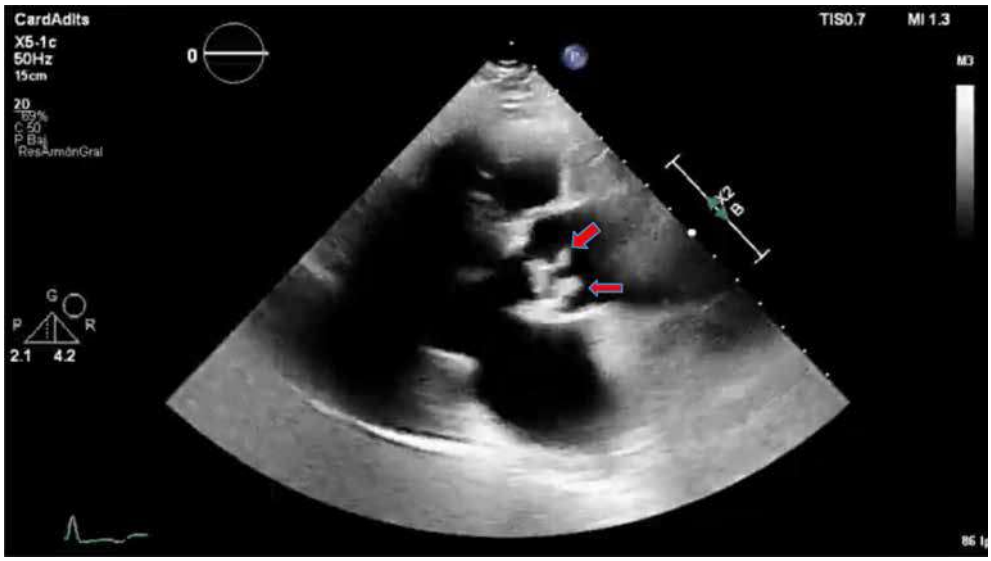

Figura 1. Plano paraesternal eje largo de ecocardiograma transtorácico.

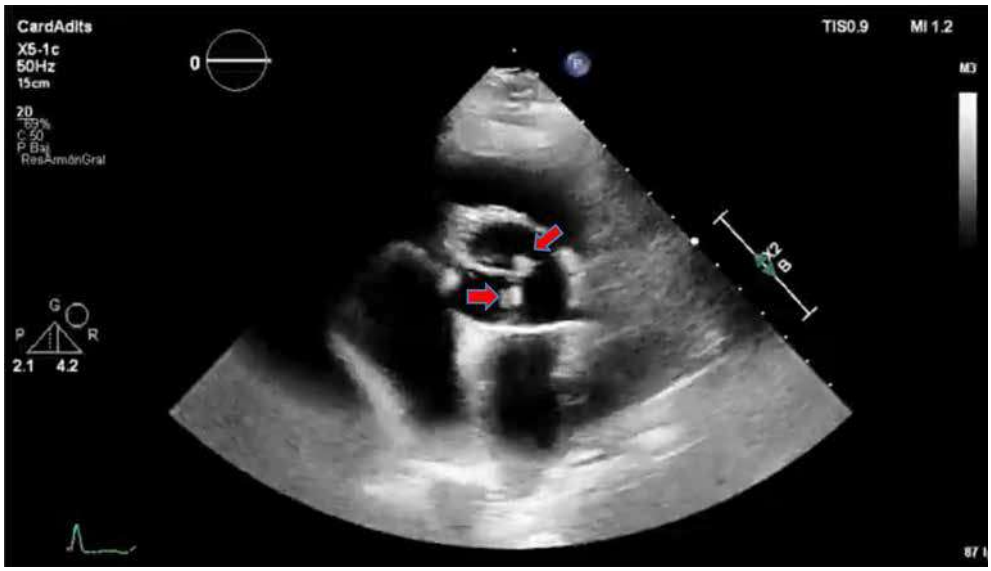

Figura 2. Plano paraesternal eje corto de ecocardiograma transtorácico.

- **Ecocardiograma transtorácico:** FEVI conservada. Dos masas en válvula aórtica, probable fibroelastomas papilares que no afectan a la función valvular (se podría solicitar ETE para completar estudio si se considera oportuno) (Figuras 1 y 2).

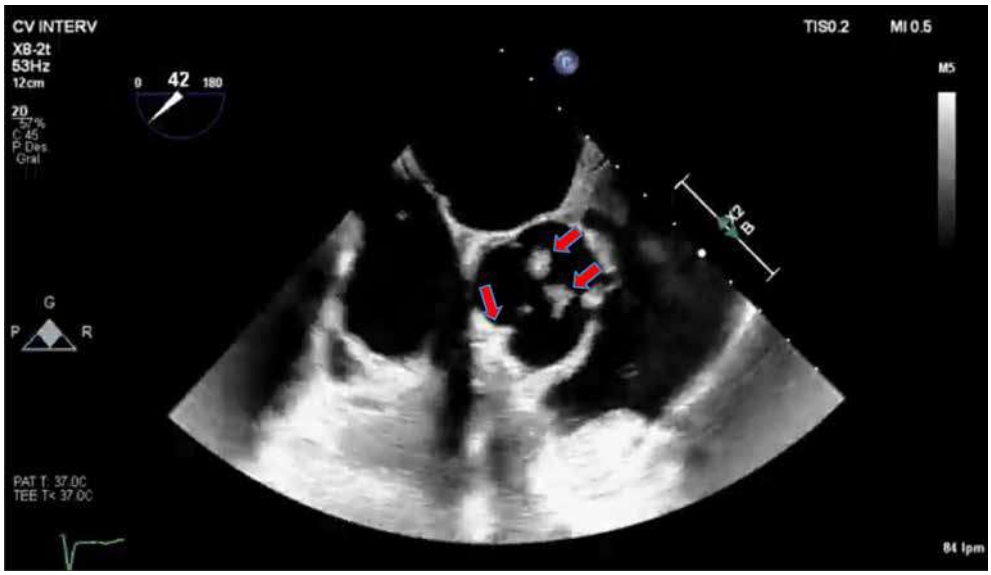

Figura 3. Corte transversal de válvula aórtica en ecocardiograma transesofágico.

Figura 4. Válvula aórtica vista en 3D en ecocardiograma transesofágico.

- **Ecocardiograma transesofágico:** se aprecian en válvula aórtica en su aspecto aórtico imágenes de masas adheridas a velos, con aspecto ecográfico sugestivo de fibroelastomas papilares, dos dependientes de velo CI y uno más pequeño en velo CD. Se exploran resto de válvulas sin apreciarse otras masas.

Válvula de Eustaquio prominente. Sin signos de disfunción valvular (Figuras 3 y 4).

Evolución hospitalaria

Durante su estancia, la paciente permanece estable hemodinámicamente y desde el punto de vista respiratorio. Se resuelve episodio de dolor en miembro inferior con tratamiento analgésico y se inician pruebas para diagnóstico de hipertensión pulmonar, descartando causa sistémica o cardioembólica. Tras los hallazgos en la ecocardiografía, se descarta endocarditis infecciosa tras hemocultivos negativos. Se presenta en sesión médico quirúrgica de cardiología, indicándose cirugía de resección de fibroelastomas. La paciente es dada de alta pendiente de estudio de hipertensión pulmonar por neumología y de cirugía cardiovascular.

DISCUSIÓN

Entendemos por masa cardiaca como toda lesión ocupante de espacio localizada en el corazón, a cualquiera de sus niveles (cavidad, válvula, miocardio, pericardio,etc), o en el origen o desembocadura de los grandes vasos. Las masas cardíacas se pueden clasificar en masas cardiacas no neoplásicas (trombos o vegetaciones principalmente) y neoplásicas o tumores. En algunos casos se pueden encontrar pseudomasas o pseudotumores, estructuras anatómicas normales que, por su aspecto, pueden ser confundidas por masas.

Las neoplasias o tumores cardíacos se clasifican en tumores primarios y tumores secundarios o metastásicos, siendo mucho más frecuentes estos últimos. Los tumores primarios son una entidad rara y de baja incidencia, si bien está aumentando en los últimos años, probablemente por el uso generalizado de la ecografía en la práctica clínica en cardiología.

Dependiendo de su naturaleza, localización y tamaño, pueden manifestarse de formas muy diversas o ser un hallazgo incidental en pacientes totalmente asintomáticos. En caso de que haya infiltración de miocardio se pueden manifestar como una miocardiopatía, en forma de dolor torácico, insuficiencia cardiaca o arritmias. Si hay afectación pericárdica, es frecuente encontrar un derrame pericárdico de características hemáticas. Por otro lado, también pueden causar obstrucción al flujo, tanto valvular como intracavitaria, provocando síntomas como disnea, angina o incluso síncope o muerte súbita. Así mismo, también pueden cursar en forma de cuadros sistémicos, como el síndrome constitucional, o causar tromboembolismos, por desprendimiento o fragmentación del tumor, tanto sistémicos como pulmonares (1, 2).

Respecto a los tumores primarios, el 90 % de ellos son benignos, siendo el más frecuente en el adulto el mixoma (50 %), seguido de los fibroelastomas papilares (20 %), lipomas (15 %-20 %) y, finalmente, los hemangiomas (5 %). Sin embargo, lo más frecuente cuando nos encontramos con una masa intracardiaca suele ser que estemos ante un "pseudotumor" como un trombo cardiaco o una variante anatómica mal interpretada (3, 4). Ante el hallazgo de una masa intracardiaca, debemos intentar establecer la entidad más probable, basándonos en la clínica, las características de la masa por imagen y en el resto de pruebas complementarias.

La prueba inicial para el estudio y caracterización de las masas cardiacas es el ecocardiograma transtorácico dada su alta disponibilidad y sencillez. Permite caracterizar la masa: tamaño, localización, anclaje, movilidad y repercusión sobre las cavidades cardiacas. Como complemento, se puede realizar un ecocardiograma transesofágico que permite caracterizar mejor la lesión y es más sensible, especialmente, para el estudio de masas valvulares (1). Sin embargo, la Sociedad Europea de Cardiología establece como indicación de clase I la realización de una resonancia magnética para el estudio y la caracterización de los tumores cardiacos, ya que permite una precisión diagnóstica de 0,92 (área debajo de la curva) para determinar si una masa cardiaca es maligna (4, 6) mediante la integración global de las características tumorales: localización, señal en T1, realce con contraste, etc. Cuando los resultados obtenidos por ecocardiografía no son claros o suficientes para establecer un diagnóstico y la resonancia magnética esté contraindicada, se puede recurrir a una TC cardiaca que, al igual que la resonancia, permite un estudio multiplanar y cierta caracterización tisular de la masa. Además, permite el estudio de las arterias coronarias y el estadiaje tumoral. Por último, otra prueba que puede ser de utilidad en el diagnóstico es el PET- TC, que también permite diferenciar entre tumores benignos y malignos y puede ayudar al estadiaje tumoral (1).

A continuación, vamos a tratar las características de las principales masas no neoplásicas: los trombos y las vegetaciones.

Los trombos son las masas intracardiacas más frecuentes. Pueden estar localizados en cualquier cámara cardiaca, si bien la aurícula izquierda suele ser la localización más frecuente. Están asociados a alteraciones previas de la contractilidad miocárdica y a la fibrilación auricular. En esta última, la formación del trombo suele ocurrir, como localización más frecuente, en la orejuela izquierda, siendo muy poco frecuente en cavidades derechas (5). Los trombos en cavidades derechas se suelen observar en pacientes portadores de vía venosa central o con trombosis venosa profunda de miembros inferiores. En la ecografía, se caracterizan por ser masas de ecogenicidad diferente al miocardio y variable en función del tiempo de evolución (más densos a mayor antigüedad). Están fijados a la pared cardiaca y se mueven sincrónicamen-

te a ella. En caso de que el diagnóstico mediante ecocardiografía no sea certero, se puede ampliar el estudio con resonancia magnética (o TC si existe contraindicación para esta) donde la intensidad de señal en la secuencia de mapeo de tiempo de inversión o Look-Locker es el parámetro que ha demostrado una precisión diagnóstica del 95 % para diferenciar un trombo de un tumor (1). Generalmente requieren como tratamiento la anticoagulación.

Las vegetaciones suelen ser lesiones móviles, adheridas al borde libre de las válvulas, a prótesis valvulares o a electrodos de dispositivos intracardiacos, y pueden tener morfologías y tamaños muy variables. La prueba con mayor sensibilidad es la ecocardiografía transesofágica. Al igual que las lesiones anteriores, tampoco realzan con contraste (4, 7) por lo que el escenario clínico es fundamental para su diagnóstico diferencial. El PET- TC es de utilidad para su diferenciación, ya que presenta aumento de actividad metabólica. Su tratamiento se basa en la antibioterapia y, en los casos indicados, cirugía (1).

Con respecto a los tumores primarios benignos, el más frecuente en el adulto es el mixoma. Se trata de un tumor más frecuente en el sexo femenino, cuya localización más frecuente es la aurícula izquierda. Suelen ser pediculados, anclados a la fosa oval. En la ecografía presentan una imagen polipoidea o papilar y con diferentes rangos de movilidad y, en la resonancia magnética, intensidad variable en T1 y T2 y realce parcheado. Generalmente es único, aunque puede ser múltiple, especialmente en los casos con agregación familiar. Puede ser asintomático o producir síntomas sistémicos inespecíficos o embolismos. Su tratamiento consiste en la resección quirúrgica (1, 2).

El segundo tumor más frecuente es el fibroelastoma papilar. Suele ser asintomático, de pequeño tamaño (<1 cm), que se suele localizar en la superficie endocárdica valvular aórtica (29 %) o mitral (25 %). En la ecografía, presentan una imagen con un pedículo estrecho y una cabeza distal de mayor tamaño, con una densidad y movilidad muy altas. Su principal diagnóstico diferencial son las vegetaciones de las que se diferenciará por el contexto clínico. Al igual que los trombos, no presenta realce tras la administración de contraste intravenoso. Generalmente, es único aunque puede ser de localización múltiple. Pueden ser asintomáticos o producir síntomas, sobre todo, relacionados con embolismos. Su tratamiento consiste en la resección quirúrgica (1, 2).

En cuanto al lipoma, su prevalencia aumenta con la edad y en el sexo femenino y con la obesidad. Su localización suele ser subendocárdica o intramiocárdica- subepicárdica, más frecuentes en aurícula derecha. En ecografía es una masa redondeada, bien delimitada y, característicamente, en la resonancia magnética presenta hiperintensidad en T1 con T2 suprimida con la aplicación de prepulsos de saturación grasa.

Por último, los hemangiomas son más frecuentes en las paredes del ventrículo izquierdo en adultos. En ecocardiografía presentan contornos lisos y protruyen hacia la

cavidad donde se localizan. En resonancia magnética presentan captación intensa de gadolinio con realce que puede ser parcheado por presencia de calcificaciones.

En lo que respecta a los tumores primarios malignos son entidades raras y de mal pronóstico. En las pruebas de imagen muestran datos de infiltración de tejidos.

Por último, los tumores secundarios o metastásicos suelen tener como vía de diseminación la linfática y se encuentran más frecuentemente en pericardio y suelen indicar un estadio avanzado de la enfermedad neoplásica primaria.

Volviendo a nuestro caso expuesto inicialmente y, tras analizar las principales características de las masas cardiacas; nos encontramos ante una paciente que, en el contexto del estudio de disnea, se realiza una ecocardiografía transtorácica que muestra dos masas menores de un centímetro, móviles, dependientes del velo no coronariano de la válvula aórtica con apertura normal y sin insuficiencia. Se amplía estudio con ecocardiografía transesofágica que muestra imágenes de masas adheridas a velos de válvula aórtica, con aspecto ecográfico sugestivo de fibroelastomas papilares, dos dependientes de velo coronariano izquierdo y uno más pequeño en velo coronariano derecho. Como se ha comentado previamente, el principal diagnóstico diferencial de esta entidad es con la endocarditis infecciosa. En el caso de nuestra paciente, no presentaba clínica compatible y, además, se realizaron hemocultivos que fueron negativos. Por otro lado, también se realizó gammagrafía ventilación perfusión pulmonar descartando embolismos pulmonares que pudieran justificar la disnea. Por tanto, en nuestro caso no parece que la clínica sea debida a la masa valvular por lo que se trataría de un hallazgo casual. La paciente se comentó en sesión médico quirúrgica y fue dada de alta pendiente de resección quirúrgica.

Como conclusión, los tumores cardíacos son un hallazgo infrecuente y, generalmente, se trata de una entidad benigna. Si bien, es importante una adecuada caracterización de la lesión, aunando tanto el cuadro clínico como la imagen cardiaca, para llegar a un diagnóstico. Pues, aunque es frecuente que se trate de un hallazgo asintomático, puede generar cuadros graves como embolismos, síncopes o incluso muerte súbita. En el caso del fibroelastoma papilar, generalmente suele ser un tumor único pero en ocasiones, como es el caso expuesto, puede ser múltiple.

BIBLIOGRAFÍA

1. Iglesias Otero C, Pazos López P, García Benito S, López Castello A, Calvo Iglesias F, Íñiguez Romo A. Masas cardiacas: diagnóstico, pronóstico y tratamiento. REC: CardioClinics [Internet]. 2024;59(3):235-48. Disponible en: **http://dx.doi.org/10.1016/j.rccl.2024.04.002**

2. Abad C. Tumores cardíacos (I). Generalidades. Tumores primitivos benignos. Rev Esp Cardiol. 1998;51(1):10-20.
3. Diego Xavier Chango Azanza, Germán Botello Valverde, Alejandro García, Mónica Chapa, Sandra G. Rosales Uvera, Chango Azanza. Evaluación de masas cardiacas por Resonancia Magnética Cardiovascular: Experiencia en un Instituto Clínico de Referencia Nacional. Rev Ecocar Pract (RETIC) 2021 (Agosto). 31 de agosto de 2021;4(2).
4. Cely Cely A, Jiménez López-Guarch C, Charterina SA. Masas cardiacas: multimodalidad-resonancia magnética cardiaca. Rev Colomb Cardiol. 2019;26:111-22.
5. Pérez David E, García Lizana M, García Fernández MÁ, Zamorano Gómez JL, Ferreirós Domínguez J, Lafuente Martínez J. Utilidad de la resonancia magnética en el estudio de las masas cardiacas y de la afección pericárdica. Rev Esp Cardiol. 2006;6:30E-40E.
6. Ángel Domínguez Vega, Oscar González Fernández, Sandra Rosillo, Juan Caro Cordón, Silvia Cayetana Valbuena López, Teresa López-Fernández. Masa en aurícula derecha. 30 de abril de 2017;(4):39-41.
7. Gustavo Restrepo Molina, Jaime López Torres. Imagen cardíaca en el diagnóstico y manejo de la endocarditis infecciosa. 31 de agosto de 2016;(2):1-8.

13

Síndrome del desfiladero torácico: abordaje rehabilitador y neuromodulación con toxina botulínica

AUTOR:

Pablo Ibarrola Izu
Residente de Medicina Física y Rehabilitación.
Hospital Clínico Universitario Virgen de la Arrixaca

RESTO DE AUTORES:

Juan Carlos Hurtado Borrego - Álvaro Juste Santana - Natalia Cegarra Campillo
Marina Loba Abenza - María Consuelo Pardo Gil

RESUMEN

Paciente varón, pintor profesional, que acude por parestesias bilaterales en miembros superiores, relacionadas con la actividad laboral y el decúbito lateral nocturno. A la exploración física, presenta maniobras de Adson, Halstead y Roos positivas bilateralmente, con reflejos osteotendinosos conservados. Se inicia tratamiento fisioterapéutico centrado en el abordaje miofascial, respiración y potenciación de musculatura estabilizadora escapular, sin obtener respuesta clínica significativa tras 20 sesiones. Se decide infiltración con toxina botulínica tipo A en músculos clave, con dosis adaptadas a la localización sintomática y análisis funcional. A las seis semanas, el paciente refiere clara mejoría de la sintomatología laboral y del descanso nocturno. Este caso ilustra el papel complementario de la toxina botulínica en el síndrome del desfiladero torácico refractario a tratamiento conservador.

Palabras clave: síndrome del desfiladero torácico, fisioterapia, toxina botulínica, tratamiento conservador, patología laboral.

INTRODUCCIÓN

El síndrome del desfiladero torácico (SDT) es un conjunto de signos y síntomas derivados de la compresión neurovascular del plexo braquial, arteria o vena subclavia en su paso entre la base del cuello y la axila. Es más frecuente en individuos que realizan actividades repetitivas con miembros superiores elevados, siendo habitual en ciertos entornos laborales como la pintura o la construcción (1). Aunque la mayoría de los casos se resuelven con tratamiento conservador, existen situaciones donde es necesario un abordaje complementario, como el uso de toxina botulínica tipo A (2,3).

DESCRIPCIÓN DEL CASO

Varón de 42 años, pintor de profesión, sin antecedentes médicos de interés, que acude a consulta por parestesias en ambos miembros superiores de varios meses de evolución. Refiere aparición de los síntomas al trabajar con los brazos elevados y durante la noche al dormir en decúbito lateral.

En la exploración clínica destaca maniobras de Adson, Wright y Roos positivas bilateralmente. Los reflejos bicipitales, tricipitales y estilo radiales son simétricos y están presentes. Se sospecha un síndrome del desfiladero torácico de componente neurogénico.

Se establece tratamiento fisioterapéutico centrado en:

- Estiramiento y relajación de escalenos anterior y medio, trapecios y pectoral menor
- Ejercicios de potenciación y estiramiento de la musculatura depresora y aproximadora de escápulas
- Técnicas de respiración abdomino-diafragmática
- Masoterapia y ultrasonidos en puntos gatillo de la musculatura cervical

Tras 20 sesiones, la respuesta clínica es limitada. Ante la persistencia sintomática y el impacto laboral, se plantea tratamiento con toxina botulínica tipo A (DCI).

INTERVENCIÓN REALIZADA

Infiltración ecoguiada de músculos clave con toxina botulínica tipo A en las siguientes localizaciones:

- Esplenio capitis: 15 UI en C3 y 10 UI en C5
- Trapecio (porción supraescapular): 15 UI
- Escaleno anterior: 10 UI
- Escaleno medio: 15 UI
- Pectoral menor: 10 UI

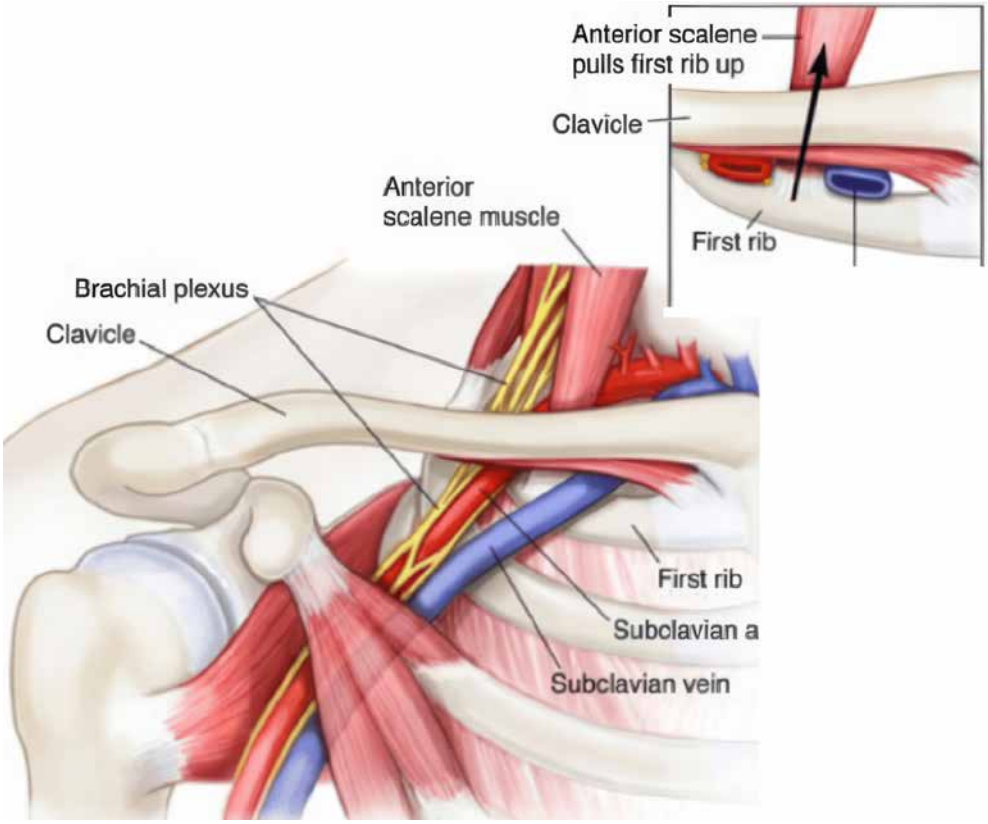

Figura 1. Detallle anatómico del desfiiladero torácico.

EVOLUCIÓN CLÍNICA

En la revisión en consulta a las seis semanas, el paciente refiere notable mejoría de la sintomatología, con disminución de las parestesias, que aparecen sólo al final de jornadas laborales muy prolongadas. El descanso nocturno ha mejorado y el paciente ha retomado su actividad habitual sin limitaciones funcionales relevantes.

DISCUSIÓN

El síndrome del desfiladero torácico (SDT) es una entidad clínica caracterizada por la compresión del paquete neurovascular (plexo braquial, arteria y/o vena subclavia) en su trayecto entre el cuello y la axila, comúnmente a nivel del triángulo interescalénico, el espacio costoclavicular o el espacio subcoracoideo. Su diagnóstico

es clínico, apoyado en la anamnesis dirigida, maniobras provocadoras y pruebas de imagen funcional o neurofisiológicas, aunque estas últimas presentan una sensibilidad limitada (1, 2).

El subtipo más frecuente es el SDT de origen neurogénico, como en el caso que nos ocupa, que representa más del 90 % de los casos. Se manifiesta clínicamente con parestesias, dolor, sensación de debilidad en los miembros superiores y, en ocasiones, síntomas nocturnos relacionados con determinadas posturas. En sujetos con trabajos que implican movimientos repetidos por encima de la cabeza, como los pintores, el riesgo se incrementa significativamente (3).

El tratamiento de primera línea es conservador e incluye fisioterapia específica, basada en la educación postural, técnicas de estiramiento, fortalecimiento de musculatura estabilizadora escapular y ejercicios respiratorios diafragmáticos. Este enfoque busca reducir la hipertonía de los músculos implicados en la compresión y optimizar el patrón biomecánico cervico-torácico-escapular (4).

Sin embargo, hasta un 30 % de los pacientes pueden presentar respuesta subóptima o persistencia sintomática pese a un protocolo fisioterápico correctamente ejecutado (5). En estos casos, se han descrito múltiples estrategias terapéuticas complementarias, incluyendo la infiltración con toxina botulínica tipo A en músculos clave implicados en la compresión neurovascular, como los escalenos, pectoral menor o trapecio. El objetivo de esta intervención es producir una relajación muscular localizada, disminuyendo la presión ejercida sobre el plexo braquial y favoreciendo la recuperación funcional (6).

Estudios previos han demostrado que la infiltración con toxina botulínica puede inducir una mejoría clínica significativa en pacientes seleccionados, especialmente cuando se acompaña de una correcta evaluación clínica y anatómica para la selección de los músculos diana (7). Aunque su uso sigue siendo considerado fuera de ficha técnica en esta indicación, su perfil de seguridad y su eficacia clínica justifican su utilización en pacientes refractarios, especialmente si existe una clara correlación entre los síntomas y la actividad funcional.

En este caso, la estrategia combinada permitió lograr una mejoría notable en un paciente con alta demanda funcional, evitando la progresión a técnicas quirúrgicas. Cabe destacar la importancia de una evaluación clínica detallada y un enfoque individualizado, considerando tanto la etiología biomecánica del cuadro como las necesidades laborales del paciente.

También debe de tenerse en cuenta que el efecto de la toxina botulínica disminuye con el tiempo, por lo que será necesario reevaluar al paciente en un futuro para valorar la necesidad de nuevas dosis.

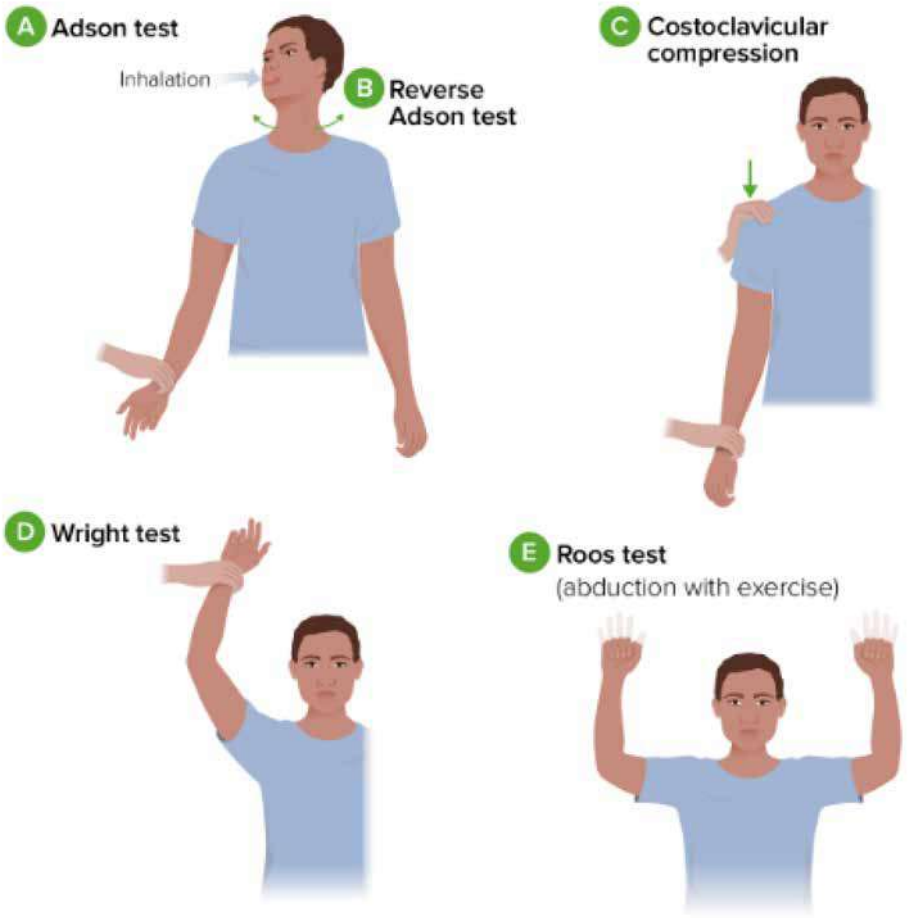

Figura 2. Principales maniobras exploratorias.

CONCLUSIONES

- El SDT debe ser sospechado en pacientes con clínica de parestesias desencadenadas por posturas específicas o esfuerzos con MMSS elevados.
- La fisioterapia dirigida es el pilar del tratamiento.
- En casos refractarios, la infiltración con toxina botulínica tipo A puede mejorar los síntomas y la calidad de vida.
- Es necesaria una selección adecuada de músculos y dosis basadas en la exploración clínica y funcional.

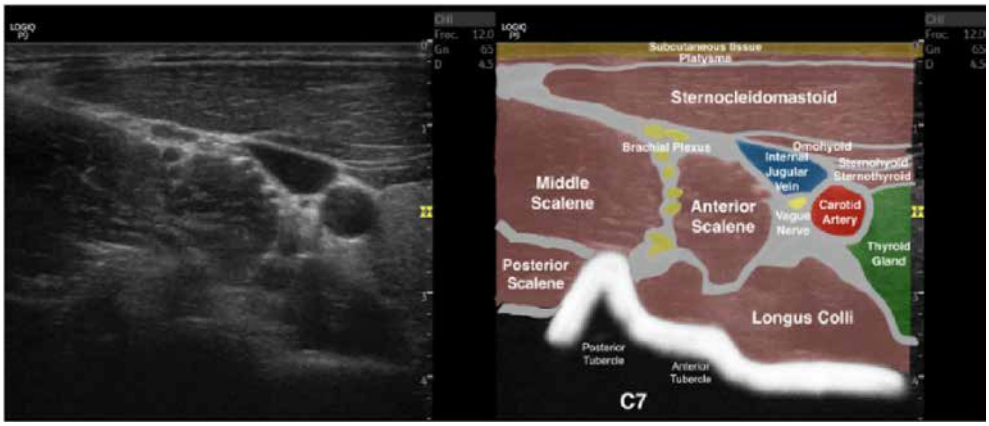

Figura 3. Imagen ecográfica del espacio iinterescaléniico.

BIBLIOGRAFÍA

1. Sanders RJ, Hammond SL, Rao NM. Diagnosis of thoracic outlet syndrome. J Vasc Surg. 2007;46(3):601-4.
2. Finlayson H, O'Connor RJ, Thornton E, et al. Thoracic outlet syndrome: a review of functional outcomes following surgical and conservative management. J Hand Ther. 2011;24(4):365-72.
3. Jordan SE, Ahn SS. Thoracic outlet syndrome. Semin Thorac Cardiovasc Surg. 2009;21(1):55-61.
4. Finlayson HC, O'Connor RJ, Brasher PMA. Botulinum toxin injection for thoracic outlet syndrome: a randomized double-blind pilot study. Pain. 2011;152(9):2023–8.
5. Christo PJ, Richebé P. Thoracic outlet syndrome: a controversial clinical entity. Pain Physician. 2005;8(1):37-52.
6. Kök M, Schropp L, van der Schaaf IC, Vonken EJ, van Hattum ES, de Borst GJ, et al. Systematic review on botulinum toxin injections as diagnostic or therapeutic tool in thoracic outlet syndrome. *Ann Vasc Surg*. 2023
7. Woodworth TT, Le A, Miller C, Conger A, Mahan MA, Cushman DM. Botulinum toxin injections for the treatment of neurogenic thoracic outlet syndrome: a systematic review. *Muscle Nerve*. 2024 Jul;70(1):28–35.

14

Artritis en pediatría: cuando lo más probable no es lo más frecuente

AUTORA:

Lucía Pozo Vicente
Residente de Pediatría y Áreas Específicas.
Hospital Clínico Universitario Virgen de la Arrixaca

RESTO DE AUTORES:

Lucía Carrillo y Soto - Zulema Navarro Salmerón - Ana Álvarez García
Carlos Quílez Cuartero - Marta Sánchez Candela

RESUMEN

En Pediatría, la artritis constituye un motivo frecuente de consulta en Urgencias. Presenta un diagnóstico diferencial amplio que incluye etiología infecciosa, inflamatoria, traumática, tumoral y alteraciones de la coagulación. Una anamnesis y exploración física adecuadas son fundamentales para la orientación de las pruebas complementarias que permiten llegar al diagnóstico del paciente.

Presentamos el caso de un lactante de 12 meses con una monoartritis de rodilla tras el inicio de la deambulación, que inicialmente se orientó como una posible infección osteoarticular. La evolución del caso y los datos obtenidos mediante la anamnesis dirigida permitieron sospechar una alteración de la coagulación. Finalmente, se diagnosticó de Enfermedad de von Willebrand tipo 3, siendo esta la variante más infrecuente y grave de la enfermedad. El paciente recibió tratamiento específico con concentrado del factor VIII/FvW, con mejoría clínica y analítica. Actualmente, no ha presentado nuevos episodios de sangrado.

Palabras clave: artritis, infección osteoarticular, alteraciones de la coagulación, enfermedad de Von Willebrand.

Abreviaturas: infección oesteoarticular (IOA), artritis séptica (AS), enfermedad de Von Willebrand (EvW), factor de Von Willebrand (FvW).

CASO CLÍNICO

Lactante de 12 meses, sin patología conocida, que consultó en Urgencias por cojera de 24 horas de evolución e irritabilidad. Se encontraba afebril, sin otra clínica acompañante ni cuadro infeccioso intercurrente. La familia refería inicio de la deambulación del paciente hacía unas semanas, sin traumatismos presenciados. En cuanto a los antecedentes familiares, madre originaria de Texas sin enfermedades conocidas, padre originario de Colombia sin patología conocida, no consanguíneos, y un hermano de 3 años sano.

En la exploración física, destacaba mínima tumefacción con aumento de calor local en rodilla izquierda, rechazo del apoyo del mismo miembro y evitación del contacto rotuliano durante el gateo. En la exploración de caderas no se observaba deformidad ni limitación de los movimientos.

Se extrajo analítica sanguínea (hemograma y bioquímica con PCR) y radiografía ósea, ambas sin alteraciones. En la ecografía de rodilla se visualizó derrame articular de 6mm, con ecos y parcialmente tabicado, de predominio en bolsa suprapatelar con tumefacción gemelar (Figura 1).

Al tratarse de un paciente con buen estado general, afebril, sin alteraciones analíticas y con un derrame articular de escasa cuantía, se sospechó sinovitis de rodilla, por lo que se decidió alta a domicilio con tratamiento antiinflamatorio y control clínico en Urgencias en 48 horas.

El paciente no acudió al control a las 48 horas, pero consultó de nuevo en Urgencias al 5º día de evolución por persistir tumefacción y rechazo del apoyo del miembro inferior izquierdo. Se realizó nueva analítica, con leve incremento de las cifras de neutrófilos y linfocitos, así como un leve descenso de la cifra de hemoglobina. En nuevo control ecográfico, se visualizó el mismo derrame sin cambios y, además, un aumento del espesor de la musculatura profunda del hueco poplíteo con una probable colección intramuscular ecogénica de 18 mm (Figura 2). Se realizó entonces una artrocentesis de rodilla, obteniéndose escaso líquido hemático, que fue atribuido a punción traumática.

Se decidió ingreso hospitalario con sospecha de infección osteoarticular (IOA) para antibioterapia empírica con cefuroxima intravenosa a 200 mg/kg/día a la espera del resultado del cultivo del líquido articular.

En planta de hospitalización, persistía impotencia funcional a pesar de antibioterapia. Los resultados del cultivo y PCR multiplex (panel articular FilmArray) de líquido

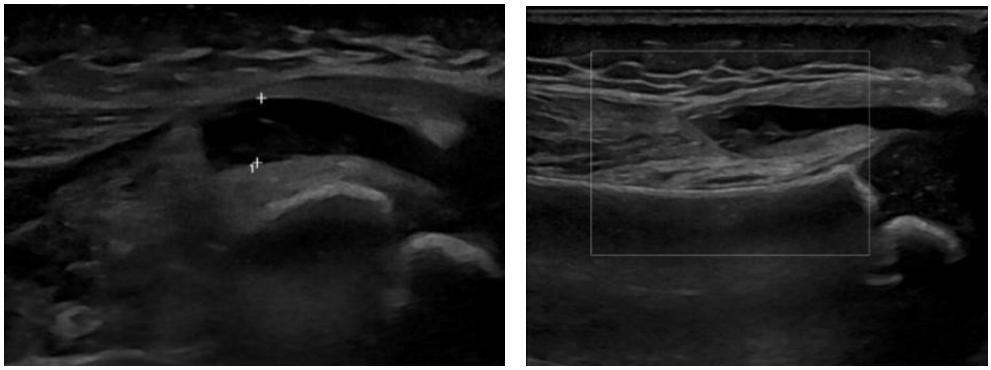

Figura 1. Ecografía de rodilla izquierda a las 24 horas de evolución. Se objetiva derrame articular, con ecos y parcialmente tabicado, de predominio en bursa suprapatelar, de hasta 6 mm de espesor. Discreta tumefacción gemelar.

articular fueron negativos. Durante el ingreso, la familia refirió que, desde el inicio del gateo, habían observado en el paciente equimosis llamativas tras traumatismos mínimos en rostro y miembros inferiores. Por otro lado, el paciente presentaba en ese momento una equimosis en párpado superior tras un traumatismo de mínimo impacto con la cuna. Así, se realizó una anamnesis dirigida en la que destacaba el antecedente de un cefalohematoma blando al nacimiento que duró 1 mes (parto no instrumentado y expulsivo breve), sangrado cutáneo de 24 horas tras vacunación y tío paterno diagnosticado de hemofilia en Colombia.

Se solicitó un estudio de coagulación, obteniendo un TTPA ratio alargado (1,69), con TP y recuento plaquetario normales (Tabla 1). Con este resultado, se contactó con

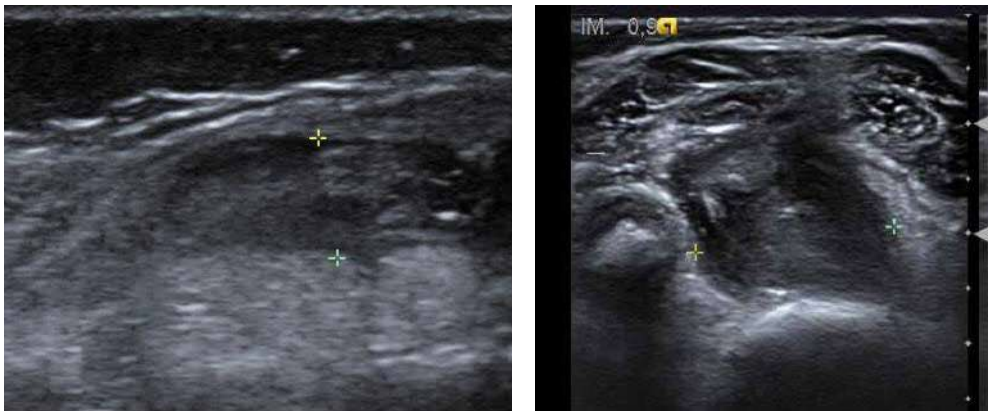

Figura 2. Ecografía de rodilla izquierda al 5º día de evolución. Se visualiza derrame articular suprapatelar (8,4 mm) con engrosamiento sinovial. Alteración de la ecoestructura de musculatura gemelar superior profunda con área flemonosa de 13 mm x 10 mm.

Tabla 1

Serie plaquetar, coagulación, test de mezcla y cuantificación de factores de la vía intrínseca y FvW. Resultado compatible con EvW tipo 3.

Serie plaquetar y coagulación	
Plaquetas	486.0x10^3/uL
Volumen plaquetario medio	9.2 fL
Ancho de distribución plaquetar	9.2 fL
Tiempo de protrombina	11.1 segundos
Ratio Tiempo de Protrombina	1.01
Actividad de Protrombina	100 %
INR	1.01
Tiempo de tromboplastina parcial activada	53.1 segundos
PTTA ratio	1.69
Test de mezcla	
Índice de Rosner	8.8 % (Corrección de TTPA)
Cuantificación factores vía intrínseca	
Factor VIII	2.9 %
Factor XI	117 %
Factor XII	83.4 %
Cuantificación Factor de von Willebrand	
Factor de von Willebrand antigénico	<0.3 %
Factor de von Willebrand-cofactor Ristocetina	<0.5 %
Factor VIII cromogénico	1.52 %
Factor von Willebrand-unión a Colágeno	<0.5 %

hematología, que realizó un estudio de alargamiento de TTPA asociado a clínica hemorrágica. También se llevó a cabo una RMN en la que se visualizó derrame articular sugestivo de contenido hemático (Figura 3).

Finalmente, se evidenció un déficit moderado de factor VIII (2,9 %) y niveles prácticamente indetectables de factor de von Willebrand (FvW) (<0,3 %) (Tabla 1). Todo ello llevó al diagnóstico de Enfermedad de Von Willebrand (EvW) tipo 3, la variante más

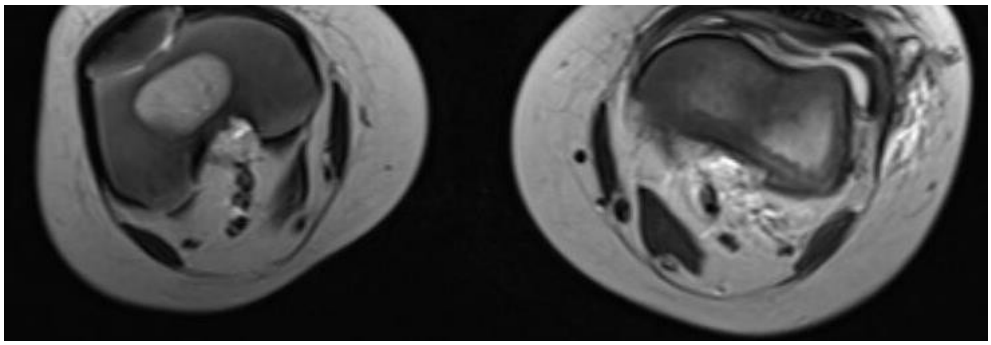

Figura 3. Resonancia magnética. Se observa derrame articular heterogéneo en rodilla izquierda con contenido hemático en su interior y cambios inflamatorio-edematosos. Se visualiza pequeño hematoma en músculo poplíteo izquierdo y hematoma superficial en el trayecto de punción de artrocentesis.

rara y grave de esta enfermedad. Se inició tratamiento con concentrado de factor VIII/FvW, con mejoría clínica tras la primera administración y ascenso en los niveles del factor. Desde entonces, el paciente no ha presentado nuevos episodios de sangrado a día de hoy.

DISCUSIÓN

La cojera se define como la alteración en el patrón normal de la marcha. En Pediatría supone entre el 0,6-0,7 % de las consultas en Urgencias. Presenta un diagnóstico diferencial amplio que incluye entre sus causas principales la traumática, infecciosa, inflamatoria y ortopédica. Entre estas, será prioritario descartar una IOA por la necesidad de tratamiento urgente que implica esta patología. Si nos centramos en la franja de edad que presenta nuestro paciente (1-3 años), las entidades que producen cojera con mayor frecuencia son: displasia de cadera, artritis séptica y osteomielitis, espondilodiscitis y la fractura de los primeros pasos. Debemos realizar una correcta anamnesis incluyendo tiempo de evolución, antecedente traumático, síntomas asociados y características del dolor. Dado que la clínica puede ser inespecífica, es importante realizar una exploración física exhaustiva buscando signos inflamatorios en articulaciones, dolor o limitación a la movilización y evaluación completa de la marcha. En ocasiones será suficiente con la anamnesis y la exploración física. Sin embargo, cuando existan dudas diagnósticas las pruebas iniciales tendrán como objetivo descartar una IOA (1).

Las monoartritis en la edad pediátrica pueden ser de causa infecciosa o postinfecciosa, inflamatoria, traumática y, más raramente, debido a alteraciones de la coagula-

ción o tumores (2). La artritis séptica (AS) se debe a un proceso infeccioso supurado de una articulación, habitualmente provocado por bacterias piógenas, que ocurre con mayor frecuencia en niños menores de tres años (3). En lactantes la clínica puede consistir en irritabilidad, disminución del apetito y la actividad, inmovilidad del miembro afecto, rechazo del gateo o cojera. Aunque la fiebre suele ser un dato que oriente a etiología infecciosa, hasta en 2/3 de los pacientes con una IOA por *K. kingae* puede estar ausente, siendo este un microorganismo causal de IOA frecuente en pacientes entre los 3 meses y 4 años (3, 4). Los hallazgos analíticos que pueden objetivarse en estos pacientes incluyen leucocitosis con desviación izquierda, elevación de la proteína C reactiva, aumento de la velocidad de sedimentación globular y de procalcitonina. Sin embargo, estos datos pueden no estar presentes. En cuanto a las pruebas de imagen, con la radiografía simple se pueden descartar fracturas o tumores. En los casos de AS, inicialmente puede observarse un aumento del espacio articular, y posteriormente esclerosis reactiva y osteopenia periarticular. Por su parte, la ecografía doppler puede detectar derrame articular hasta en el 95 % de los casos, aunque posee baja especificidad para el diagnóstico de AS. En caso de una monoartritis aguda, se debe realizar una artrocentesis de manera precoz para el estudio y cultivo del líquido sinovial. En caso de obtener una muestra escasa, se priorizará el estudio microbiológico. Tras la recogida de la muestra se iniciará antibioterapia empírica lo antes posible. En los casos que presenten una evolución desfavorable, puede ser necesario realizar otras pruebas de imagen como la resonancia magnética para descartar complicaciones y valorar otras etiologías (3).

Dentro del diagnóstico diferencial de las monoartritis, también encontramos las alteraciones de la coagulación. De esta manera, podemos encontrar hemartros tanto en la evolución como en el debut de los trastornos moderados o graves de la coagulación (2). En los casos en los que no haya familiares afectos conocidos puede ser difícil la sospecha clínica, por lo que debemos prestar atención a datos sugestivos de coagulopatía (sangrados cutáneos, hemorragias prolongadas de mucosas, hematomas tras inmunizaciones, etc) en la anamnesis del paciente (5, 6).

La EvW es la alteración congénita de la coagulación más prevalente, con una frecuencia de 1 cada 1000-10000 en su forma sintomática. Se produce por una alteración cuantitativa o cualitativa del FvW, una glicoproteína esencial para la adhesión y agregación plaquetaria, que además actúa como transportador y estabilizador del FVIII. Este factor está codificado por un gen de gran tamaño localizado en el cromosoma 12. Existen gran cantidad de variantes que conllevan a diversos efectos sobre la estructura y función del FvW, causando diferentes formas de la enfermedad (7, 8). En 2006 la Sociedad Internacional de Trombosis y Hemostasia publicó una clasificación de la EvW que permite subdividirla en diferentes formas en función del tipo de déficit (cuantitativo o cualitativo). La variante más frecuente (70-75 %) es la tipo 1, producida

por una disminución de la cantidad del FvW, que puede dar clínica leve o incluso ser asintomática. Se transmite de forma autosómica dominante, aunque con penetrancia variable. La variante tipo 2 (20-25 %), se debe a defectos cualitativos del FvW y puede subdividirse en 4 formas diferentes con clínica variable y herencia tanto autosómica dominante como recesiva (6). La EvW tipo 3 es la forma más infrecuente, suponiendo entre el 1-5 % de los casos reportados de la enfermedad, y se suele heredar de forma autosómica recesiva (6, 9). Condiciona niveles bajos o indetectables del FvW y como consecuencia del FVIII. La presentación clínica es similar a la hemofilia grave, con debut habitualmente en los primeros años de vida. Son características las hemorragias en articulaciones y los hematomas musculares, pudiendo producirse espontáneamente o ante traumatismos mínimos. Las localizaciones más frecuentes de hemartrosis son tobillo, rodilla y codo, y su recurrencia puede llegar a producir una artropatía grave irreversible (8).

Para el diagnóstico de la EvW se requiere de pruebas básicas y específicas. El estudio inicial dada la sospecha clínica incluye el recuento plaquetario, tiempo de sangrado, tiempo de protrombina y tiempo de tromboplastina parcial activada. Su alargamiento puede deberse a la deficiencia de algún factor de la coagulación o a la presencia de un inhibidor de proteínas de la coagulación, por lo que se realiza una mezcla de plasma del paciente con plasma normal. La corrección del TTPA mediante esta prueba descarta hemofilia adquirida. Posteriormente, se procede a la cuantificación de factores de la vía intrínseca (VIII, IX, XI y XII). Ante el déficit del factor VIII, para diferenciar Hemofilia de EvW, se debe determinar el FvW. Existen pruebas específicas de segundo nivel que ayudan a determinar la actividad de este último (7).

Es importante llegar al diagnóstico del subtipo de la enfermedad, ya que esto conlleva diferencias en el tratamiento. Los tipos 1 y 2 (excepto el subtipo 2B) pueden beneficiarse de la desmopresina siempre que exista respuesta en el test diagnóstico. Este fármaco incrementa de 3 a 5 veces los niveles de FvW y FVIII, pero las dosis repetidas disminuyen su acción, lo que limita su uso a terapias cortas. Para el tratamiento de la EvW tipo 3 será necesario emplear concentrados de FVIII y FvW en los casos que se requiera cirugía mayor/menor o se produzcan hemorragias espontáneas o traumáticas. También serán útiles los fármacos antifibrinolíticos ante la presencia de hemorragias mucosas. Entre las recomendaciones que se deben dar a estos pacientes se incluye evitar el uso de AINES debido a la alteración de la función plaquetaria que producen (6, 7).

CONCLUSIONES Y JUSTIFICACIÓN

Las alteraciones de la coagulación suponen una causa poco frecuente de artritis en la edad pediátrica. Sin embargo, dado que el hemartros puede ser la forma debut y

que el diagnóstico precoz de estas enfermedades conlleva implicaciones pronósticas importantes, esta etiología ha de ser incluida en el diagnóstico diferencial. La anamnesis e historia clínica detallada del paciente son clave para orientar las pruebas complementarias que posibilitan el diagnóstico de estas patologías.

La EvW tipo 3 presenta unas características clínicas y analíticas que en ocasiones pueden llevar al diagnóstico erróneo de Hemofilia, por lo que conocer la existencia de esta entidad y sus particularidades es esencial para poder dar al paciente el tratamiento y asesoramiento adecuados. Además, dado que se trata de una enfermedad con baja prevalencia, pero potencialmente grave, es esencial mantener una elevada sospecha clínica para poder llegar a su diagnóstico. El reporte de este caso, debido a las características clínicas típicas de debut de la enfermedad, puede contribuir al conocimiento de esta entidad y ayudar al diagnóstico de nuevos casos.

BIBLIOGRAFÍA

1. Estrada Petrus P, Rodríguez Losada O, Rodrigo García R, González Peris R. Cojera no traumática en Urgencias Pediátricas. Emergencias Pediátricas. 2023; 2(3): 201-209
2. Murias Loza S, Alcobendas Rueda RM, Udaondo Gascón C. Artritis. Diagnóstico diferencial. Protocolos diagnósticos terapéuticos pediatría. 2020; 2:17-26
3. Núñez Cuadros E, Saavedra Lozano J. Infecciones osteoarticulares: artritis séptica, osteomielitis y espondilodiscitis. Protocolos diagnósticos terapéuticos pediatría. 2023; 2:285-308.
4. Molina Amores C, Agúndez Reigosa B. Artritis séptica. En Guía-ABE. Infecciones en Pediatría. Guía rápida para la selección del tratamiento antimicrobiano empírico [en línea]. Actualizado el 25-09-2022. Consultado el 10-04-2025. Disponible en **http://www.guia-abe.es**
5. Cervera Bravo A, Álvarez Román MT. Fisiopatología y trastornos de la coagulación hereditarios más frecuentes. Pediatría Integral 2016; XX (5): 318–330
6. González García H, Herraiz Cristóbal R, Moreno Carrasco J.L. Enfermedad de von Willebrand y otros trastornos frecuentes de la coagulación. Pediatría Integral 2021; XXV (5): 242–253
7. Hernández-Zamora E, Zavala-Hernández C, Quintana-González S, Reyes-Maldonado E. Cirugía y Cirujanos. 2015;83(3):255-264
8. Teresa Toll M. Trastornos hemorrágicos de la coagulación. Anales Pediatría Continua. 2007;5(4):181-8.

15

Más allá de lo esperado: caso pediátrico de éxito tras terapia emergente en el síndrome de Alagille

AUTORA:

Alba Giménez Pérez
Residente de Pediatría y sus áreas específicas.
Hospital Clínico Universitario Virgen de la Arrixaca

RESTO DE AUTORES:

María José Monreal Campos - Cristina Bienert Groestch - María Sánchez Pérez
María Pérez Cebrián - Xènia Claver Pros

RESUMEN

El síndrome de Alagille es un trastorno genético autosómico dominante con una incidencia de 1:70000-100000, causado por mutaciones en los genes *JAG1* (95 %) y *NOTCH2* (5 %). Se manifiesta principalmente como enfermedad hepática colestásica por escasez de conductos biliares, lo que provoca hiperbilirrubinemia, prurito y riesgo de hepatocarcinoma. También puede afectar al sistema cardiovascular (estenosis de arteria pulmonar, tetralogía de Fallot), renal (displasia, acidosis tubular), esquelético (vértebra en mariposa), neurológico y ocular (embriotoxón posterior). Hasta el 50 % presenta fallo de medro por malabsorción y déficit vitamínico. El diagnóstico se basa en sospecha clínica, hallazgos multisistémicos y pruebas genéticas (NGS). El tratamiento incluye ácido ursodeoxicólico, antihistamínicos, soporte nutricional y, en casos graves, trasplante hepático. Actualmente, hasta un 50 % de los pacientes lo requieren, con una supervivencia del 75 % a 20 años. Nuevos fármacos como maralixibat y odevixibat (inhibidores del transporte de ácidos biliares) mejoran el pronóstico. Un caso clínico reciente mostró notable mejoría con este tratamiento.

Palabras clave: síndrome de Alagille, *JAG1*, *NOTCH2*, colestasis hepática, hiperbilirrubinemia, prurito, fallo de medro, ácido ursodeoxicólico, maralixibat, trasplante hepático.

Abreviaturas: ALGS: Alagille Syndrome (Síndrome de Alagille). **NGS:** *Next Generation Sequencing* (Secuenciación de Nueva Generación). **IBAT:** *Ileal Bile Acid Transporter* (Inhibidores del Transportador Ileal de Ácidos Biliares). **GOT:** Glutamato oxalacetato transaminasa. **GPT:** Glutamato piruvato transaminasa. G**GT:** Gamma glutamil transpeptidasa. **DE:** Desviación estándar. **PCR:** Proteína C reactiva. **ECG:** Electrocardiograma.

INTRODUCCIÓN

El síndrome de Alagille (ALGS) es un trastorno genético multisistémico de herencia autosómica dominante, cuya incidencia se estima entre 1:70000 y 1:100000 nacidos vivos. Está causado por variantes patogénicas en el gen *JAG1* (95 %) y, en menor proporción, en el gen *NOTCH2* (5 %) (1). La manifestación clínica más frecuente es la enfermedad hepática colestásica, secundaria a una escasez de conductos biliares intrahepáticos, lo que conlleva hiperbilirrubinemia conjugada, prurito, hipertensión portal e incluso carcinoma hepatocelular (3).

Este síndrome también puede afectar otros sistemas, incluyendo el cardiovascular (estenosis de la arteria pulmonar y tetralogía de Fallot), renal, ocular (embriotoxón posterior), esquelético (vértebra en mariposa) y neurológico. El diagnóstico se basa en hallazgos clínicos y confirmación genética mediante secuenciación de nueva generación (NGS).

El tratamiento es sintomático e incluye el manejo del prurito, una de las manifestaciones más incapacitantes, mediante ácido ursodeoxicólico y antihistamínicos. En los últimos años, se han introducido en el mercado nuevos fármacos denominados inhibidores del transporte ileal de ácidos biliares (IBAT), como maralixibat y odevixibat, que actúan sobre el transportador de ácidos biliares dependiente de sodio. Se esta valorando considerarlos como terapia de primera línea para el tratamiento del prurito colestásico, ya sea en monoterapia o en combinación con ácido ursodeoxicólico (1). Se ha evidenciado su impacto positivo en la reducción de la necesidad de trasplante hepático, aunque su elevado coste sigue siendo una limitación relevante (2).

Se presenta el caso de un lactante de 34 días diagnosticado de síndrome de Alagille en el que se muestra cómo el inicio de un IBAT mejora su ganancia ponderal y estado de salud.

CASO CLÍNICO

Paciente lactante de 34 días de vida, derivado al servicio de urgencias de nuestro hospital por un cuadro de vómitos de dos semanas de evolución, sin presencia

de productos patológicos ni relación con la alimentación. En las últimas 48 horas se observó aparición de tinte ictérico, sin acolia ni coluria asociadas. Afebril y sin otra sintomatología. Buena ganancia ponderal (+ 855 gramos desde el nacimiento). Alimentado exclusivamente con lactancia materna.

Antecedentes perinatales: embarazo controlado en nuestro centro, con parto y periodo neonatal sin incidencias. Nacimiento por parto vaginal a las 39 semanas. Peso al nacimiento de 2.425 gramos (percentil 3; -1,97 DE), longitud de 48 cm (percentil 11; -1,26 DE) y perímetro cefálico de 32,5 cm (percentil 8; -1,46 DE). El cribado metabólico neonatal realizado en la Región de Murcia fue normal.

Antecedentes familiares: padres sanos, no consanguíneos, originarios de Marruecos. Se destaca en el padre la presencia de rasgos dismórficos consistentes en microsomía armónica, facies triangular, frente amplia, mentón puntiagudo y nariz prominente.

Exploración física: presenta regular estado general con constantes en rango de normalidad (frecuencia cardíaca de 150 lpm, tensión arterial 70/50 mmHg, temperatura de 37 ºC). Peso actual de 3.400 gramos (percentil 5; -1,7 DE). Triangulo de evaluación pediátrica estable. Se evidencia tinte ictérico verdínico y aspecto desnutrido, aunque bien hidratado. Presenta facies triangular, mentón prominente y puntiagudo, ojos profundos y raíz nasal amplia. A la auscultación cardíaca se identifica un soplo sistólico grado II/IV, con pulsos periféricos presentes y simétricos. El resto de la exploración física no muestra alteraciones relevantes.

Pruebas complementarias en urgencias: se extrae gasometría venosa que muestra acidosis metabólica con pH de 7,17, pCO2 61 mmHg y HCO3 18,3 mmol/l, y presencia de bilirrubina de 7,8 mg/dl. Se completa estudio con analítica de sangre, serologías (citomegalovirus, toxoplasma, virus de epstein barr, rubéola, parvovirus y virus herpes simple) y ecografía abdominal. La analítica evidencia hiperbilirrubinemia a expensas de directa (Bilirrubina total 8,23 mg/dl con directa 7,28 mg/dl) e hipertransaminasemia con patrón de colestasis (GOT 226 UI, GPT 115 UI, GGT 402 UI); y la ecografía abdominal muestra hígado ligeramente aumentado de tamaño, con vesícula distendida y vía biliar no dilatada. Ante hiperbilirrubinemia con patrón de colestasis en lactante con rasgos dismórficos, se decide ingreso para completar estudio.

Durante el ingreso hospitalario, se evidenció prurito y un estado de malnutrición acompañado de un déficit de vitamina D. El paciente presentó heces hipocólicas. Se realizó un nuevo control ecográfico que descartó atresia de vías biliares. Asimismo, se solicitaron estudios microbiológicos en heces y orina, incluyendo PCR para citomegalovirus, con resultado negativo. Las serologías previamente extraídas también fueron negativas. Fue valorado por el servicio de Cardiología, donde se realizó ECG

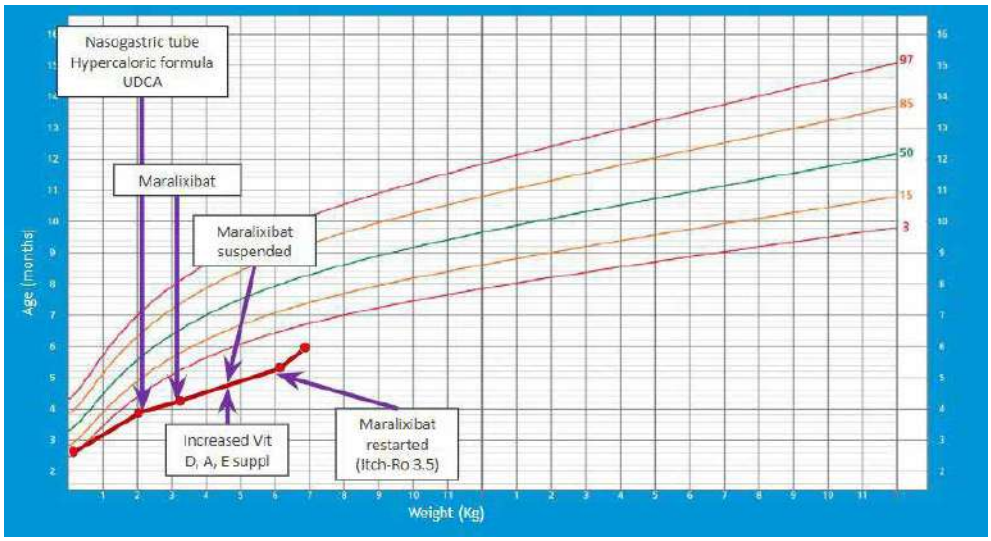

Figura 1. Gráfica de peso en relación con la edad según los estándares de crecimiento infantil de la OMS.

y ecocardiograma en el que se objetivó hipoplasia de ramas pulmonares. Ante la sospecha clínica de síndrome de Alagille, basada en la presencia de rasgos faciales dismórficos compatibles y la alteración cardiovascular descrita, se amplió el estudio con valoración oftalmológica (donde se evidenció embriotoxón posterior), radiografía ósea (sin alteraciones vertebrales), biopsia hepática (sin hallazgos patológicos relevantes) y estudio genético. El análisis genético reveló la presencia de una variante patogénica heterocigota c.2874_2875delTG en el exón 23 del gen *JAG1*, de origen paterno.

Como tratamiento domiciliario, se instauró soporte nutricional mediante dieta hipercalórica por vía oral a través de sonda nasogástrica, junto con suplementación de vitaminas liposolubles, vitamina D y ácido ursodeoxicólico.

Durante el seguimiento en consultas de Gastroenterología Pediátrica, se objetivó una respuesta subóptima al tratamiento con ácido ursodeoxicólico (persistencia de prurito, hipertransaminasemia, hiperbilirrubinemia y escasa ganancia ponderal), motivo por el cual se decidió iniciar tratamiento con Maralixibat. Inicialmente se observó mejoría en el peso y la talla (Figuras 1 y 2), sin cambios significativos en los parámetros hepáticos, lo que motivó la suspensión temporal del fármaco. Sin embargo, ante la persistencia de un prurito significativo, se optó por reiniciar el tratamiento, evidenciándose en esta segunda ocasión una mejoría del mismo y una evolución favorable en los parámetros analíticos, con descenso de los niveles de enzimas hepáticas y bilirrubina (Figuras 3 y 4).

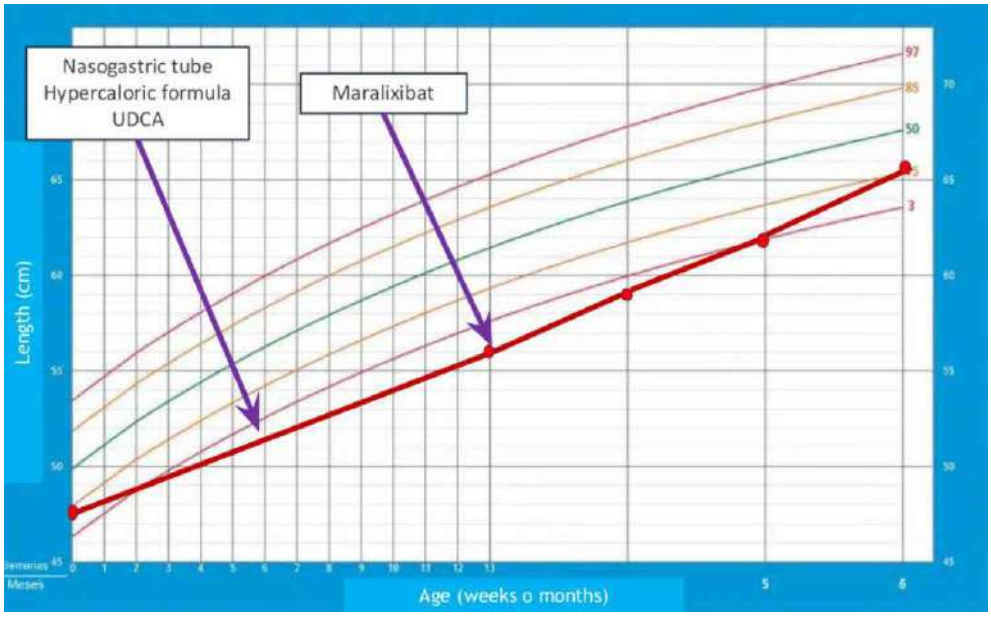

Figura 2. Gráfica de talla en relación con la edad según los estándares de crecimiento infantil de la OMS.

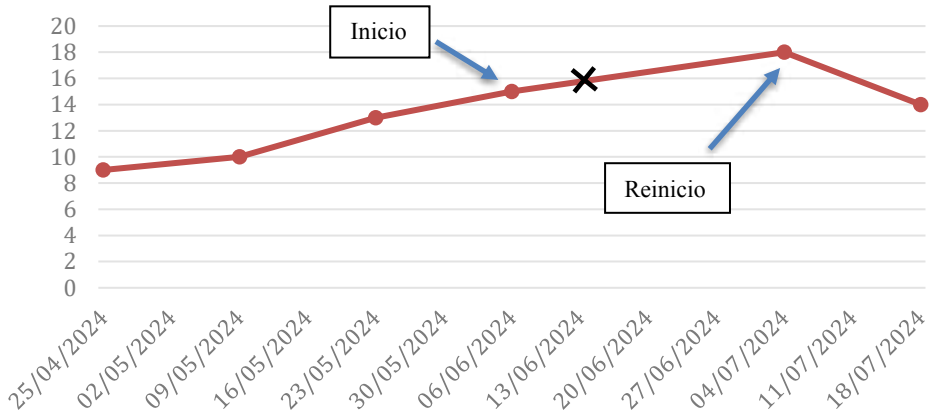

Figura 3. Evolución de niveles de bilirrubina sérica y transaminasas tras inicio, supresión y reintroducción de Maralixibat.

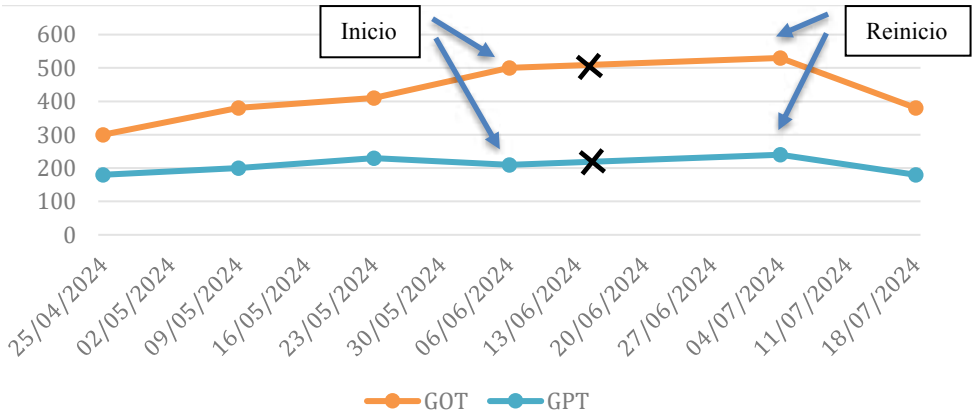

Figura 4. Evolución de niveles de transaminasas tras inicio, supresión y reintroducción de Maralixibat.

DISCUSIÓN

El caso clínico presentado corresponde a un lactante de 34 días de vida con cuadro de vómitos e ictericia progresiva, hallazgos que motivaron su derivación hospitalaria para estudio. A pesar de una ganancia ponderal inicialmente adecuada, el paciente presentó signos de malnutrición, además de prurito y deposiciones hipocólicas. Estos datos junto con la presencia de dismorfias faciales y un soplo cardíaco, orientaron hacia la necesidad de un estudio más detallado.

Desde el punto de vista hepático, el paciente presentó colestasis con hiperbilirrubinemia directa y elevación de transaminasas, en un contexto de pruebas serológicas negativas y ecografía abdominal sin alteraciones obstructivas. La biopsia hepática no mostró cambios significativos, lo cual no excluye el diagnóstico de síndrome de Alagille, dado que la escasez de conductos biliares puede no ser evidente en fases iniciales o presentarse de forma parcheada.

El fenotipo facial característico (facies triangular, mentón prominente y nariz saliente), junto con el hallazgo ecocardiográfico de hipoplasia de ramas pulmonares y embriotoxón posterior apoyaron la sospecha de síndrome de Alagille. El diagnóstico se confirmó mediante estudio genético, que identificó una variante patogénica heterocigota en el gen *JAG1*, responsable del 95 % de los casos descritos.

A nivel terapéutico, el tratamiento inicial incluyó soporte nutricional intensivo con dieta hipercalórica por sonda nasogástrica y suplementación de vitaminas liposolubles y vitamina D, dada la malabsorción secundaria a colestasis. Se administró ácido

ursodeoxicólico con escasa respuesta clínica, motivo por el cual se decidió iniciar tratamiento con Maralixibat, inhibidor del transportador ileal de ácidos biliares (IBAT). Este fármaco ha demostrado beneficios en el control del prurito y la reducción de parámetros bioquímicos colestásicos en pacientes con ALGS.

En este paciente, la introducción de Maralixibat se asoció inicialmente a una mejoría en el crecimiento ponderal y lineal, aunque sin modificación sustancial del perfil hepático, lo que motivó su suspensión temporal. Tras una nueva exacerbación del prurito, se reintrodujo el tratamiento, observándose en esta ocasión una mejoría significativa tanto clínica como analítica.

Cabe destacar que, si bien los IBAT ofrecen una nueva alternativa terapéutica prometedora, su uso requiere un seguimiento estrecho debido al riesgo de efectos adversos como diarrea o malabsorción vitamínica, especialmente en lactantes con nutrición ya comprometida. La evolución favorable del paciente tras el reinicio del tratamiento refuerza el papel de estos fármacos en el manejo de la colestasis crónica asociada al síndrome de Alagille.

CONCLUSIONES

Como conclusiones destacar la importancia del diagnóstico precoz por las consecuencias asociadas al tratarse de una enfermedad multisistémica. Es importante recordar que se trata de un trastorno de herencia autosómica dominante con variantes patogénicas en los genes *JAG1* y *NOTCH2* y que tiene una amplia gama de gravedad clínica. Por último, mencionar que el tratamiento varía según la clínica y que es importante tener presente los nuevos fármacos IBAT en su manejo, por haber demostrado utilidad en el prurito colestásico, en el crecimiento y en la progresión a enfermedad hepática terminal.

BIBLIOGRAFÍA

1. Kohut TJ, Gilbert MA, Loomes KM. Alagille syndrome: A focused review on clinical features, genetics, and treatment. *Semin Liver Dis*. 2021;41(3):263-73. **doi: 10.1055/s-0041-1725246**.
2. Kamath BM, Loomes KM, Piccoli DA. Medical management of Alagille syndrome. *J Pediatr Gastroenterol Nutr*. 2010;50(5):580-6. **doi: 10.1097/MPG.0b013e3181d98ea8**.
3. UpToDate. Alagille syndrome. [Internet]. 2024 [cited 2025 Apr 7]. Available from: **https://www.uptodate.com/contents/alagille-syndrome?search=sindrome %20alagille&source=search_result&selectedTitle=1 %7E 28&usage_type=-default&display_rank=1**

16

El parásito que cerró la vena: síndrome de Budd-Chiari en el contexto de hipertensión portal presinusoidal en un adolescente guineano

AUTORA:

Lourdes Torrijos Rodríguez-Rabadán
Residente de Radiodiagnóstico.
Hospital General Universitario Santa Lucía de Cartagena

RESTO DE AUTORES:

Javier González Díaz - Andrea Giménez Gallego - Cristina Serrano Cortés
Leticia Risco Eres – Christine Marcos Linares

RESUMEN

El abordaje de un paciente joven con síntomas abdominales inespecíficos requiere un enfoque sistemático y coordinado. Presentamos el caso de un varón de 17 años procedente de Guinea que consultó por distensión abdominal y dolor en hipocondrio derecho. La exploración física reveló hepatoesplenomegalia y, tras realizar pruebas complementarias, se objetivaron signos de hipertensión portal y varices esofágicas en la gastroscopia. Los análisis mostraron hipergammaglobulinemia policlonal, hipoalbuminemia e IgG positiva frente a *Schistosoma mansoni*. Se diagnosticó un síndrome de Budd-Chiari en el contexto de hipertensión portal presinusoidal por esquistosomiasis. Se realizó un TIPS con evolución favorable.

Este caso ilustra cómo una patología poco frecuente en nuestro medio puede suponer un reto diagnóstico y terapéutico. Destaca la importancia de una valoración multidisciplinar y coordinada entre distintos servicios para garantizar un manejo eficaz y precoz en casos complejos con componente infeccioso, vascular y digestivo.

Palabras clave: síndrome de Budd-Chiari, hipertensión portal presinusoidal, esquistosomiasis, derivación portosistémica intrahepática transyugular (TIPS).

CASO CLÍNICO

Un joven de 17 años, natural de Guinea, llegó a urgencias pocos días después de llegar a España. Acudía por distensión abdominal de meses de evolución, acompañada de edemas en extremidades inferiores, ictericia escleral y una marcada pérdida de peso. Relataba que, aproximadamente un año antes, le habían diagnosticado en su país que padecía una "enfermedad del hígado", aunque no disponía de informes ni había recibido tratamiento médico desde entonces. No refería otros antecedentes médicos, quirúrgicos ni familiares de interés.

A su llegada, destacaba una delgadez extrema, discreta ictericia en los ojos y un abdomen tan distendido que impedía distinguir con claridad si existía hepatomegalia o esplenomegalia. No presentaba dolor espontáneo, ni signos de irritación peritoneal. La analítica inicial mostró una ligera elevación de la bilirrubina directa.

Con este contexto clínico, se decidió su ingreso en el Servicio de Digestivo para completar el estudio con pruebas de imagen, serologías y evaluación hepática avanzada, ante la sospecha de enfermedad hepática crónica en un paciente joven migran-

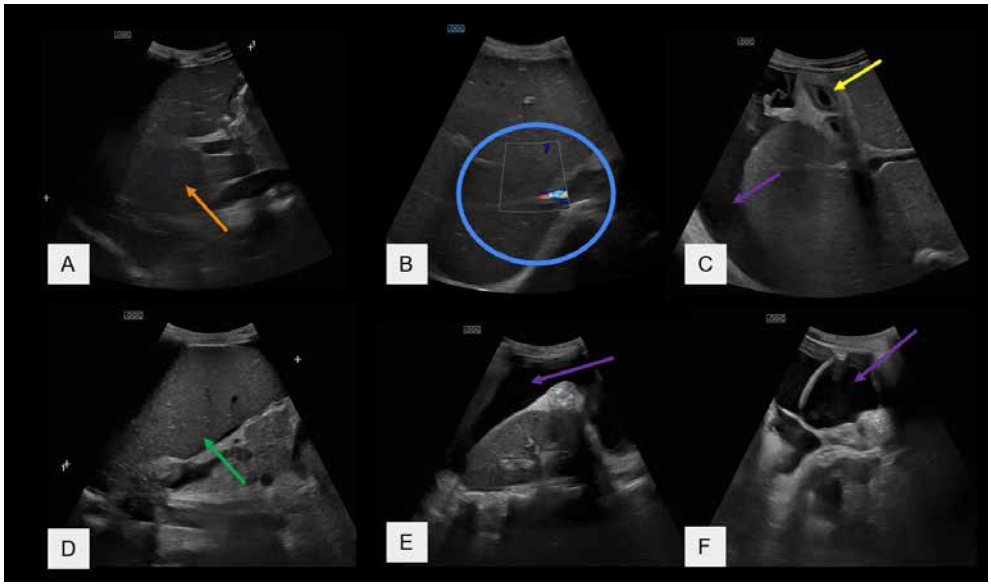

Figura 1. Ecografía de abdomen-pelvis. Imagen A. Hepatomegalia homogénea de hasta 18.3 cm de eje craneocaudal (flecha naranja). Imagen B. Ausencia de visualización de venas suprahepáticas (círculo azul). Imagen C. Ascitis perihepática (flecha violeta) y edema de pared vesicular, reactivo (flecha amarilla). Imagen D. Esplenomegalia homogénea de hasta 15 cm de eje craneocaudal. Imagen E y F. Ascitis en flanco y en pelvis.

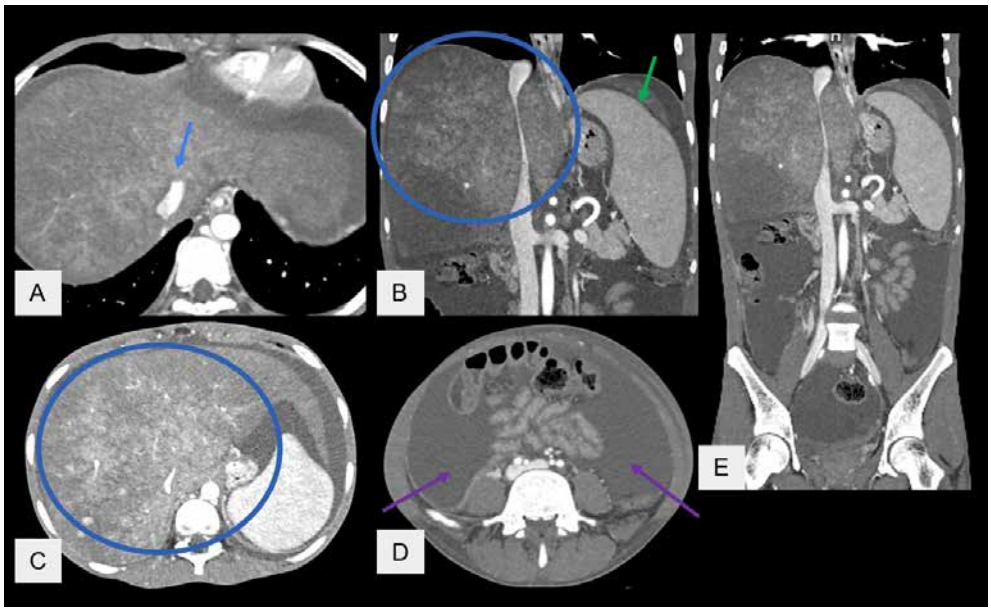

Figura 2. TC abdomen-pelvis con contraste intravenoso en fase venosa. Imagen A, B y C. Hepatomegalia con patrón de realce parcheado y nodular en "nuez moscada" (círculo azul), ausencia de visualización de las venas suprahepáticas, disminución del calibre de la vena cava inferior(flecha azul) y esplenomegalia (flecha verde). Imagen D. Ascitis multicompartimental (flechas violetas) y realce peritoneal. Imagen E. Hepatoesplenomegalia y ascitis multicompartimental en corte coronal.

te. Dada la complejidad del caso, se realizaron interconsultas a los Servicios de Hematología, Endocrinología y al Área de Enfermedades Infecciosas, completándose el estudio con serologías, parasitología y pruebas de autoinmunidad.

La ecografía abdominal inicial evidenció signos de hipertensión portal con esplenomegalia, circulación colateral y ascitis (Figura 1).La TC abdominopélvica confirmó hepatomegalia con patrón de realce parcheado y nodular en "nuez moscada", ausencia de visualización de las venas suprahepáticas, disminución del calibre de la vena cava inferior y realce peritoneal, hallazgos compatibles con síndrome de Budd-Chiari (Figura 2).La gastroscopia reveló varices esofágicas de gran calibre, varices subcardiales y friabilidad de la mucosa gastroduodenal. En el estudio analítico destacó una hipergammaglobulinemia policlonal con elevación de IgG sérica, hipoalbuminemia, leve hiperbilirrubinemia directa y aumento de cobalaminas. La extensión de sangre periférica mostró hipocromía con microcitosis, compatible con ferropenia, y anisotrombocitosis. El ecocardiograma descartó repercusión hemodinámica. La serología fue positiva para *Schistosoma mansoni*, orientando hacia una esquistosomiasis hepatoesplénica como etiología del cuadro.

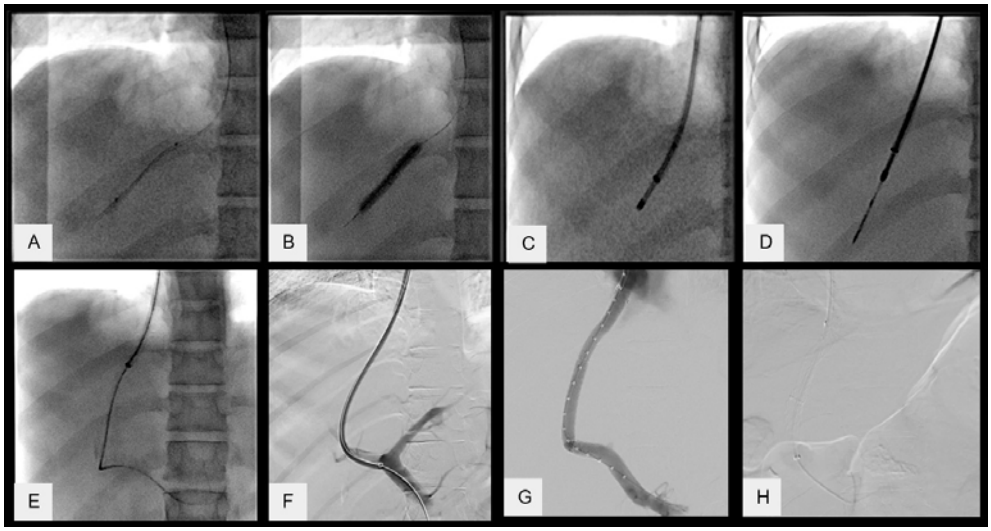

Figura 3. Paso a paso en la realización de la derivación portosistémica intrahepática transyugular (TIPS). Imagen A-E. Recanalización de la vena suprahepática filiforme con angioplastia simple que permitió cateterizar la vena porta derecha, la creación del shunt (D) y la cateterización de la vena esplénica de soporte. Imagen F-H. Flebografía y colocación de la endoprótesis autoexpandible.

Durante el ingreso, se optimizó el tratamiento médico con ajuste de diuréticos y administración de albúmina intravenosa, con clara mejoría clínica y reducción progresiva del edema. Se realizó una paracentesis diagnóstica que evidenció datos compatibles con hipertensión portal (gradiente albúmina sérica-líquido ascítico >1,1 g/dL), por lo que se decidió colocar un catéter de drenaje tipo Pigtail para facilitar la evacuación de ascitis multicompartimental. Se realizó la derivación portosistémica intrahepática transyugular (TIPS), sin incidencias (Figura 3).

Tras la solicitud de interconsulta, Hematología consideró poco probable una enfermedad mieloproliferativa o hemopatía subyacente activa, descartando la necesidad de estudio medular inicial. El Área de Enfermedades Infecciosas orientó el cuadro hacia una esquistosomiasis hepatoesplénica crónica en fase no aguda, recomendando tratamiento con praziquantel tras completar el estudio y estabilización clínica. Por su parte, Endocrinología valoró el importante estado de desnutrición y descompensación metabólica, indicando soporte nutricional enteral mediante sonda nasogástrica, así como monitorización estrecha de electrolitos y parámetros nutricionales durante la repleción.

Tras la estabilización clínica y nutricional, se administró una dosis de praziquantel, según pauta recomendada para el tratamiento de la esquistosomiasis. El paciente pre-

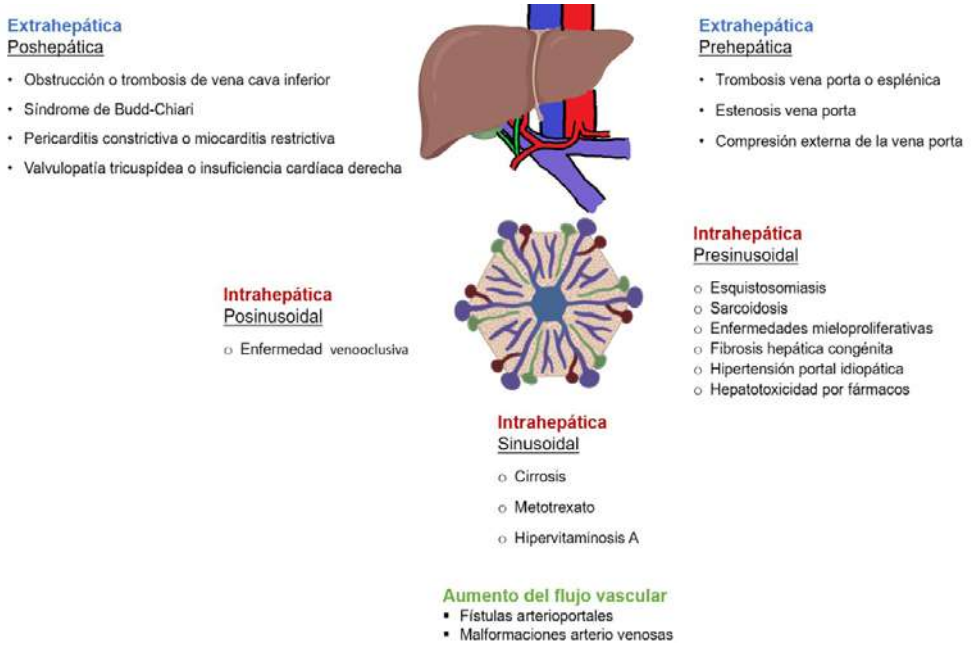

Figura 4. Diagrama resumen de las distintas causas de hipertensión portal.

sentó una evolución favorable, con resolución progresiva de la ascitis, desaparición de los edemas y normalización progresiva de los parámetros analíticos hepáticos. Clínicamente se encontraba asintomático, activo y deambulando sin dificultad, lo que permitió una reducción progresiva del tratamiento diurético hasta su retirada completa. Ante la buena respuesta clínica y analítica, se decidió el alta hospitalaria con seguimiento ambulatorio coordinado por las consultas externas de Digestivo y Enfermedades Infecciosas, para control evolutivo, valoración funcional hepática y seguimiento serológico.

DISCUSIÓN

La hipertensión portal se define como un gradiente de presión venosa hepática (HVPG) ≥5 mmHg, siendo clínicamente significativa cuando supera los 10–12 mmHg. Se origina por un incremento de la resistencia al flujo portal, que puede localizarse a nivel prehepático, intrahepático o poshepático. La etiología más frecuente en países desarrollados es la cirrosis hepática (hipertensión sinusoidal), aunque en regiones endémicas destacan causas presinusoidales como la esquistosomiasis, o poshepáticas como el síndrome de Budd-Chiari (1, 2) (Figura 4).

El síndrome de Budd-Chiari (SBC) se caracteriza por la obstrucción del drenaje venoso hepático, ya sea a nivel de las venas suprahepáticas o de la vena cava inferior. Esta obstrucción conduce a congestión sinusoidal, hipertrofia hepática centrolobulillar, necrosis, hipertensión portal y, en fases avanzadas, insuficiencia hepática. Aunque en la mayoría de casos su origen es trombótico (relacionado con estados protrombóticos, enfermedades mieloproliferativas o trombofilias hereditarias), también pueden concurrir causas no trombóticas, como la compresión extrínseca o la fibrosis progresiva del parénquima hepático (3).

La esquistosomiasis hepatoesplénica, producida principalmente por *Schistosoma mansoni*, es una causa bien reconocida de hipertensión portal presinusoidal, secundaria a fibrosis periportal (fibrosis de Symmers). En casos avanzados, esta fibrosis puede comprometer el drenaje venoso hepático e imitar un Budd-Chiari clínico-radiológico, aun en ausencia de trombosis. En nuestro paciente, los hallazgos en TC (patrón en "nuez moscada", venas suprahepáticas filiformes, hepatomegalia y ascitis) en conjunto con la serología positiva para *Schistosoma mansoni*, apuntaban hacia una causa parasitaria del síndrome de Budd-Chiari (4).

El tratamiento del SBC requiere un abordaje escalonado que incluye manejo médico, técnicas intervencionistas y, en casos seleccionados, trasplante hepático. En presencia de hipertensión portal significativa con ascitis refractaria, como en este caso, la creación de una derivación portosistémica intrahepática transyugular (TIPS) constituye una opción terapéutica fundamental. El TIPS permite reducir la presión portal, mejorar el drenaje hepático y controlar las complicaciones asociadas. En nuestro paciente, la colocación del TIPS, junto con tratamiento antiparasitario con praziquantel y soporte nutricional, permitió una mejoría clínica sustancial y la resolución progresiva del cuadro (5).

Este caso clínico destaca la importancia de integrar factores epidemiológicos en la evaluación de hepatopatías en población migrante, así como la necesidad de un abordaje multidisciplinar en el diagnóstico y tratamiento de entidades infrecuentes, pero clínicamente relevantes como la esquistosomiasis avanzada y su asociación con síndrome de Budd-Chiari.

BIBLIOGRAFÍA

1. Tholey D. Hipertensión portal. En: Manual Merck de Información Médica para Profesionales. Merck & Co., Inc.; 2023. Disponible en: **https://www.merckmanuals.com/es-us/professional/trastornos-hep %C3 %A1ticos-y-biliares/aproximaci %C3 %B3n-al-paciente-con-hepatopat %C3 %ADas/hipertensi %C3 %B3n-portal**.

2. Conangla-Planes M, Serres X, Persiva O, Augustín S. Diagnóstico por imagen de la hipertensión portal. Radiología. 2018;60(6):453–464. **doi:10.1016/j.rx.2017.12.010**.
3. DeLeve LD, Valla DC, Garcia-Tsao G. Disorders of the hepatic circulation. Hepatology. 2009;49(5):1729-64. **doi: 10.1002/hep.22772**.
4. World Health Organization. Schistosomiasis. Fact sheets. WHO; 2023. Disponible en: **https://www.who.int/news-room/fact sheets/detail/schistosomiasis**.
5. Lucatelli P, Krajina A, Loffroy R, Miraglia R, Pieper CC, Franchi-Abella S, et al. CIRSE Standards of Practice on Transjugular Intrahepatic Portosystemic Shunts. Cardiovasc Intervent Radiol. 2024;47:1710–1726. **doi:10.1007/s00270-024-03866-y**.

17

Entre lo inflamatorio y lo clonal: ¿sindrome de Sweet o leucemia Cutis?

AUTORA:

María Pacheco Rodríguez
Residente de Hematología.
Hospital General Universitario José María Morales Meseguer

RESTO DE AUTORES:

Marina Sánchez Jiménez - Victoria Tudela de Lázaro - Paula Moreno Albadalejo
Irene Gutiérrez Muñoz - María Sánchez López

RESUMEN

Varón de 57 años diagnosticado de leucemia mieloblástica aguda con mutaciones en NPM1, IDH2, NRAS y del(11q), que a los pocos días del inicio del tratamiento de inducción con citarabina e idarrubicina presentó un cuadro febril y lesiones cutáneas eritematosas. Inicialmente se achacó a una toxicidad cutánea inducida por citarabina pero debido al carácter parcheado de las lesiones se amplió el abanico de diagnósticos diferenciales. El caso fue valorado de forma conjunta con dermatología decidiendo iniciar corticoides sistémicos. Durante la evolución clínica las lesiones se extendieron al tejido cartilaginoso de pabellones auriculares por lo que se sospechó un síndrome de VEXAS que se descartó secuenciando la mutación UBA1. Debido a la aparición posterior a la quimioterapia, su resolución con corticoides y recurrencia al suspenderlos el cuadro parecía coincidir con un síndrome de Sweet. Se realizo una biopsia cutánea que reveló infiltrado celular positivo para CD68 y CD33, interpretado como leucemia cutis.

Palabras clave: síndrome de VEXAS, síndrome de Sweet, leucemia cutis, mutaciones RAS, inflamasoma.

INTRODUCCIÓN

El síndrome de Sweet histiocitoide (HSS) es una variante rara del síndrome de Sweet (SS), también conocido como dermatosis neutrofílica aguda febril.

Las características clínicas del HSS son similares a las del SS clásico, incluyendo la aparición de pápulas y placas eritematosas-violáceas, generalmente distribuidas en el tronco y las extremidades (1-2). Sin embargo, histológicamente, el infiltrado está compuesto por células positivas para mieloperoxidasa (MPO), CD68 y CD163, lo que sugiere una naturaleza mieloide inmadura (1-3).

El HSS se asocia frecuentemente con neoplasias hematológicas, especialmente con síndromes mielodisplásicos (MDS). Aproximadamente el 50 % de los pacientes con HSS tienen MDS, y en algunos casos, el HSS puede ser la primera manifestación que lleva al diagnóstico de MDS (4). Además, se ha observado que el HSS puede estar asociado con otras neoplasias hematológicas como la leucemia mieloide aguda (5).

Por otro lado, las mutaciones oncogénicas en RAS no solo actúan a través de su función de conductor oncogénico, sino que también potencian la activación del eje

Figura 1. Lesiones nodulares eritematosas en cuello.

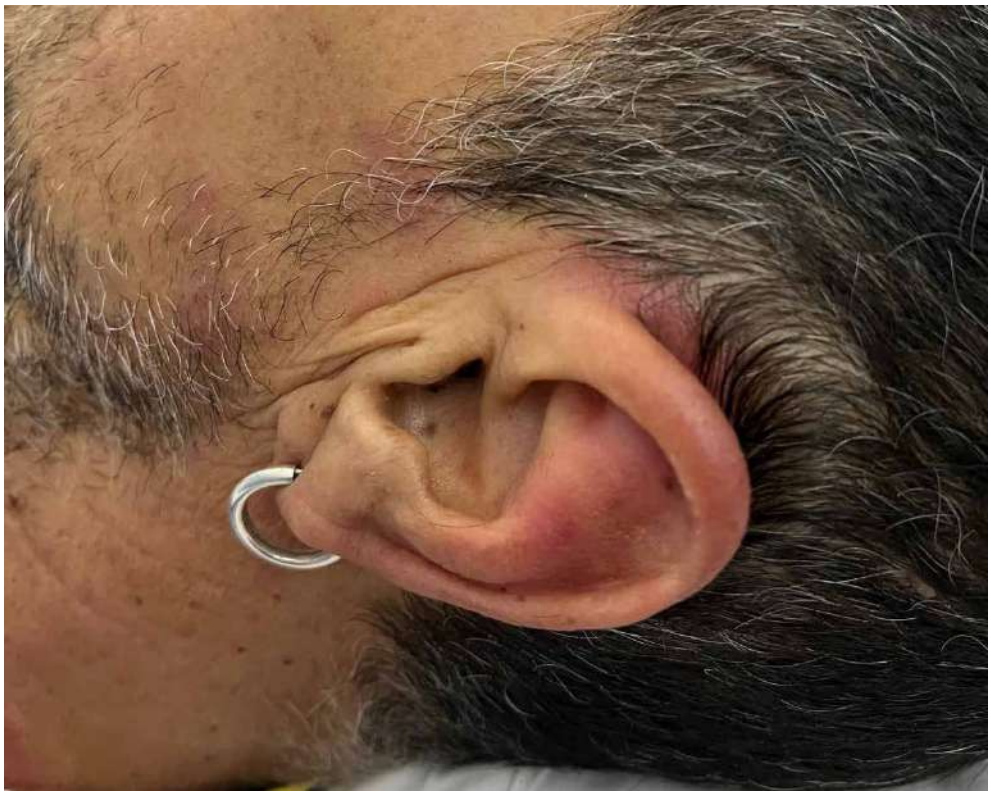

Figura 2. Lesiones en cartílago de pabellones auriculares.

proinflamatorio RAC1/ROS/NLRP3/IL-1β. La activación del inflamasoma NLRP3 resulta en la liberación de citocinas proinflamatorias como la IL-1β y esta respuesta inflamatoria puede contribuir a las dermatosis neutrofílicas, incluido el síndrome de Sweet (6).

El síndrome VEXAS (Vacuolas, E1 enzima, ligado al X, autoinflamatorio, somático) es causado por mutaciones somáticas en el gen UBA1 en células progenitoras hematopoyéticas. Durante la quimioterapia de inducción para LMA, la presencia de mutaciones en UBA1 puede manifestarse como síndrome VEXAS, caracterizado por vacuolización de precursores mieloides y eritroides en la médula ósea, anemia macrocítica y trombocitopenia (7-8).

La quimioterapia de inducción puede exacerbar las manifestaciones hematológicas y autoinflamatorias del síndrome VEXAS debido a la activación de clones hematopoyéticos mutados en UBA1. Además, la inflamación sistémica y la disfunción de la médula ósea asociadas con VEXAS pueden complicar el manejo de la LMA y afectar la respuesta al tratamiento (9-10).

Es crucial que los clínicos consideren la posibilidad de VEXAS en pacientes con LMA que presentan características hematológicas y autoinflamatorias atípicas durante la quimioterapia de inducción, y realicen pruebas genéticas para confirmar la presencia de mutaciones en UBA1 (11).

Figura 3. Lesiones parcheadas en tronco.

PRESENTACIÓN DEL CASO

Varón de 57 años que ante una monocitosis como hallazgo incidental en una analítica laboral se realizó una extensión de sangre periférica viendo infiltración por células mieloides inmaduras. Siendo diagnosticado de leucemia aguda mieloblástica y en la biología molecular presentó mutaciones en NPM1, IDH2, NRAS y deleción del cromosoma 11 del(11)(q23q25). Se inició tratamiento quimioterápico de inducción estándar con idarrubicina (12 mg/m2 días 1-3) y citarabina (200 mg/m2 días 1-7).

En el día +3 de tratamiento quimioterapico comenzó con fiebre y aparición de lesiones nodulares eritemato-maculosas, de aspecto inflamatorio, de 1-2 cm de diámetro en región superior de tronco.

El cuadro era sugestivo de Síndrome de Sweet clásico por lo que se inició tratamiento tópico con betametasona y corticoterapia sistémica con metilprednisolona 30 mg al día.

Tras el inicio del tratamiento corticoideo se aprecia mejoría de las lesiones cutáneas hasta su total desaparición por lo que se suspendió la metilprednisolona tras cinco días de tratamiento.

48 horas después de la retirada de los corticoides se objetiva aparición de nuevos nódulos inflamatorios dolorosos en facies y afectación de los pabellones auriculares. Fue valorado por Dermatología y dada la afectación cartilaginosa ante la posibilidad de un Síndrome de Vexas se solicitó la mutación en UBA1 que fue negativa. Se reinició tratamiento esteroideo observando una mejoría de las lesiones tras 48 horas hasta su completa desaparición.

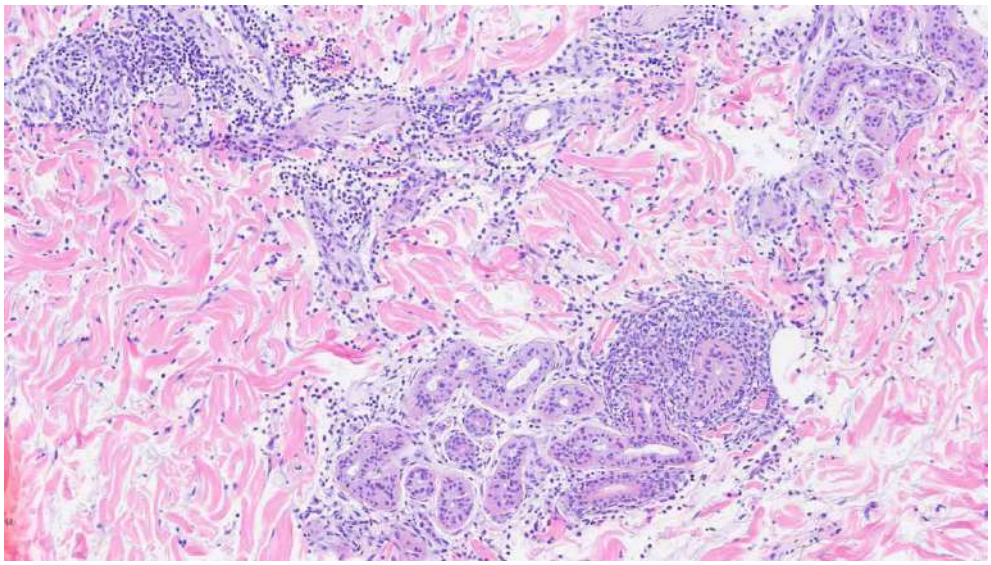

Figura 4. HE 10x: infiltrado perivascular y perianexial.

Se realizó biopsia cutánea siendo el resultado anatomopatológico un infiltrado celular perivascular y, más denso, perianexial además de intersticial laxo por células redondeadas con citoplasma claro y núcleo lobulado que en estudio inmunohistoquímico son positivas con marcadores de estirpe monocitoide (CD68, CD33) y negativas con CD34, CD56 y CD117. Fue informada como compatible con

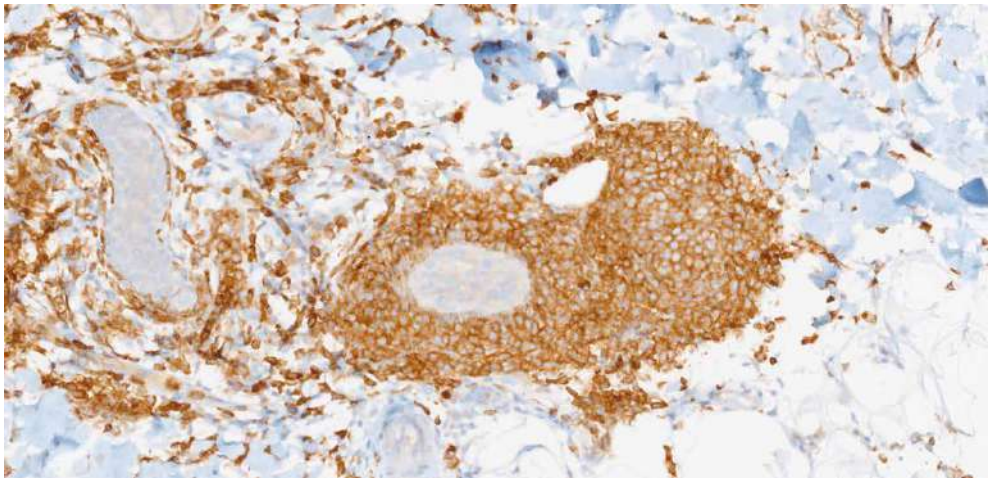

Figura 5. HE 40x. Inmunohistoquimicamente expresaban marcadores de la línea monocito-macrofago (CD68, CD33) tanto el infiltrado intersticial como el perivascular y perianexial.

infiltración por proceso mieloide (leucemia mielomonocítica) conocido (leucemia cutis).

DISCUSIÓN Y CONCLUSIÓN

El síndrome histiocitoide de Sweet es una variante poco frecuente de la dermatosis neutrofílica febril (síndrome clásico de Sweet) (7), que fue descrita por primera vez en el 2005 por Requena, et al (8). El síndrome de Sweet clásico se caracteriza histológicamente por un denso infiltrado dérmico compuesto de forma fundamental por neutrófilos. En cambio, el infiltrado dérmico de las lesiones cutáneas del síndrome histiocitoide de Sweet está compuesto mayoritariamente por células inmaduras de linaje mieloide, pero no por histiocitos, y no debe interpretarse como leucemia cutis. Sin embargo, no siempre es posible hacer una distinción firme entre HSS y leucemia cutis (9).

Aunque en nuestro caso el informe anatomopatológico fue informado como leucemia cutis consideramos muy poco probable esta opción debido a que las lesiones no estaban presentes al diagnóstico y estas comenzaron una vez iniciado el tratamiento quimioterápico coincidiendo con el descenso de las cifras en sangre periférica.

El termino, hidradenitis ecrina neutrofílica (NEH) (10-11), se utilizó por primera vez en 1982 para describir la reacción cutánea en un paciente sometido a quimioterapia por leucemia mieloblástica. El diagnóstico se realiza histológicamente y generalmente se refiere a una infiltración neutrofílica alrededor de las glándulas sudoríparas ecrinas y principalmente alrededor de las espirales de la porción proximal. La NEH generalmente se describe en relación con otras dermatosis neutrofílicas, por lo tanto, su aspecto clínico hace que en ocasiones sea difícil distinguir el NEH del síndrome de Sweet como fue nuestro caso.

A lo largo del curso clínico se consideraron diferentes diagnósticos diferenciales con implicaciones clínicas relevantes, incluyendo síndrome de Sweet clásico, síndrome de Sweet histiocitoide, leucemia cutis, hidradenitis ecrina neutrofílica (NEH) y síndrome VEXAS. Este último se contempló ante la afectación de cartílago auricular, anemia macrocítica y el contexto inflamatorio, siendo finalmente descartado tras la secuenciación del gen UBA1.

Este caso pone de manifiesto la complejidad diagnóstica en pacientes con neoplasias mieloides y manifestaciones cutáneas inflamatorias, donde múltiples entidades con solapamiento clínico-patológico deben ser consideradas. Subraya, además, la importancia del abordaje multidisciplinar, con la participación coordinada de hematología, dermatología, anatomía patológica e inmunología, para una correcta interpretación de los hallazgos clínicos, histológicos y moleculares. Este enfoque es

especialmente relevante en pacientes con mutaciones RAS, donde se ha evidenciado una potenciación del eje inflamatorio mediado por NLRP3/IL-1β, contribuyendo a manifestaciones clínicas similares al síndrome de Sweet, lo cual refuerza el papel del inflamasoma como posible nexo fisiopatológico común.

BIBLIOGRAFÍA

1. Alegría-Landa V, Rodríguez-Pinilla SM, Santos-Briz A, et al. Clinicopathologic, immunohistochemical, and molecular features of histiocytoid Sweet syndrome. *JAMA Dermatol.* 2017;153(7):651-659. **doi:10.1001/jamadermatol.2016.6092**.
2. Peroni A, Colato C, Schena D, Rongioletti F, Girolomoni G. Histiocytoid Sweet syndrome is infiltrated predominantly by M2-like macrophages. *J Am Acad Dermatol.* 2015;72(1):131-139. **doi:10.1016/j.jaad.2014.09.025**.
3. Ghoufi L, Ortonne N, Ingen-Housz-Oro S, et al. Histiocytoid Sweet syndrome is more frequently associated with myelodysplastic syndromes than the classical neutrophilic variant: A comparative series of 62 patients. *Medicine (Baltimore).* 2016;95(15):e3033. **doi:10.1097/MD.0000000000003033**.
4. Vignon-Pennamen MD, Battistella M. From histiocytoid Sweet syndrome to myelodysplasia cutis: History and perspectives. *Dermatol Clin.* 2024;42(2):209-217. **doi:10.1016/j.det.2023.08.004**.
5. Libby TJ, Fleming K, Amin B. Histiocytoid Sweet syndrome harboring an isocitrate dehydrogenase 1 mutation: A case report and retrospective analysis of 29 cases of histiocytoid Sweet syndrome. *J Cutan Pathol.* 2019;46(4):290-292. **doi:10.1111/cup.13418**.
6. Alawieh D, Cysique-Foinlan L, Willekens C, Renneville A. RAS mutations in myeloid malignancies: revisiting old questions with novel insights and therapeutic perspectives. *Blood Cancer J.* 2024;14(1):72. **doi:10.1038/s41408-024-01054-2**.
7. Gutierrez-Rodrigues F, Kusne Y, Fernandez J, et al. Spectrum of clonal hematopoiesis in VEXAS syndrome. *Blood.* 2023;142(3):244-259. **doi:10.1182/blood.2022018774**.
8. Cherniawsky H, Friedmann J, Nicolson H, et al. VEXAS syndrome: A review of bone marrow aspirate and biopsies reporting myeloid and erythroid precursor vacuolation. *Eur J Haematol.* 2023;110(6):633-638. **doi:10.1111/ejh.13944**.
9. Koster MJ, Lasho TL, Olteanu H, et al. VEXAS syndrome: Clinical, hematologic features and a practical approach to diagnosis and management. *Am J Hematol.* 2024;99(2):284-299. **doi:10.1002/ajh.27156**.
10. Grayson PC, Patel BA, Young NS. VEXAS syndrome. *Blood.* 2021;137(26):3591-3594. **doi:10.1182/blood.2021011455**.

11. Hagiya A, Siddiqi IN, Wang E, Lu CM. How I diagnose and manage VEXAS syndrome. *Am J Clin Pathol.* 2024;162(1):28-40. **doi:10.1093/ajcp/aqae017**.
12. An acute febrile neutrophilic dermatosis. Br J Dermatol. 1964;76:349–56.
13. Requena L, et al. Histiocytoid Sweet syndrome: Arch Dermatol. 2005;141:834–42.
14. Bush JW, et al. Cutaneous histiocytoid Sweet syndrome. J Cutan Pathol. 2016;43(4):394–9.
15. Crane JS, Krishnamurthy K. Neutrophilic Eccrine Hidradenitis. StatPearls [Internet]. 2024.
16. Copaescu AM, et al. Neutrophilic eccrine hidradenitis. Case Rep Dermatol. 2013;5(3):340–6.

18

Tratamiento con ravulizumab en glomerulopatía C3, una patología infrecuente en la infancia

AUTORA:

Cristina Bienert Groestch
Residente de Pediatría y sus áreas específicas.
Hospital Clínico Universitario Virgen de la Arrixaca

RESTO DE AUTORES:

Alba Giménez Pérez - María Sánchez Pérez - Xènia Claver Pros
María Pérez Cebrián - María José Monreal Campos

RESUMEN

Las glomerulopatías por C3 son enfermedades renales causadas por la activación anómala de la vía alternativa del complemento, lo que lleva a la acumulación de C3 en el glomérulo. Se dividen en enfermedad por depósitos densos y glomerulonefritis C3, siendo la primera más común en la infancia. Clínicamente, se manifiestan con hematuria, proteinuria, insuficiencia renal o hipertensión. El diagnóstico requiere niveles bajos de C3 y biopsia renal con hallazgos específicos. El tratamiento varía según la gravedad, desde medidas de soporte hasta inmunosupresión con micofenolato y corticoides, e incluso eculizumab o ravulizumab en casos graves. Este último ofrece mayor comodidad por su menor frecuencia de administración. Sin embargo, su eficacia no está plenamente establecida. En estos pacientes el trasplante renal no garantiza curación, ya que hay alta tasa de recurrencia y pérdida del injerto. Actualmente, se están desarrollando nuevas terapias dirigidas al complemento con ensayos clínicos en marcha.

Palabras clave: glomerulopatía por C3, enfermedad por depósitos densos, glomerulonefritis C3, hematuria, proteinuria, insuficiencia renal, hipertensión, biopsia renal, micofenolato de mofetilo, eculizumab, ravulizumab, trasplante renal.

Abreviaturas: GNC3: Glomerulopatía C3; **EDD:** Enfermedad de depósitos densos; **GNMP II:** Glomerulonefritis membranoproliferativa tipo II; **HTA:** Hipertensión arterial; **CAM:** Complejo de ataque a membrana; **C3NeF:** Factor Nefrítico; **IECAS:** Inhibidores de la enzima convertidora de angiotensina; **VIH:** Virus de la inmunodeficiencia humana.

INTRODUCCIÓN

La glomerulopatía C3 es una entidad clinicopatológica caracterizada por una afección glomerular con depósitos predominantes de C3, con o sin presencia de inmunoglobulinas, en el glomérulo (1, 2). Se reconocen dos formas principales de presentación: la enfermedad por depósitos densos (EDD o GNMP II), que se distingue por depósitos intramembranosos densos visibles mediante inmunofluorescencia directa, y la glomerulonefritis C3 (GNC3), en la que se observan depósitos menos densos a nivel mesangial y subendotelial (1, 2).

Su incidencia es baja, estimada en 1 a 3 casos por millón de habitantes, sin predominio de sexo (1). La patogenia de esta enfermedad se fundamenta en la hiperactivación de la vía alternativa del complemento, lo que conduce a una acumulación excesiva de C3 en el riñón (1, 3, 4). Esta hiperactivación puede ser el resultado de mutaciones en genes que codifican proteínas reguladoras de esta vía (como el factor H) o por la presencia de autoanticuerpos como el factor nefrítico (C3NeF), el cual estabiliza la convertasa de C3, prolongando su actividad (1, 3, 5). El C3NeF se detecta hasta en un 80 % de los casos de EDD y en un 40 % de los casos de GNC3, lo que lleva a un consumo excesivo de C3 y, en consecuencia, a niveles séricos bajos de este en el 45-60 % de los pacientes (1, 3, 5).

El tratamiento de la glomerulopatía C3 continúa siendo un reto clínico, debido a la variabilidad de la presentación clínica y la complejidad en su fisiopatología. En términos generales, el abordaje incluye medidas inespecíficas como el control de la presión arterial y proteinuria mediante inhibidores del sistema renina-angiotensina-aldosterona, así como inmunosupresores en casos con progresión rápida o síndrome nefrótico (1, 2, 5).

Entre las terapias dirigidas, el uso de eculizumab, un anticuerpo monoclonal que inhibe el complemento en el componente C5, ha mostrado resultados variables. Se ha utilizado en pacientes con formas graves o recurrentes de glomerulopatía C3, particularmente en casos pediátricos y trasplante renal, donde puede ayudar a preservar la función renal al inhibir la activación terminal del complemento (5). Sin embargo, su eficacia no está completamente establecida y debe considerarse caso por caso.

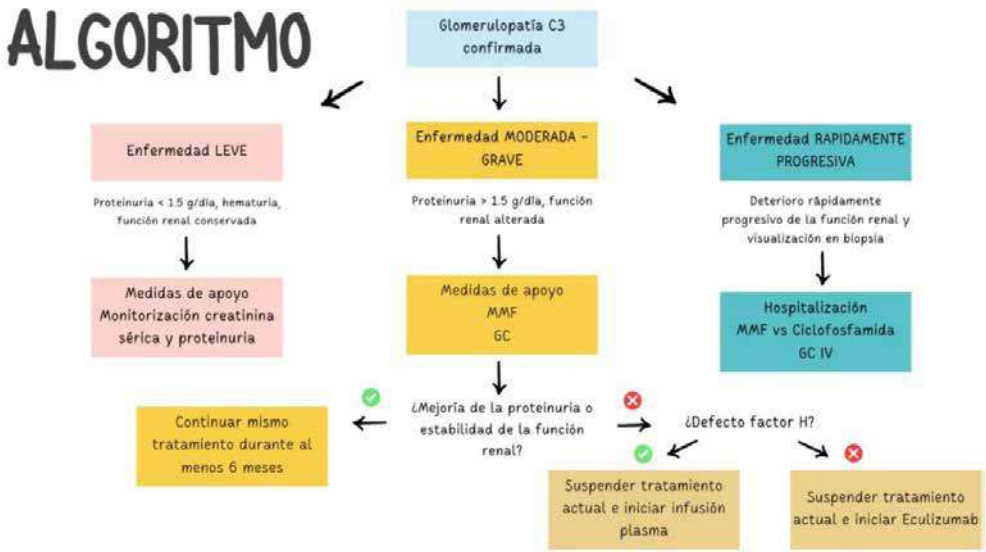

Figura 1. Algoritmo de actuación ante Glomerulopatía C3 confirmada.

Ravulizumab, un inhibidor de C5 más duradero, no está aprobado para el tratamiento de la glomerulopatía C3, y actualmente no existen datos clínicos suficientes sobre su eficacia ni sobre la dosificación adecuada en estos pacientes (6).

CASO CLÍNICO

Se presenta el caso de una adolescente de 14 años derivada a consultas de Nefrología infantil por hallazgo de proteinuria en rango nefrótico en contexto de mareos matutinos.

Antecedentes familiares de consanguinidad paterna, ambos padres sanos procedentes de Marruecos.

Como antecedentes perinatales, presentaba antecedentes de embarazo controlado en nuestro hospital de curso normal, con tensión arterial y glucemias en rango de normalidad. Ecografías prenatales normales y serología habitual negativa. Parto eutócico a término, con peso al nacimiento de 4100 gramos y cribado metabólico realizado en la Región de Murcia con resultado normal. Respecto a los antecedentes nefrourológicos, a los 7 años, presentó proteinuria en contexto de infección urinaria.

En la primera consulta presentaba exploración física con hallazgo de obesidad, sin síndrome nefrótico ni otros hallazgos patológicos. Proteinuria con un cociente proteí-

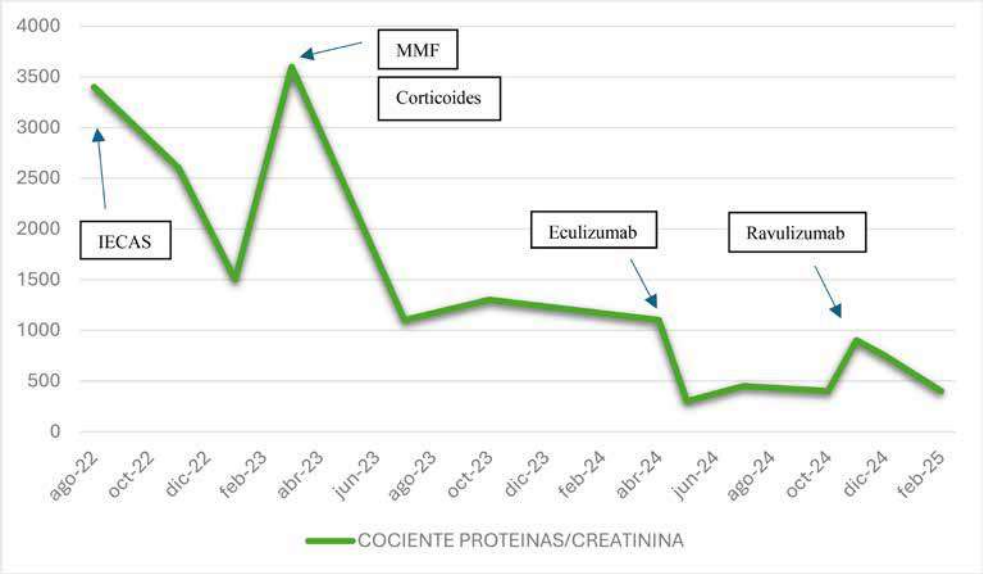

Figura 2. Gráfica que muestra evolución del cociente proteínas/creatinina (mg/g) en orina antes y después del inicio de los tratamientos.

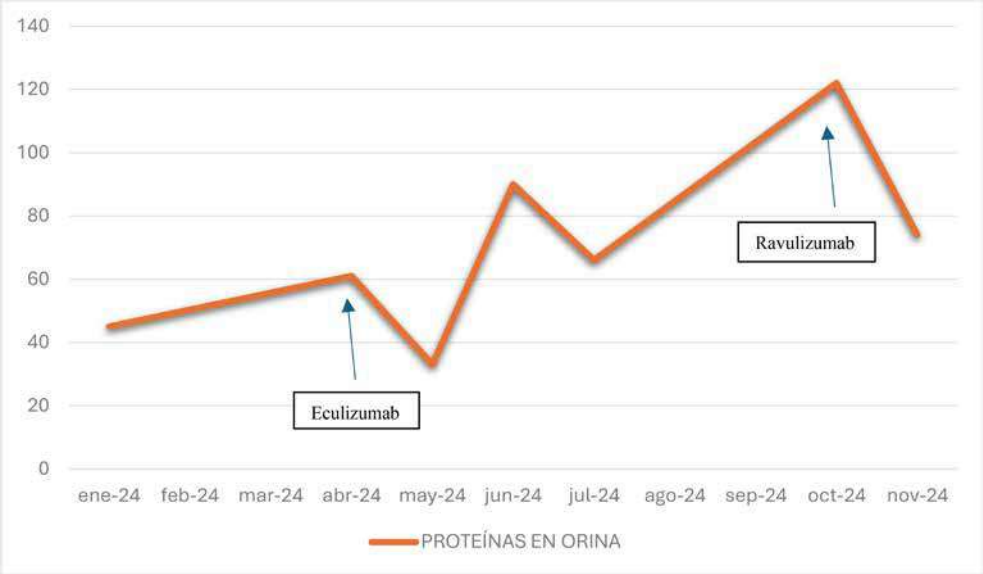

Figura 3. Gráfica que muestra evolución de los niveles de proteínas (mg/dl) en orina después del inicio de los tratamientos.

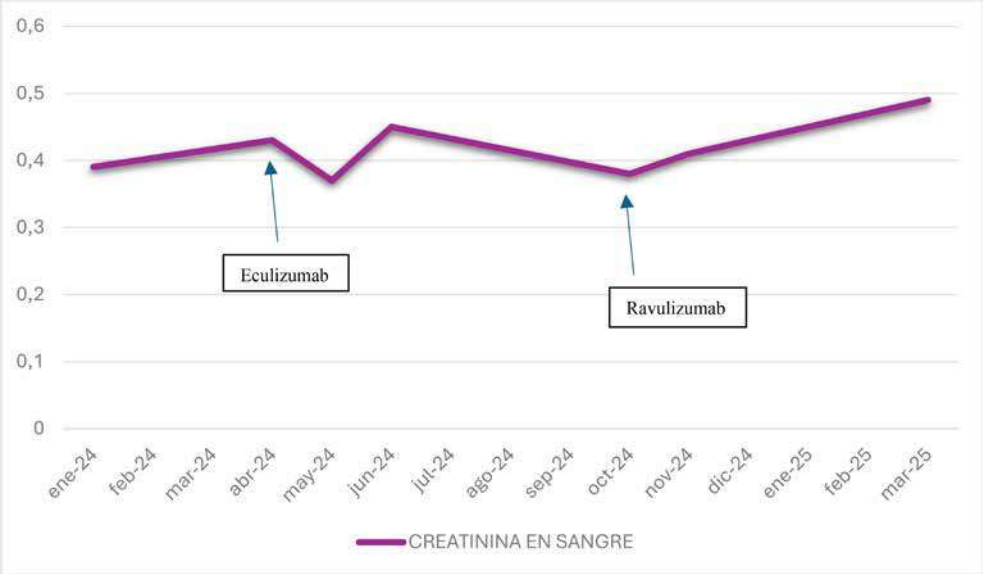

Figura 4. Gráfica que muestra evolución de los niveles de creatinina (mg/dl) en sangre después del inicio de los tratamientos.

nas/creatinina 1.6 gramos/gramo, un cociente de proteínas/creatinina de 4.8 gramos/día y albúmina de 3.6 gramos/día en orina de 24 horas. Función renal conservada y albúmina sérica normal. Sedimento de orina con microhematuria 20-40 hematíes/campo y cifras de tensión arterial en rango de la normalidad.

Se comienza estudio de proteinuria realizándose, en primer lugar, analítica de sangre donde se muestran niveles séricos de C3 disminuidos; estudio de autoinmunidad con resultado negativo y serologías de virus de hepatitis B y C, VIH, toxoplasma, citomegalovirus, virus de epstein barr, sífilis y virus varicela zoster negativas. Biopsia renal que demostró la presencia de depósitos glomerulares de C3 a nivel subendotelial y mesangial, con estudio inmunológico con factor nefrítico positivo.

Ante glomerulopatía por depósito de C3 confirmada, se inició tratamiento con Inhibidores de la enzima convertidora de angiotensina (IECAS) durante 9 meses, posteriormente se inicia tratamiento con Micofenolato de mofetilo y corticoterapia oral durante 12 meses. Finalmente, ante persistencia analítica, comienza el tratamiento con el anticuerpo monoclonal eculizumab durante 4 meses presentando mejoría de la proteinuria, hasta alcanzar niveles de proteinuria leve, en rango no nefrótico (Figura 2, 3 y 4). Transcurrido este tiempo, se realiza el cambio a ravulizumab para favorecer la adherencia terapéutica y la comodidad de la paciente, persistiendo reducción de cifras de proteínas en orina, con normalización de cifras de complemento C3 y ausen-

cia de sintomatología clínica tras 10 meses de tratamiento, con adecuada tolerancia y ausencia de efectos indeseables. Se planteará retirada del fármaco al cumplir el año de tratamiento.

DISCUSIÓN

La glomerulopatía C3 es una afección renal causada por una activación de la vía alterna del complemento en la que se producen depósitos de C3 a nivel de la membrana basal y del subendotelio del glomérulo. Estos depósitos pueden visualizarse mediante técnicas de inmunofluorescencia directa. La clínica de esta entidad es variable. Dentro de las manifestaciones renales puede aparecer desde proteinuria o hematuria con una función renal conservada hasta síndrome nefrótico o glomerulonefritis rápidamente progresiva. A nivel extrarrenal la enfermedad por depósitos densos se ha relacionado con la aparición de drusas en la membrana de Bruch retiniana o lipodistrofia parcial adquirida.

El diagnóstico se basa en la sospecha ante un paciente con proteinuria o hematuria que se acompaña de hipertensión arterial e hipocomplementemia C3. Se consigue mediante el hallazgo analítico de niveles séricos persistentemente bajos de C3 junto al hallazgo histológico de depósitos de C3 glomerulares en la biopsia renal. Además, es posible que se acompañe de la presencia de factor nefrítico positivo que apoya el diagnóstico.

El diagnóstico diferencial debe hacerse con otras entidades como la nefropatía IgA, la nefritis lúpica, la glomerulonefritis fibrilar, la microangiopatía trombótica mediada por complemento y, sobre todo, con la glomerulonefritis postestreptocócica que cursa con hipocomplementemia C3, en este caso transitoria, depósitos de inmunoglobulinas en la microscopía electrónica y se autolimita en 8-12 semanas.

El pronóstico suele ser malo, dado que la enfermedad progresa frecuentemente a insuficiencia renal terminal y el tratamiento está basado en reportes de casos, debido a la escasa prevalencia de la enfermedad y a la poca evidencia que existe en el ámbito pediátrico.

En estadios leves, considerados ante la presencia de proteinuria menor a 1.5 g/día, hematuria con función renal conservadas, se instaura tratamiento dietético con restricción de sodio y proteínas, control de tensión arterial, diuréticos para controlar los edemas y controles analíticos de sangre (creatinina) y orina (proteinuria) cada 3 meses el primer año, espaciando a cada 6 meses posteriormente.

En estadios moderados, considerados estos como la presencia de proteinuria mayor a 1.5g/día junto a una función renal alterada se añade 1000 mg/12 horas

de micofenolato de mofetilo durante 6 meses y 20-40 mg/48 horas de corticoides orales durante 3 meses con reducción progresiva posterior junto a controles analíticos de sangre y orina cada 1-3 meses. Si no se produce una mejoría se debe proceder al estudio del defecto genético en el factor del complemento H, regulador de la vía alternativa del complemento que condiciona una inmunodeficiencia primaria. Si existe un defecto se realizará una infusión de plasma. En el caso de que no exista defecto genético en el factor H se comenzará el tratamiento con eculizumab.

Por último, en los casos en los que no se consigue una respuesta y aparezca una glomerulonefritis rápidamente progresiva, el tratamiento se realizará con micofenolato de mofetilo o ciclofosfamida 1.5-2 mg/kg/día, sin evidencia de superioridad de uno frente a otro, durante 6 meses junto a corticoides intravenosos 500-1000 mg durante 3 días, pasando a corticoterapia oral con posterior reducción gradual. Existe evidencia del beneficio que supone el uso de eculizumab, basada en un ensayo clínico de fase I y series de casos. Es un anticuerpo monoclonal que actúa uniéndose con gran afinidad a la proteína del complemento C5, impidiendo su escisión e impidiendo la formación de C5 activado y el complejo final de C5a-9. En resumen, impide la formación del complejo de ataque a la membrana (CAM). Este medicamento se administra de forma intravenosa, 900 mg semanalmente durante 4-5 semanas y posteriormente 1200 mg cada dos semanas lo que obliga a los pacientes a acudir frecuentemente al hospital. Se realizan asimismo controles analíticos de sangre y orina mensualmente los primeros tres meses, posteriormente cada dos meses durante 6 meses y finalmente cada 3 meses durante un año. Al año de tratamiento se puede intentar la retirada, y ante recaída se puede administrar de forma indefinida. Se mantendrá el tratamiento anual en aquellos pacientes que manifiesten una mejoría de la proteinuria y la función renal en un plazo de tres meses. Estos pacientes deben recibir la vacuna meningocócica, dos semanas antes del inicio del tratamiento. Es por ello que, si finalmente se considera que existe una respuesta satisfactoria con este fármaco, el ravulizumab podría sustituirlo, ya que también se trata de un anticuerpo monoclonal que se une a C5, con la particularidad de que presenta una vida media más larga y su administración se realizaría cada 8 semanas, permitiendo espaciar el seguimiento y una mayor calidad de vida en nuestros pacientes. Estudios en fase III han demostrado que puede inducir una respuesta completa. Representa la próxima generación de anticuerpos derivados del eculizumab. El trasplante renal en los pacientes con glomerulopatía C3 presenta una tasa de recurrencia muy alta de hasta 67-84 %.

Este algoritmo de tratamiento se presenta esquematizado en la Figura 1.

CONCLUSIONES

La glomerulonefritis C3 es una entidad patológica rara que se debe contemplar en el diagnóstico diferencial de las glomerulonefritis. Se manifiesta de forma variable, desde microhematuria hasta insuficiencia renal y proteinuria que puede ocasionar síndrome nefrótico. La hipocomplementemia C3 no es constante.

Su base fisiopatológica está fundamentada en la hiperactivación de la vía alternativa del complemento a nivel genético o inmunológico, siendo esta segunda opción más frecuente. Es importante realizar un estudio del complemento.

El tratamiento varía desde el uso de antiproteinúricos a inmunosupresores basados en Micofenolato de mofetilo y corticoides.

En las formas rápidamente progresivas o resistentes a inmunosupresión puede ensayarse el uso de eculizumab. Se encuentran en fase de estudio nuevos bloqueantes del complemento como el ravulizumab, que usamos en nuestra paciente.

En esta enfermedad, el trasplante renal no supone una opción atractiva, puesto que presenta una alta frecuencia de recidivas. Es por ello que, ante la escasez de medidas eficaces y que aporten calidad de vida al paciente, el estudio de nuevos tratamientos es crucial. Actualmente existen varios ensayos que se encuentran en curso, que confiamos, nos ayudarán para combatir esta patología y esclarecer pautas unificadas de tratamientos disponibles.

BIBLIOGRAFÍA

1. Rodríguez-Álvarez MI, Abad S, Ramos N, et al. Glomerulopatía C3: ¿Qué sabemos de esta entidad? Nefrología. 2023;43(1):23-31. Disponible en: **https://www.revistanefrologia.com/es-glomerulopatia-c3-que-sabemos-esta-entidad-articulo-X1888970016604491**
2. Tedesco F, Manganelli V. C3 glomerulopathies: dense deposit disease and C3 glomerulonephritis [Internet]. UpToDate; 2024 [citado 2025 abr 7]. Disponible en: **https://www.uptodate.com/contents/c3-glomerulopathies-dense-deposit-disease-and-c3-glomerulonephritis**
3. Donadio C, Fehling L, et al. Updates on C3 Glomerulopathy in Kidney Transplantation: Pathogenesis and Treatment Options. Int J Mol Sci. 2024;25(12):6508. **doi:10.3390/ijms25126508**.
4. Pickering M, Cook HT, et al. Complement in human disease: approved and up-and-coming therapeutics. Lancet. 2024 Jan 27;403:100-115. **doi:10.1016/S0140-6736(23)50197-4**.

5. Garrobo I, González-Bustamante N, et al. Glomerulopatía C3 y eculizumab: informe de cuatro casos pediátricos. Pediatr Nephrol. 2021;36(4):591-600. **doi:10.1007/s00467-020-04647-x**.
6. Anexion Global Medical Information. Ravulizumab is not indicated for the treatment, prevention, or management of patients with GC3, including MPGN/C3GN or DDD. No information is available regarding the dosing of ravulizumab in patients with C3G. Anexion Global Medical Information; 2024 Jul.

19

No era café de más: una taquicardia con sorpresa

AUTOR:

Iván Fernández Amat
Residente de Medicina Familiar y Comunitaria.
Área 1 - Centro de Salud de Espinardo

RESTO DE AUTORES:

Luisa Mª Fernández Rodríguez - María Miñarro Llamas

RESUMEN

Mujer de 49 años consulta por palpitaciones autolimitadas, sin predominio horario y relacionadas con el estrés. Presenta antecedentes de hipotiroidismo, depresión leve y mieloma múltiple en remisión completa tras tratamiento intensivo. En marzo de 2024, el electrocardiograma (ECG) y analítica fueron normales; se derivó a salud mental y se incluyó en terapia grupal. En septiembre, las palpitaciones aumentaron en frecuencia e intensidad, sin hallazgos relevantes en pruebas complementarias, por lo que se solicitó holter y ecocardiograma. En febrero de 2025 se detectó en el holter una taquicardia ventricular monomorfa sostenida (TVMS) de 2-3 minutos y taquicardias ventriculares no sostenidas (TVNS), lo que motivó ingreso hospitalario urgente. La ergometría reprodujo la TVMS con morfología de bloqueo de rama izquierda del Haz de His (BRIHH) y la resonancia magnética cardiaca descartó cardiopatía estructural. Se realizó ablación cardiaca con buen resultado. Evoluciona favorablemente con bisoprolol 2.5 mg y sin recurrencias en el seguimiento.

Palabras clave: taquicardia ventricular, palpitaciones, ansiedad.

CASO CLÍNICO

Mujer de 49 años de edad que acude a consulta de atención primaria en marzo 2024 por episodio de palpitaciones autolimitadas, de segundos de duración, sin predominio horario, con empeoramiento en momentos de estrés.

Los antecedentes personales a destacar son: hipotiroidismo primario en tratamiento con levotiroxina 75 microgramos al día, episodio de depresión en tratamiento con sertralina 50 mg pero sin seguimiento por psicología, además de Mieloma múltiple IgG LAMBDA Bence-Jones positiva y estadiaje ISS (sistema internacional de estratificación):2 IIIA con plasmocitoma de partes blandas en primer arco derecho diagnosticado en 2013 y tratado con Bortezomib-lenalidomida-dexametasona (VRD) durante 6 ciclos, posteriormente trasplante autólogo de progenitores hematopoyéticos (TASPE), repitiendo 2 ciclos de VRD y finalmente lenalidomida-dexametasona durante 2 años manteniéndose con respuesta completa estricta en el momento actual. Durante el estudio con hematología se descubre mutaciones de hemocromatosis (gen HFE con alteración en H63D y C282Y en heterocigosis) con ecografía abdominal compatible con esteatosis hepática.

A nuestra primera valoración realizamos historia clínica detallada donde comentó un factor estresante relacionado con el entorno laboral sin objetivar alteración en la exploración física, complementando nuestra consulta con pruebas cómo ECG y analítica sanguínea programada, ya que la última que incluyera el perfil tiroideo era de más de un año. Además de derivación con el equipo de salud mental para apoyo psicológico vía interconsulta no presencial (INP).

En el ECG realizado en esa misma mañana se observó un ritmo sinusal a 85 latidos por minuto, intervalo PR 156 milisegundos, QRS estrecho, sin alteración en el intervalo ST ni en la repolarización, con intervalo QT corregido de 450 milisegundos (Gigura 1).

Y en la visita posterior a la semana se observó una analítica sanguínea y de orina sin alteración destacable, que incluía un perfil hormonal (TSH 1,66 UI/ml), proteinograma y beta-2-microglobulina normal.

También informamos de la respuesta de Salud Mental que la incluyó en una terapia grupal del centro de salud y en el grupo "ACTIVAMENTE" destinado para apoyo psicológico y actividad física donde se trabaja el autocuidado, la gestión de las emociones, la mejora de la autoestima y la ayuda en la resolución de problemas, así como la relajación.

La paciente nos vuelve a consultar pasados 5 meses, en septiembre 2024, donde nos comenta que los episodios de palpitaciones han vuelto a ocurrir, siendo más invalidantes (llegando a solicitar incapacidad laboral temporal), haciéndose más constantes en momentos de estrés, mejorando con propanolol 10 mg prescrito previamente

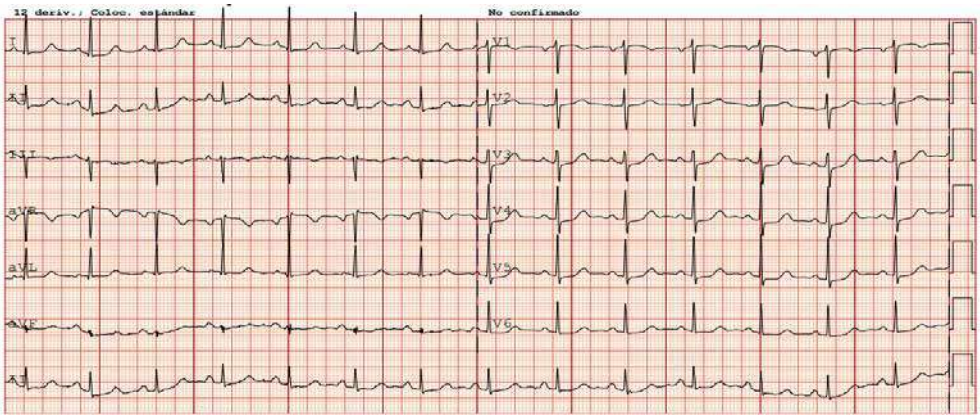

Figura 1. Electrocardiograma.

hace años y de toma esporádica. Por lo que decidimos repetir analítica sanguínea con perfil tiroideo (TSH 1,56 UI/ml), realizar de nuevo ECG (similar al realizado en marzo 2024), medición de constantes en consulta con resultado de tensión arterial 130/75 mmHg, 79 latidos por minuto, 99 % de saturación de oxígeno.

Ante la exploración y pruebas complementarias anodinas, sin mejoría tras terapia psicológica, solicitamos INP a Cardiología para holter de eventos, ya que ocurría en dos o tres días por semana, y ecocardiograma citándola para enero 2025.

El 22 de enero de 2025 se retiró el Holter colocado el 15 de enero y se realiza un ecocardiograma sin hallazgos de patología estructural con conclusión de fracción de eyección de ventrículo izquierdo (FEVI) normal y aurícula izquierda (AI) de tamaño normal y normofuncionante.

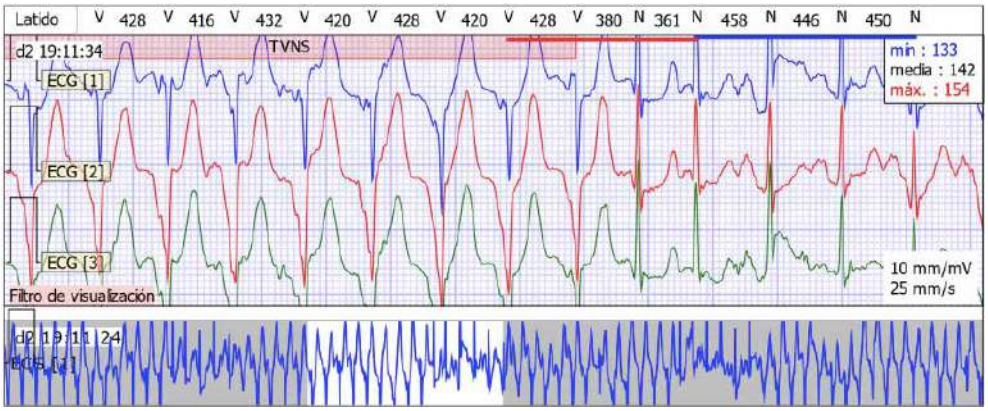

Figura 2. Taquicardia ventricular monoforma sostenida.

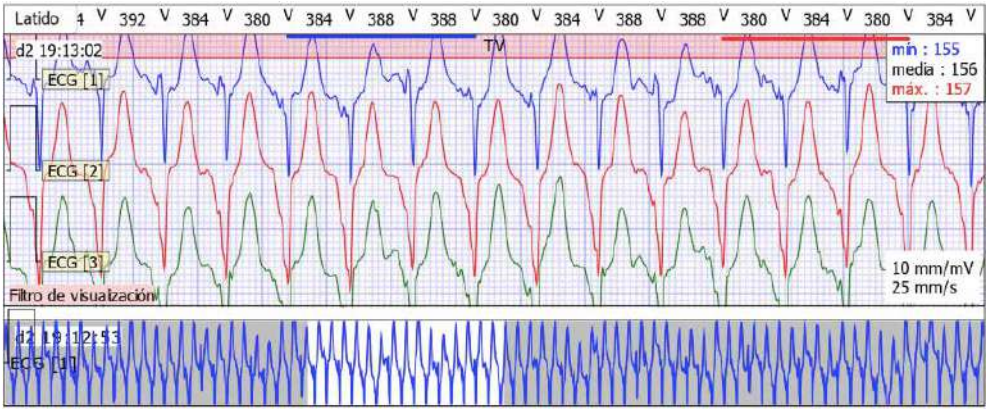

Figura 3. Taquicardia ventricular no sostenida incesante.

La paciente acude a nuestra consulta de atención primaria una semana después para solicitar alta de la incapacidad laboral temporal para incorporarse a trabajar y realizar viaje laboral en febrero 2025.

El 1 de febrero la paciente cambia de comunidad autónoma por tema laboral, el 4 de Febrero la llaman vía telefónica porque debe acudir al hospital más cercano con servicio de Unidad de Cuidados Intensivos ya que se observa en el Holter realizado hace 15 días un resultado de episodio de TVMS de 2-3 minutos (Figura 2) además de TVNS con fenómeno de Gallavardin (Figura 3) en el segundo día de registro del Holter y se necesita ingreso para completar estudio.

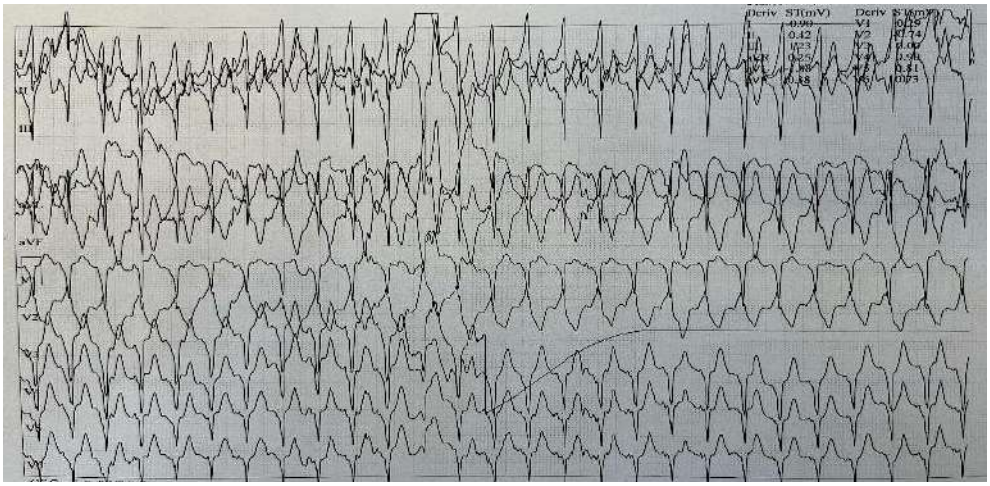

Figura 4. Taquicardia ventricular monomorfa sostenida en ergometría.

Gracias al equipo de emergencias extrahospitalarias se traslada a la planta de Cardiología del hospital de referencia de la Región de Murcia, donde realizan ergometría y resonancia magnética cardiaca (cRMN) observando en ergometría TVMS bien tolerada a los 9 minutos del inicio de la prueba, pudiendo obtener ECG de 12 derivaciones con morfología de BRIHH como se observa en Figura 4.

En cRMN se confirma ausencia de cardiopatía estructural, por lo que se realiza ablación de taquicardia ventricular idiopática con origen en el proceso septal basal posterior (crux cardíaca basal) que resulta eficaz. Previo al alta se realiza de nuevo ergometría simple en la que no se inducen taquicardias ventriculares, con holter de control a los 2 meses post-ablación sin alteraciones, con buen control clínico con bisoprolol 2,5 mg.

DISCUSIÓN

La taquicardia ventricular es una arritmia originada en el ventrículo, caracterizada por una frecuencia >100 lpm y tres o más complejos ventriculares consecutivos. Se clasifica según la duración como sostenida (>30 segundos o que requiere intervención por inestabilidad hemodinámica) o no sostenida (<30 segundos) y según la morfología como monomorfa o polimorfa (1).

Su prevalencia en población general sin cardiopatía estructural es <1 por cada 1.000 personas/año, sin embargo, en pacientes con cardiopatía previa puede ascender hasta 15 % de los pacientes en las monoformas sostenidas y hasta 40 % en las no sostenidas.

En el caso presentado, se documentó TVMS de 2-3 minutos, así como episodios de TVNS, lo que constituye una arritmia potencialmente grave, incluso en pacientes sin cardiopatía estructural aparente.

Dentro de sus etiologías incluyen: Cardiopatía estructural (postinfarto, displasia arritmogénica), canalopatías (síndrome de QT largo, Brugada), idiopáticas o secundarias a fármacos, alteraciones electrolíticas o endocrinas.

En nuestra paciente, la ausencia de cardiopatía estructural en la cRMN y ECG sugiere una TV idiopática, probablemente originada en el tracto de salida del ventrículo derecho o la región inferoposterior del septo (crux cardíaca basal).

Sin embargo, es fundamental destacar su antecedente de mieloma múltiple. Aunque no existe una relación directa bien establecida entre mieloma múltiple y TV, algunos tratamientos como bortezomib y lenalidomida han sido asociados con toxicidad cardiovascular y arritmias, especialmente en pacientes con predisposición genética o daño miocárdico previo. La mayoría de la afectación cardiaca por bortezomib suele ser por insuficiencia cardíaca, disfunción ventricular izquierda y arritmias, aunque en

menor grado que otros agentes como carfilzomib. Por un mecanismo de estrés oxidativo, disfunción mitocondrial, inhibición de la degradación de proteínas mal plegadas produciendo así toxicidad miocárdica. En menos relación cardiotóxica, pero la lenalidomida puede favorecer eventos tromboembólicos y disfunción endotelial. Aunque nuestro paciente no lo reflejaba en las pruebas complementarias cómo la cRMN, podría haber presentado fibrosis miocárdica secundaria al TASPE o por depósitos miocárdicos secundarios a la hemocromatosis, incluso años posteriores al tratamiento (cardiotoxicidad tardía), aunque es más prevalente en pacientes que recibieron antraciclinas, trasplante o radioterapia mediastínica (2,3).

Para el diagnóstico se requiere una combinación de historia clínica, ECG, monitorización ambulatoria (Holter) y estudios de imagen como ecocardiograma o cRMN. Concretamente la utilización de holter de eventos cómo en nuestro caso, a diferencia del holter de 24 horas, nos permitió encontrar la arritmia ventricular en el segundo día de registro, ya que se realizó en un periodo de tiempo superior a los de otros dispositivos, siendo clave para nuestro diagnóstico, ya que no hubiera sido capaz de diagnosticarse si solo se hubiera implantado en uno de tiempo inferior a 24 horas. Posteriormente otras pruebas cómo la ergometría permitió reproducir la TVMS mostrándose en el ECG dicha taquicardia con morfología de BRIHH sugiriendo origen ventricular derecho o región inferior del septo izquierdo (4).

Respecto al tratamiento, el manejo depende de la estabilidad hemodinámica, la presencia de cardiopatía estructural y la frecuencia de los episodios. En nuestro caso, una TV idiopática monomorfa bien tolerada puede tratarse inicialmente con betabloqueantes o verapamilo, aunque en casos sintomáticos o refractarios está indicada la ablación con catéter (5). La paciente se benefició de ablación eficaz y tratamiento con bisoprolol 2,5 mg, con buen control posterior.

Dentro del diagnóstico diferencial de un cuadro de palpitaciones se debe considerar: Ansiedad o ataques de pánico, hipertiroidismo o tirotoxicosis facticia, extrasístoles benignas o síndromes de taquicardia supraventricular.

En nuestra paciente, el tratamiento con levotiroxina y un episodio previo de ansiedad inclinó la valoración inicial dándole un mayor peso a factores estresantes que a la causa cardiaca. La dificultad del diagnóstico está en la sospecha de dicha patología a pesar de la baja prevalencia, sobre todo en una paciente catalogada de bajo riesgo cardiovascular sin cardiopatía estructural previa y de no ampliar el diagnóstico diferencial en pacientes con antecedentes médicos previos. Un enfoque multidisciplinar, proactivo y centrado en el paciente es clave, especialmente en pacientes con enfermedades crónicas como el mieloma múltiple.

Cómo conclusión, la taquicardia ventricular idiopática, aunque infrecuente, debe sospecharse ante palpitaciones recurrentes incluso en pacientes sin cardiopatía es-

tructural evidente. En pacientes complejos, como aquellos con neoplasias hematológicas o enfermedades endocrinas, es fundamental no atribuir de forma automática los síntomas a diagnósticos previos. El retraso en el diagnóstico puede tener consecuencias graves. La historia clínica detallada, el uso racional de pruebas complementarias y la colaboración de los diferentes niveles sanitarios son pilares fundamentales para un manejo óptimo de estas patologías.

BIBLIOGRAFÍA

1. Zipes DP, Jalife J. *Cardiac Electrophysiology: From Cell to Bedside*. 7th ed. Elsevier; 2017.
2. Zúñiga G, Bertoglia MP, Urzúa A, et al. Cardiotoxicidad inducida por tratamientos oncológicos. Rev Med Chile. 2018;146(1):68–78. **doi:10.4067/s0034-98872018000100068**.
3. Fradley MG, Gliksberg A, Ruberg FL. Arrhythmias in hematologic malignancies: Pathophysiology, incidence, and management. *J Am Coll Cardiol*. 2021;77(20):2533–2549.
4. Lerman BB. Mechanism, diagnosis, and treatment of outflow tract tachycardia. *Nat Rev Cardiol*. 2015;12(10):597–608.
5. Cronin EM, Bogun FM. Idiopathic ventricular arrhythmias: Mechanisms, diagnosis, and ablation. *Arrhythm Electrophysiol Rev*. 2017;6(3):181–188.
6. Priori SG, Blomström-Lundqvist C, Mazzanti A, Blom N, Borggrefe M, Camm J, et al. 2015 ESC Guidelines for the management of patients with ventricular arrhythmias and the prevention of sudden cardiac death. *Eur Heart J*. 2015;36(41):2793–2867.
7. Al-Khatib SM, Stevenson WG, Ackerman MJ, Bryant WJ, Callans DJ, Curtis AB, et al. 2017 AHA/ACC/HRS guideline for management of patients with ventricular arrhythmias and the prevention of sudden cardiac death. *Circulation*. 2018;138:e272–e391.
8. Bennett CL, Jacob S, Hsieh YC, Zeldis JB, Rajkumar SV. Cardiovascular toxicity of bortezomib in multiple myeloma patients: A real-world analysis. *Clin Lymphoma Myeloma Leuk*. 2018;18(8):e301–e305.
9. Mittal S, Winget D, Saba S. Value of ECG and Holter monitoring in evaluating palpitations. *Am Fam Physician*. 2011;84(10):1111–1116.
10. Sheldon RS, Grubb BP II, Olshansky B, Shen WK, Calkins H, Brignole M, et al. 2015 HRS guideline for the evaluation of syncope. *Heart Rhythm*. 2015;12(1):e1–e59.

20

La desconocida e incurable enfermedad invisible: el síndrome Copa

AUTORA:

Rocío Espinosa Mendoza
Residente de Hematología.
Hospital General Universitario José María Morales Meseguer

RESUMEN

Se expone una paciente con el síndrome COPA para describir la complejidad clínica de este síndrome con el objetivo de revisar su etiología, presentación y evolución, destacando el tardío diagnóstico y con ello la corbimorbilidad asociada.

Al ser considerada una enfermedad rara (existen tan sólo 8 familias reportadas con esta mutación en la literatura médica), y de escaso conocimiento en la comunidad científica médica, el diagnóstico no se plantea hasta ya avanzado en los años desde el inicio de la sintomatología con secuelas tras las exacerbaciones irrecuperables, con necesidad de trasplante en algunos casos.

Para mayor complejidad, no existe un tratamiento consensuado para afrontar las múltiples complicaciones durante la evolución de la enfermedad, siendo un reto profesional para los médicos tratantes. Todo ello viene en detrimento de la salud de estos pacientes jóvenes con una enfermedad crónica que merma su calidad de vida.

Palabras clave: síndrome COPA, enfermedad rara, trasplante.

INTRODUCCIÓN

El síndrome COPA es una enfermedad autoinmune genética rara que hereda con un patrón autosómico dominante de penetrancia variable u ocurre espontáneamente como una nueva variación. Ocurre más frecuentemente en mujeres que en hombres. Generalmente, el debut es en la infancia o la adolescencia, durante la primera o segunda década de vida; estos síntomas y la severidad del trastorno pueden ser muy diferentes de una persona a otra, incluso entre miembros de la misma familia (1).

El síndrome COPA es causado por una variación en el gen de la subunidad alfa del complejo proteico coatómero (COP-A). Las mutaciones en este gen afectan la función del complejo, que está involucrado en el tráfico de otras proteínas desde el complejo de Golgi hasta el retículo endoplásmico. Los pacientes con estas mutaciones tienen afectación en múltiples órganos, como los pulmones, articulaciones y riñones, típicamente desarrollan artritis y enfermedad intersticial pulmonar, siendo la hemorragia pulmonar una característica llamativa. Ha sido descrito con características tanto de trastornos autoinmunes por disregulaciones en el sistema inmunológico y como autoinflamatorios por sus episodios recurrentes de inflamación debido a un trastorno de la inmunidad innata.

Inmunológicamente, el síndrome COPA está asociado con el desarrollo de autoanticuerpos, aumento de células Th17 y expresión de citoquinas proinflamatorias, incluyendo IL-1β e IL6.

Los individuos afectados por el síndrome COPA pueden desarrollar artritis afectando tanto articulaciones grandes como pequeñas, causando dolor, hinchazón y rigidez. Esta puede ser severa y debilitante. La enfermedad pulmonar asociada con el síndrome COPA puede clasificarse como enfermedad pulmonar intersticial (EPI), que es un término general para trastornos que causan cicatrización progresiva de los pulmones. Alrededor de la mitad de los individuos con síndrome COPA experimentan hemorragia alveolar.El síndrome COPA también puede provocar nefritis, con daño progresivo renal, y en algunos casos, fibrosis renal (3).

Se ha descrito en la literatura, que algunas personas pueden desarrollar complicaciones como neuromielitis óptica y necrosis avascular, aunque no se sabe si son complicaciones potenciales del trastorno, hallazgos coincidentes o yatrogénicas (causados por la medicación) (4).

Dado que no hay cura, el tratamiento va dirigido hacia los síntomas específicos que aparecen de manera individual en cada paciente, que pueden ser tratados con fármacos inmunosupresores. Dada la florida comorbilidad del síndrome, el tratamiento debería de ser coordinados por un equipo multidisciplinar de especialistas,

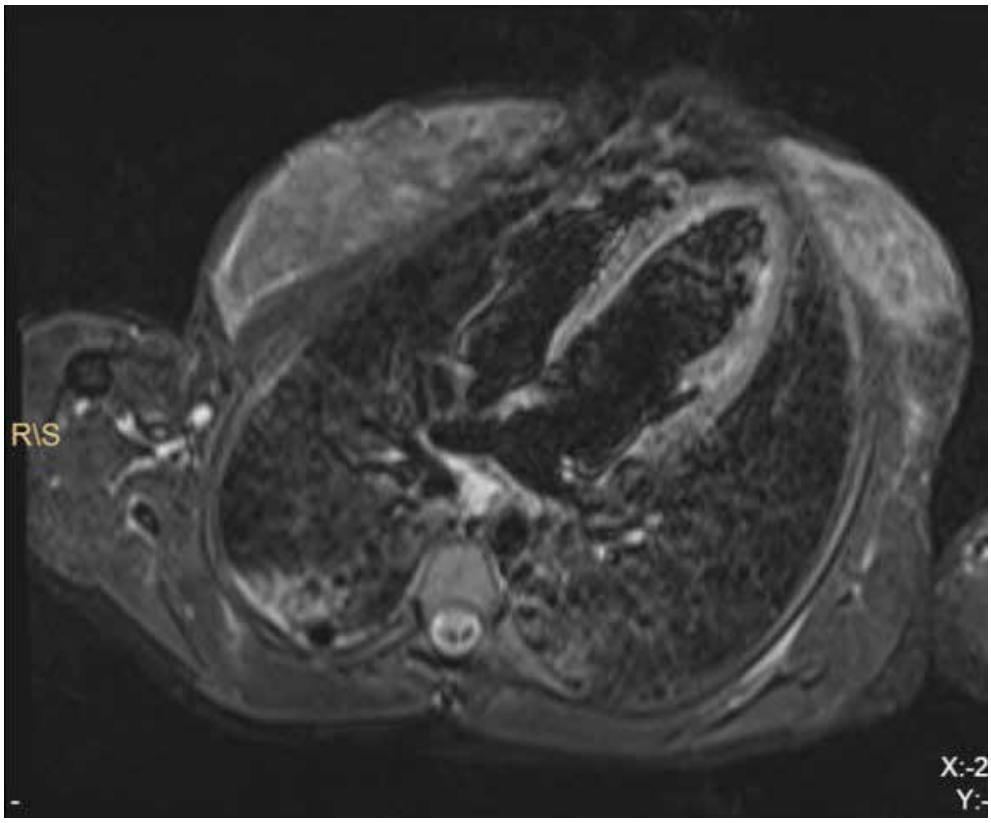

Figura 1. RM cardíaca a los 12 años del debut. Ventrículo izquierdo con dimensiones en el límite superior y leve-moderada reducción en la función sistólica global (acinesia en la pared anterior media y basal, así como en la pared lateral). Volumen diastólico de 81 ml/m², volumen sistólico de 43 ml/m², fracción de eyección 46 %, volumen sistólico de 50 ml, y una masa de 55 g/m². Se observa prolapso de la válvula mitral posterior con una excursión máxima de 5 mm. El ventrículo derecho tiene dimensiones normales y una función sistólica normal. Se observa realce tardío del miocardio (MDC) en forma de estría intramural en el septo interventricular en su totalidad y en la pared inferior-apical; y estría epicárdica en la pared media lateral y anterior, a veces transmural (no isquémica).

incluyendo pediatras, internistas, neumólogos, nefrólogos, reumatólogos y fisioterapeutas, entre otros. Durante las exacerbaciones, se pueden probar fármacos inmunosupresores más potentes.

Algunos afectados han requerido oxígeno suplementario a una edad temprana, y en casos de enfermedad grave, algunos pacientes han recibido o están en espera de un trasplante de pulmón o riñón, o como en nuestro caso cardiopulmonar.

CRONOLOGÍA Y PRESENTACIÓN DEL CASO

Mujer de 23 años, nacida en Nigeria, sin alergias medicamentosas, no hábitos tóxicos, talla 150 cm, peso 35 kilos, IMC 15,6 (delgadez extrema). Sin antecedentes familiares de interés.

— En la infancia describe tos seca y edematización de los dedos de los pies como única clínica previa.

— El debut de la enfermedad se presenta a los 9 años con artritis de las manos, tobillos y las muñecas, en la analítica destaca una PCR de 2,3 mg/DL y un factor reumatoideo (FR) de 815 U/mL.

— A los 10 años de edad, empeoramiento del cuadro con artralgias difusas, aparición úlceras acrales y analíticamente: ANA positivos 1:160, PCR 1,7 mg/dL, FR 1001 U/ML e hipergammglobulinemia policlonal. En espirometría se observa déficit ventilatorio restrictivo importante y disminución de la distancia recorrida en el test de la marcha. Se diagnostica de artritis juvenil poliarticular en el Servicio de Reumatología Pediátrica, siendo éste su primer diagnóstico erróneo. Se inicia metrotrexato 12,5 mg y pauta corticoidea diaria. Tras dos meses, aparece tos seca, disnea progresiva y aumento de los parámetros analíticos con PCR 3,2 mg/dL y FR de 1420 u/mL, por lo que se decide realización de un TAC donde se observaron formaciones quísticas con paredes delgadas y áreas de "vidrio esmerilado" en los segmentos basales posteriores de los lóbulos inferiores, asociadas con un importante déficit ventilatorio restrictivo en la espirometría. Por esta razón, se sometió a una biopsia pulmonar que reveló un cuadro compatible con bronquiolitis linfocítica y alveolitis linfoneutrofílica asociada a artritis reumatoide, cambiando el diagnóstico de nuestra paciente a su segundo diagnóstico erróneo, conectivopatía indiferenciada, en el mismo año (1 año del debut).

Por aumento de la disnea progresiva, se administran 3 megabolos de metilprednisolona y se aumenta la dosis de metotrexato a 15 mg. Al no evidenciar mejoría de la clínica ni del TAC pulmonar de control, tras cinco meses del aumento del metrotrexato, se asocia etanercept sc. a dosis de 15 mg, 2 veces por semana,

— Tras cinco meses de tratamiento con la combinación de ambos, se evidencia mejoría de las artralgias, con pruebas respiratorias que permanecen estables sin empeoramiento radiológico, analíticamente presenta una PCR 3,19 mg/dL con FR 2340 U/mL, por lo que se suspende pauta corticoidea con descenso progresivo. Estamos a dos años del debut de la enfermedad cuando nuestra paciente por primera vez se encuentra mejor.

— Esta mejoría dura siete meses, tras un año del inicio del tratamiento inmunosupresor, debido al empeoramiento de los síntomas respiratorios con tos seca constante, se ingresa a la paciente y se realiza broncoscopia que mostró positividad para

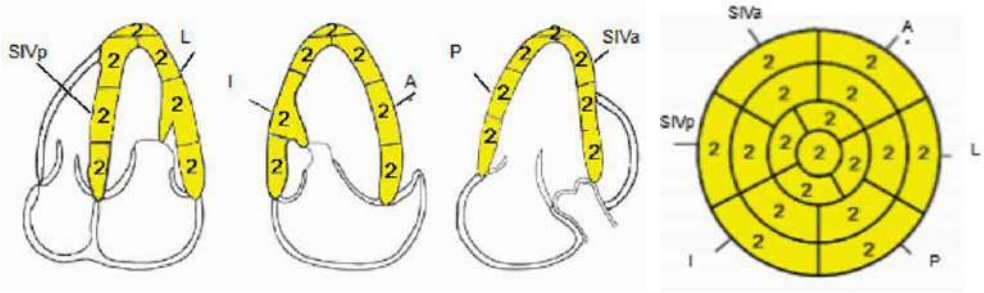

Figura 2. Última ecografía a los 14 años del debut. VENTRÍCULO IZQUIERDO: Presenta una dilatación de grado severo. La FEVI está severamente reducida. Hay una hipertrofia excéntrica. Se observa una disminución difusa en la contractilidad. Se detecta la presencia de ecocontraste espontáneo (efecto "smoke"). La función diastólica no puede ser evaluada. Volumen diastólico - 148 ml/m² Volumen sistólico - 109 ml/m² Fracción de eyección - 26 % Masa - 103,8 g/m². VENTRÍCULO DERECHO: No muestra dilatación. La función de bombeo está en el límite inferior.TAPSE (Excursión Sistólica Tricuspídea) - 2,89 cm Fracción de acortamiento auricular (FA) - 36 % Presión arterial pulmonar sistólica (PAPS) - 35 mmHg.

CMV en el BAL, por lo que se inició tratamiento con ganciclovir. En el análisis citoinmunológico se observó una alveolitis linfocítica y neutrofílica discreta. En el examen histológico de la biopsia bronquial se encontró erosión focal e hiperplasia reactiva del epitelio de revestimiento con angiectasias difusas y una ligera inflamación submucosa linfocítica. Durante el ingreso, se realiza ecocardiograma donde no se objetivan alteraciones.

— Tras 17 meses de la introducción del etanercept, a los 13 años recién cumplidos, la paciente reingresa por disnea y tos por reinfección/reactivación del CMV. Analíticamente presenta PCR 4,09 y FR 3900. En espirometría aparece patrón mixto con marcada restricción y obstrucción antes no descrita; se decide nuevo ciclo con terapia corticoesteroidea y ciclofosfamida a dosis de 500 mg/ durante cuatro meses, manteniendo el etanercept a 15 mg, dos veces a la semana.

— Tras 3 años y 5 meses del tratamiento con etanercept, el resultado de la evaluación de control, es de empeoramiento de las artralgias y episodios de disnea con tos seca persistente. Aunque el TAC permanece estable, la espirometría empeora con aumento de la relación de RV/TCL siendo esta de 141 %, Además se aprecia aumento progresivo de la PCR en los controles llegando hasta 9,8 mg/dL, sin sintomatología infecciosa por sistemas ni aislamientos microbiológicos, por lo que se decide aumento de dosis de etanercept a 25 mg x 2 veces a la semana.

— Tras 2 meses del cambio, a los 15 años de la paciente, estando en tratamiento con etanercept, la paciente es ingresada por la persistencia de grandes úlceras en los talones que no cicatrizan de dos meses de evolución, analíticamente destaca PCR de 35,3 y FR de 37000, clínicamente describe persistencia de síntomas articulares.

— En espirometrías posteriores al cuadro agudo, durante los próximos seis meses, se aprecia un empeoramiento de las espirometrías de control con caída persistente de la capacidad pulmonar total (VC 50 % TLC 69 %, RV/TLC 197 %) y la paciente describe empeoramiento de los síntomas pulmonares con tos seca y disnea constante, con patrones analíticos de PCR 34 mg/dL y FR 24300.

— Debido a todo lo descrito, se etiqueta como fracaso terapéutico del etanercept a los 15 años de edad, y 6 años del debut. Se decide inicio de nueva línea de tratamiento con Rituximab 1gr iv (realizando cuatro infusiones en total) con recuento de CD19 1 % y CD3 86 % tras el cuarto ciclo, acompañado de metrotexato 10 mg.

Con este tratamiento, la paciente refiere mejoría de la tos pero persistencias de las artralgias por lo que se aumentó el metrotrexato (MTX)a 15 mg para iniciar el quinto ciclo de rituximab, tras el cual presentaba CD 19 0 % y CD 3 93 % con espirometría con empeoramiento de los parámetros de obstrucción con atrapamiento áereo (VC 48 %, TLC 81 % y RV/TLC 252 %).

— A los 17 años de edad, tras 8 años del debut, tras sexto ciclo de rituximab y combinado con MTX 15 mg mejora la rigidez, la tos y la disnea, con leve mejoría de las la espirometrías de control (VC 53 %, TLC 61 %, RV/TLC 61 %) y se consigue cicatrización de las úlceras crónicas bilaterales de los talones, con cifras de CD 19,5 % y CD3 del 82 %, aunque se aprecia un aumento progresivo de los reactantes de fase aguda (PCR 25 y FR 8730) con aparición de alteraciones de la difusión pulmonar con descenso del DLCO al 39 %, previamente no descrito. ¡Pese a ello, la paciente presenta su segunda mejoría clínica desde el debut, con una duración de seis meses!

— A los nueve años del debut, con la mayoría de edad, presenta contractura del quinto dedo, nueva aparición de úlceras en los talones y pápulas en las manos, por lo que se interpreta como fracaso del rituximab, y se inicia un nuevo tratamiento con Tocilizumab 330mg/mensual manteniendo el metrotrexato a 15mg.

— A los cinco meses del cambio, es ingresada en varias ocasiones por reagudizaciones articulares y neumonías basales derechas de repetición. Se evidencia un empeoramiento de la función respiratoria con descenso de la DLCO, aumento de parámetros de obstrucción y un empeoramiento del test de la marcha (VC 53 %, TLC 76 %, RV/TLC 209 % y DLCO 30 %).

— A los diez años del debut, a los 19 años (tras nueve meses de tratamiento con tocilizumab), la paciente experimenta episodios esporádicos de taquicardia con empeoramiento de la disnea y accesos de tos, por lo que se realiza un ecocardiograma que reveló una disminución de la FEVI 43 %, con disfunción leve-moderada de reciente aparición y un patrón de relajación ventricular derecha alterado, por lo que se introdujo enalapril.

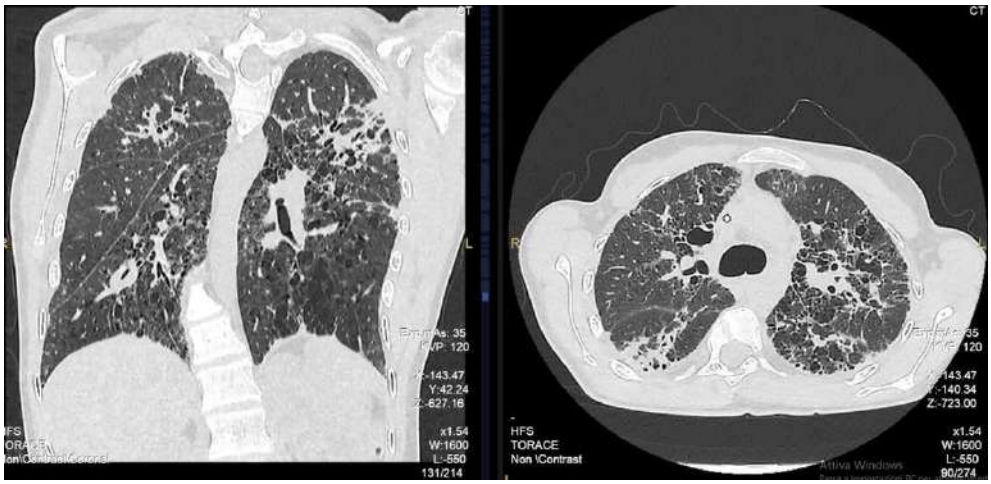

Figura 3. Último tac de alta resolución a los 14 años del debut. En comparación con el realizado dos años antes, se observa un ligero aumento en el tamaño de las áreas de consolidación del parénquima, especialmente en los lóbulos superiores y los segmentos apicales de los inferiores. Se nota un ahorro relativo del parénquima en el lóbulo medio y lingular.

En este momento se plantea a la paciente como candidata para trasplante pulmonar y se califica como fracaso terapéutico del tocilizumab. Se comienza nueva línea de tratamiento con micofenato mofetilo (MMF) 500mg x 2 veces al día y ciclosporina 80 mg x 2 veces al día se añade azitromicina 500 mg x 2 semanas.

— Pese a ello la paciente continúa en controles posteriores refiriendo taquicadia en reposo y disnea a esfuerzos leves. Con visualización en ECG de taquicardia sinusal y alteraciones inespecíficas de la cara anterolateral, con ecocardiografías estables y con espirometrías sin grandes cambios (VC 45 %, TLC 61 %, VR/TLC 163 %, DLCO 38 %).

— En los siguientes diecinueve meses, la paciente fue hospitalizada dos veces para la realización de pruebas de estadificación previas a un posible trasplante de pulmón se realiza coronografía en donde se describen hipocinesia difusa, ventrículo izquierdo de dimensiones normales y FEVI 43 %. Aunque en un segundo control por ecografía describen dilatación severa del ventrículo izquierdo con FEVI mantenida del 46 %, realizándose una RMN donde se refiere miocarditis linfocitaria septal con hipocinesia anterobasal y lateral con fibrosis no isquémica. En las serologías encuentran IgM positivas para CMV, ParvovirusB19, Coxackie, Echovirus y VEB. Se realiza una biopsia endomiocárdica en la que confirman miocarditis linfocítica y negatividad para virus, a los 21 años de edad. A nivel respiratorio, empeoramiento en el test de la marcha con limitación a los 410 m por desaturación al 78 %. En la gammagrafía pulmonar se aprecia una alteración de la ventilación y de la perdusión en lóbulos superiores e

inferiores. Clínicamente la paciente presente pérdida involuntaria de 4 kilos de peso, entra en amenorrea secundaria y tiene criterios de artritis reactiva.

Tras estos resultados, la paciente entra en lista de espera para trasplante pulmonar.

— Tras 24 meses de tratamiento, dado el empeoramiento de la clínica de artralgias en muñecas y manos con impotencia funcional bilateral y de los parámetros analíticos con PCR 20mg/dL y FR 16200, se decide nuevo cambio de tratamiento cambiándose la ciclosporina por abatacept 125 mg/semanales manteniéndose el MMF a 500 mgx2/24h, presentando un beneficio inicial con estabilidad del cuadro pulmonar y con RMN cardíacas de control con un resultado estacionario.

— A los 5 meses del inicio del abatacept, presenta brote poliarticular : del tobillo derecho, el codo izquierdo y artralgia en hombros y rodillas, con datos analíticos de PCR 20, FR 16200 y antiCPP 1630, por lo que se aumentó temporalmente la dosis de prednisona(hasta 15 mg/día). Se ingresa para la realización de numerosos exámenes, incluyendo una resonancia magnética cardíaca (miocarditis linfocítica previa del septo, FE 44 %, estable), TAC cervical: con diagnóstico de erosión del diente del axis y diástasis atlantoaxoidea; TAC pulmonar donde se describe síndrome de distrés respiratorio intersticial bilateral difuso con imágenes en panal de abeja y bronquiectasias. Y una densitometría ósea que mostró osteoporosis con un t-score de -3,5. En la analítica, destacan ANA positivos sin especificidad y anti-CCP a un alto título (751 U/mL) con FR de 17000. ¡Nuestra paciente tiene tan sólo 22 años y ya presenta osteoporosis!

Debido a la aparición de parestesias y alodinia en la superficie lateral del muslo derecho, se realizó una EMG que mostró un cuadro compatible con una alteración del nervio cutáneo femoral lateral derecho con diagnóstico de meralgia parestésica.

— A los 22 años, se realiza cirugía de colocación de placas en la mandíbula y se evidencia en visita neumológica que las pruebas espirométricas destacan leve hipoxemia (pO2 68,5 mmHg) con reducción de la difusión de CO_2 de alto grado.

Es entonces, cuando se plantea el estudio genético para la mutación COPA, ¡tras 13 años del debut de la sintomatología!, siendo positiva, con una mutación descrita previamente en la literatura, la p.Arg281Trp (5).

Tras este hallazgo, se añade hidroxicloroquina(HCQ) de 200 mg/día v.o.

— Tras 18 meses de la introducción en el tratamiento del abatacept 125 mg/semanales sc., la paciente persiste con artritis en manos y muñecas, rigidez generalizada, diarrea persistente sin productos patológicos y se produce una nueva pérdida de peso de 2-3 kg. Analíticamente destaca un FR 14400 y anti-CCP 1089, PCR 43, VSG de 120 mm/h y proBNP de 443 pg/ml. En las pruebas complementarias, se aprecia en el Holter taquicardia ventricular no sostenida, con espirometría con leve empeoramiento del patrón mixto. Por lo que se decide fracaso terapeútico del abatacept y se

Figura 4. Deformidades articulares tras 14 años del debut.

cambia por nuevos pulsos de rituximab, manteniéndose MMF a dosis de 1 g/día v.o. y la HCQ 200 mg/día.

— Tras 2 meses del inicio del rituximab, 1000 mg iv cada 2 semanas, (CD 19 % CD3 %), es decir a los 23 años de edad, en el momento actual reingresa por infección de las úlceras necróticas de los miembros inferiores, con TAC pulmonar con empeoramiento de las lesiones fibroquísticas en LLSS y segmentos apicales de LLII. Y por último, un ecocardio con un ventrículo izquierdo severamente dilatado, FEVI del 26 % y PAPS 35 mmHg. Por lo que se propone para trasplante cardiopulmonar a Hospital de referencia.

REFLEXIÓN

No existe un tratamiento específico y es una enfermedad crónica incurable en este momento. Al ser un síndrome tan poco frecuente y de reciente descubrimiento, existe muy poca evidencia médica a la hora de establecer o mantener un tratamiento u otro. Con ello, la complejidad del diagnóstico, al no existir una conocimiento de esta enfermedad por la comunidad médica. Al realizar una revisión de la literatura médica, se encuentran tan sólo 8 familias reportadas a nivel mundial con esta mutación, el artículo señala que, hasta la fecha del éste (5) solo se habían reportado estas familias

con esta mutación, detallando las siguientes con todos ellos un patrón de transmisión mendeliano:

- Estudio de Watkin et al. (2015):
  - Familia A (EE. UU.): p.Arg233His
  - Familia B (EE. UU.): p.Asp243Gly
  - Familia C (Afroamericanos): p.Glu241Lys
  - Familia D (EE. UU.): p.Lys230Asn
  - Familia E (EE. UU.): p.Arg233His
- Estudio de Jensson et al. (2017):
  - Familia F (Islandia): p.Glu241Lys
  - Familia G (Afroamericanos): p.Lys230Asn
  - Familia H (Afroitalianos): p.Arg281Trp

Este desconocimiento lleva a lo largo de los años, a los pacientes ha ser tratados sin tener un diagnóstico de certeza con múltiples tratamientos inmunosupresores y sin un criterio uniforme para la discontinuación de los tratamientos, éstos han sido variados con las múltiples iatrogenias que hayan podido acontecer al ser tratamientos que suponen riesgos y efectos a largo plazo.

Además de comentar que se trata de pacientes pediátricos, adolescentes o jóvenes con una enfermedad que merma su capacidad vital y su calidad de vida cursando con exacerbaciones que dejan secuelas de por vida en estos pacientes.

El resumen de este desconocimiento ha llevado a nuestra paciente a lo largo de catorce años por orden cronológico a los siguientes fármacos: metotrexato, corticoides, etanercept, ciclofosfamida, rituximab, tocilizumab, micomofetilfenolato, ciclosporina, abatacept e hidroxicloroquina; sin una mejoría clínica mantenida y con un fracaso de todos ellos, llevando a la paciente a trasplante cardiopulmonar.

BIBLIOGRAFÍA

1. Ayyar A, Seaman RD, Guntupalli K, Tolcher MC. Management of a novel autoimmune disease, COPA syndrome, in pregnancy. *Case Rep Obstet Gynecol.* 2022;2022:2769248. **doi:10.1155/2022/2769248**. PMID: 35281564; PMCID: PMC8906991.
2. Frémond ML, Nathan N. COPA syndrome, 5 years after: Where are we? Joint Bone Spine. 2021 Mar;88(2):105070. **doi:10.1016/j.jbspin.2020.09.002"** .
3. Watkin LB, Jessen B, Wiszniewski W, Vece TJ, Jan M, Sha Y, et al. *COPA syndrome: a novel autosomal dominant immune dysregulatory disease*. J Clin Immunol. 2016 May;36(4):377–87. **doi:10.1007/s10875-016-0274-0**. "Analysis of pulmonary features and treatment approaches in the COPA.

4. Vece TJ, Watkin LB, Nicholas S, Canter D, Braun MC, Guillerman RP, et al. COPA syndrome: a novel autosomal dominant immune dysregulatory disease. J Clin Immunol. 2016 May;36(4):377–87. **doi:10.1007/s10875-016-0271-8**.
5. Jensson BO, Hansdottir S, Arnadottir GA, Sulem G, Kristjansson RP, Oddsson A, Benonisdottir S, Jonsson H, Helgason A, Saemundsdottir J, Magnusson OT, Masson G, Thorisson GA, Jonasdottir A, Jonasdottir A, Sigurdsson A, Jonsdottir I, Petursdottir V, Kristinsson JR, Gudbjartsson DF, Thorsteinsdottir U, Arngrimsson R, Sulem P, Gudmundsson G, Stefansson K. *COPA syndrome in an Icelandic family caused by a recurrent missense mutation in COPA*. BMC Med Genet. 2017 Nov 14;18(1):129. **doi: 10.1186/s12881-017-0490-8**.

21

Más que un simple hematoma, el diagnóstico que marcó un antes y un después

AUTORA:

Victoria Tudela de Lázaro
Residente de Hematología y Hemoterapia.
Hospital General Universitario José María Morales Meseguer

RESTO DE AUTORES:

María Pacheco Rodríguez - Marina Sánchez Jiménez - Irene Gutiérrez Muñoz, Paula Moreno Albaladejo - María Sánchez López

RESUMEN

La hemofilia es una enfermedad hereditaria hematológica en la que se produce un déficit cuantitativo del factor VIII (FVIII) en la hemofilia A y del factor IX (FIX) en la hemofilia B. Se trata de una enfermedad de herencia recesiva ligada al cromosoma X.

Presentamos el caso de un lactante de 6 meses, sin antecedentes personales ni familiares relevantes, que de forma repentina presenta disminución de la movilidad en el miembro inferior derecho y equimosis a nivel del tobillo, inicialmente atribuida a una picadura de mosquito. La ecografía revela hemartrosis sin fractura ósea y la analítica muestra un TTPa (tiempo de tromboplastina parcial activada) alargado con TP (tiempo de protrombina) y TT (tiempo de trombina) normales. La dosificación de factores confirma niveles de FVIII <1 UI/dl, estableciendo el diagnóstico de Hemofilia A Grave. Se administra FVIII intravenoso para prevenir daño articular y el estudio molecular confirma al paciente como caso índice en su familia.

Palabras clave: hemofilia A grave, hemartrosis, factor VIII, tiempo de tromboplastina parcial activada.

CASO CLÍNICO

Lactante de 6 meses de edad sin antecedentes médico-quirúrgicos de interés, ni antecedentes familiares relevantes, que acude a su pediatra del Centro de Salud por pérdida repentina de movilidad del miembro inferior derecho, acompañado de edema y eritema en el dorso-articulación externa del pie derecho, sin traumatismo directo de alto impacto, dado que el recién nacido todavía no gatea ni deambula. En la valoración inicial se sospecha de una picadura de mosquito por el leve eritema y movilidad conservada a la exploración, y se recomendó un tratamiento tópico con crema antihistamínica para el prurito. Sin embargo, en las horas posteriores el eritema se torna más equimótico por lo que los padres deciden acudir a urgencias de su hospital de referencia.

Figura 1. Hematoma a nivel articular de tobillo derecho externo. Imagen tomada en el centro sanitario.

A la exploración física en el hospital, destaca un aumento de tamaño del dorso y del tobillo del pie derecho, con hematoma, sin fluctuación ni crepitación, presentando una mueca de dolor a la palpación superficial (Figura 1). Movilidad conservada y no se observa fiebre ni sangrado a otros niveles. El resto de la exploración física es normal.

En este instante entre los diferentes diagnósticos posibles pensamos en una artritis inflamatoria, un proceso infeccioso o una alteración hematológica. Al tratarse de un lactante decidimos realizar primeramente una ecografía de partes blandas (Figura 2) para evitar pruebas más invasivas. La ecografía reveló una hemartrosis (hemorragia dentro de la cápsula articular) de 4.8mm, sin fractura ósea.

Llegados a este punto, dada la alta probabilidad de tratarse de una coagulopatía hemorrágica grave, se decide ingresar al paciente para completar estudio. Se realiza nuevamente un análisis básico de la coagulación que confirma lo observado en urgencias, un TTPa alargado de 59 seg (valor normal 23,4”-35”), un tiempo de protrombina (TP) y un tiempo de trombina (TT) normales. El hemograma y la bioquímica también normales sin hallazgos de interés. El siguiente paso fue realizar un test de mezclas donde se combinó plasma del paciente con plasma normal, corrigiendo el

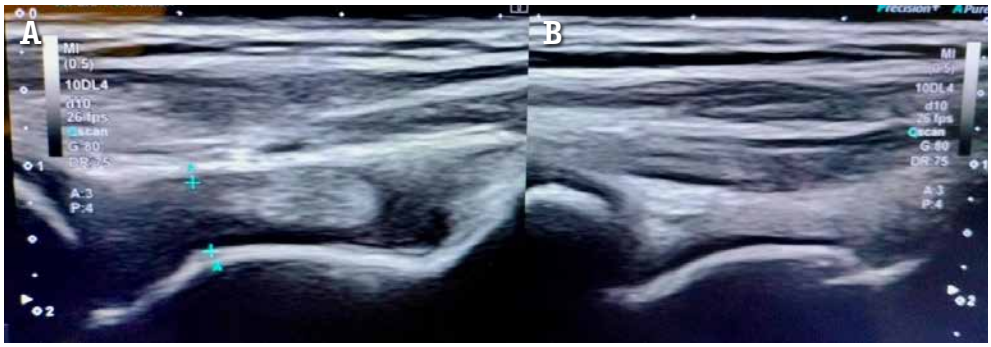

Figura 2. Ecografía articular de tobillo. A) Hemartrosis de 4.8 mm de ancho. B) Articulación contralateral sin alteraciones. Imagen propia realiza a pie de cama.

TTPa, lo que sugiere un déficit de un factor de la vía intrínseca de la coagulación (XII, XI, IX, VIII y X). Al dosificar los factores de la coagulación se reveló unos niveles de FVIII <1 UI/dl, confirmando el diagnóstico de Hemofilia A Grave. El resto de los factores de la coagulación se encontraban dentro de los rangos de normalidad. Además, paralelamente se realizó un estudio del factor von Willebrand, ya que su déficit también puede asociarse con hemorragias y con déficit de FVIII, pero los resultados fueron normales, lo que descartó la Enfermedad de von Willebrand.

En el momento en que confirmamos la hemofilia, indicamos la administración de FVIII intravenoso para prevenir el daño articular y facilitar la reabsorción del hemartros. Se solicitó un estudio molecular para confirmar el diagnóstico, que resultó positivo para hemofilia A grave con inversión del intrón 22 (resultado obtenido meses después). Realizamos el estudio genético de los padres descartando que fueran portadores no conocidos de la enfermedad, y confirmando que este lactante se trata del caso índice de esta familia.

DISCUSIÓN

La hemofilia A, caracterizada por la deficiencia de factor VIII, representa el 80-85 % de los casos, mientras que la hemofilia B, por la deficiencia de factor IX, comprende el 15-20 %. Ambas son enfermedades hereditarias recesivas ligadas al cromosoma X, originadas por mutaciones, delecciones o inversiones, siendo la inversión del intrón 22 la alteración más frecuente, presente en aproximadamente el 45 % de los casos. Dado que los genes implicados se hallan en el cromosoma X, la enfermedad afecta casi exclusivamente a varones, mientras que las mujeres generalmente son portadoras, a menos que herede dos copias defectuosas del cromosoma X, o por proceso de regulación genética se inactive el cromosoma X sano

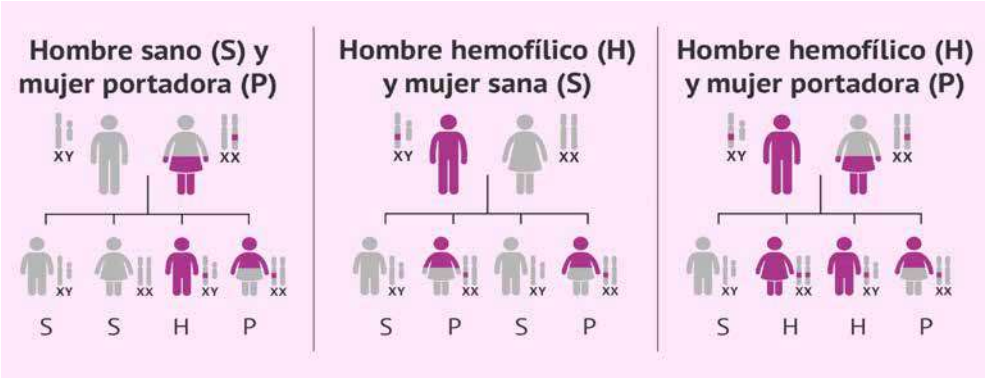

Figura 3. Patrón de herencia ligada al X en la hemofilia. Imagen extraída de internet.

(proceso de lyonización. En la Figura 3, podemos observar las diferentes formas de transmisión de la hemofilia (1).

Clínicamente, la hemofilia se manifiesta con episodios de sangrado prolongado e incesante, que pueden ocurrir de manera espontánea o tras traumatismos. La severidad se clasifica en función de los niveles plasmáticos de factor (Tabla 1): en los casos graves (niveles <1 UI/dL) se observan hemorragias espontáneas, hemartrosis y hematomas con impotencia funcional, generalmente antes de los 6 meses de edad (como nuestro caso) o incluso hemorragias intracraneales al nacer. Es importante que cuando si es conocido el antecedente familiar de hemofilia se realice un estudio prenatal de cara a preparar el parto. Las formas moderadas suelen aparecer antes de los dos años, y las leves suelen aparecer en la adolescencia o edad adulta tras traumatismos mínimos o procedimientos invasivos, siendo menos frecuentes (1).

El diagnóstico se basa en la historia clínica, la evaluación de diátesis hemorrágica y los antecedentes familiares de hemofilia, complementado con pruebas de laboratorio que evidencian un tiempo de tromboplastina parcial activado (TTPa) prolongado, con un tiempo de protrombina (TP) y tiempo de trombina (TT) dentro de la normalidad. Posteriormente dosificaremos los factores de la coagulación de la vía intrínseca que confirmen los niveles bajos de FVIII (hemofilia A) o de FIX (hemofilia B) no asociados a otros déficits factoriales. La confirmación diagnóstica vendrá determinada por el estudio molecular, lo que nos permitirá correlacionar el genotipo con el fenotipo del paciente, lo cual es esencial para el consejo genético. Idealmente, los pacientes conocedores de la enfermedad deben recibir consejo genético, este asesoramiento adquiere especial importancia en parejas de riesgo, ya que posibilita la realización de estudios prenatales y la preparación adecuada del parto, así como la toma de decisiones informadas respecto a futuros embarazos (1, 2).

Tabla 1

Clasificación de la gravedad de la hemofilia y sintomatología. Extraída de la guía de *Hemostasia y trombosis en la práctica clínica* (2024) (1).

Gravedad	Concentración de factor de coagulación	Episodios hemorrágicos
Leve	5 - 40 UI/dL (5-40 %)	No hemorragias espontáneas. Hemorragias graves ante traumatismos o cirugías importantes
Moderada	1 - 5 UI/dL (1 a 5 %)	Hemorragias espontáneas ocasionales; hemorragias prolongadas ante traumatismos o cirugías menores
Grave	< 1 UI/dL (< 1 %)	Hemorragias espontáneas en las articulaciones o músculos

En nuestro caso, el lactante no presentaba antecedentes familiares de hemofilia, lo que condujo a un error inicial en la sospecha diagnóstica (lesión cutánea atribuida a una picadura de insecto) ya que es muy infrecuente ser el caso índice de una enfermedad hereditaria. Gracias a la persistencia clínica de ausencia de movilidad del miembro afecto y evolución de la lesión cutánea a un hematoma extenso, los padres decidieron volver a consultar. Esta presentación atípica en un recién nacido subraya la complejidad diagnóstica de las coagulopatías congénitas en ausencia de antecedentes familiares claros, así como la necesidad de considerar un amplio diagnóstico diferencial, incluyendo procesos inflamatorios, infecciosos o hematológicos. La confirmación del diagnóstico se logró mediante pruebas de coagulación específicas que evidenciaron tiempos de coagulación prolongados (TTPA) y una actividad muy reducida del factor VIII (<1 %). Este tipo de enfermedades crónicas tiene un gran impacto psicosocial, ya que la detección de hemofilia en un hijo representa un cambio drástico en la dinámica familiar, especialmente en padres sin antecedentes de la enfermedad. La transición de percibir a su hijo como sano a enfrentar una condición crónica con implicaciones a largo plazo puede generar una variedad de respuestas emocionales, incluyendo shock, negación, culpa, ansiedad, entre otras. Es fundamental que proporcionemos a los padres información detallada y comprensible sobre la enfermedad, sus implicaciones y las opciones de tratamiento disponibles. El acceso a recursos educativos y el contacto con asociaciones de pacientes pueden ofrecer un sentido de comunidad y apoyo, facilitando el proceso de adaptación (1, 2).

El manejo terapéutico de la hemofilia A grave se centra en la administración de concentrados de factor VIII intravenoso, ya sean plasmáticos o recombinantes. En el tratamiento agudo autolimitado, se elevan rápidamente los niveles del factor a >80UI/dL para controlar las hemorragias, que una vez resueltas se suspende; mientras que la terapia profiláctica regular está destinada a mantener niveles de factor >5 UI/

dL de forma continua para reducir la frecuencia de episodios hemorrágicos y prevenir la artropatía hemofílica. En nuestro paciente en cuestión, la administración temprana de factor VIII facilitó la resolución de la hemartrosis y previno complicaciones ortopédicas adicionales (3).

No obstante, el tratamiento ha estado históricamente acompañado de complicaciones; en la década de 1980, la infección por VHC y VIH a partir de productos plasmáticos redujo significativamente la supervivencia de estos pacientes. Gracias a los estrictos controles actuales en los centros de hemoderivados, esta complicación se ha vuelto prácticamente obsoleta, con un incremento de la supervivencia, pero también un aumento en comorbilidades asociadas, como enfermedades cardiovasculares y eventos trombóticos, similar a la población general. Este cambio supone un nuevo paradigma en el manejo de la hemofilia (1, 3, 4).

Otra complicación relevante que persiste actualmente, es el desarrollo de inhibidores contra el factor VIII asociado al tratamiento sustitutivo, presente en aproximadamente el 30 % de los casos de hemofilia A grave, lo que dificulta el manejo por falta de eficacia y requiere estrategias alternativas, como el uso de agentes de derivación (factor siete activado - FVIIa recombinante) o protocolos de inducción de tolerancia inmunológica. Respecto a esto, en los últimos años se han desarrollado terapias innovadoras que han transformado el manejo de la hemofilia A (1, 3, 4).

Entre las terapias innovadoras, el Emicizumab (Figura 4) ha emergido como un avance revolucionario. Este anticuerpo monoclonal biespecífico actúa mimetizando la función del factor VIII activado (FVIIIa), facilitando la convergencia de los factores IX y X, lo que permite la activación de la cascada de coagulación. Su administración subcutánea, su dosificación menos frecuente y su perfil de seguridad favorable ha mejorado la adherencia al tratamiento y la calidad de vida de los pacientes, convirtiéndola en una opción terapéutica tanto para pacientes con inhibidores como para aquellos que no los desarrollan, mejorando la adherencia al tratamiento y la calidad de vida a largo plazo (1, 4-6). Paralelamente, la terapia génica se perfila como una alternativa prometedora, especialmente en la hemofilia B, ya que el FIX es una molécula menos compleja e inmunógena, lo que reduce el riesgo de reacciones adversas. Los ensayos clínicos han demostrado una expresión sostenida del factor tras una única administración, ofreciendo el potencial de modificar el curso natural de la enfermedad y de reducir o eliminar la necesidad de tratamientos regulares (1, 5-7).

Por último, resulta imprescindible adoptar un enfoque multidisciplinario que incluya hematólogos, ortopedistas, fisioterapeutas y especialistas en rehabilitación para el manejo óptimo de la hemofilia grave. Este enfoque integral permite abordar las diversas complicaciones asociadas con la enfermedad, desde el manejo de episodios hemorrágicos agudos hasta la prevención y tratamiento de la artropatía hemofílica.

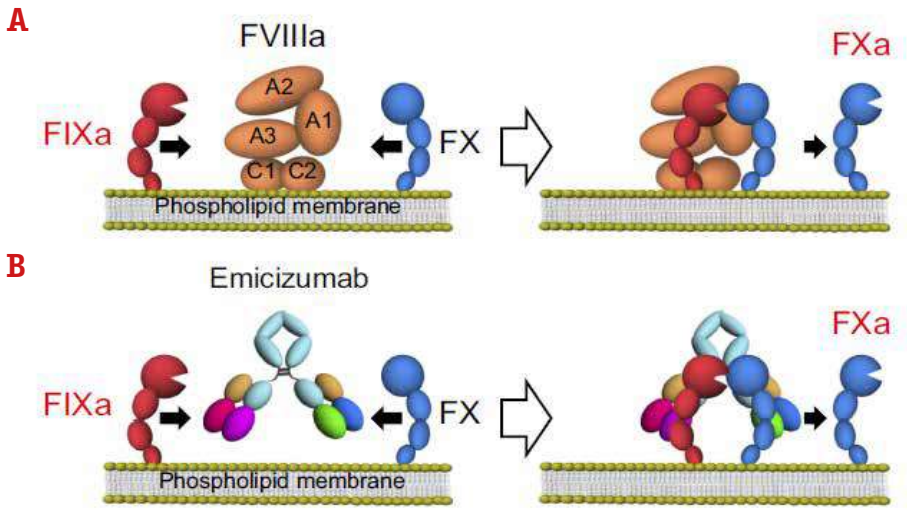

Figura 4. A) En la línea superior se observa la función normal del FVIIIa para activar el FX. B) En la línea inferior se muestra como Emicizumab (Ac. Biespecífico) se une a los factores IXa y X, facilitando su interacción como haría el FVIIIa. Extraída de *Kitazawa T et al* (2017) (7).

Además, la educación continua del paciente y su familia, junto con la capacitación en la administración de tratamientos en el hogar y el reconocimiento temprano de signos de hemorragia, empodera a las familias y contribuye a mejorar significativamente los resultados clínicos (1-7).

CONCLUSIÓN

Este caso destaca la complejidad en el diagnóstico y manejo de las coagulopatías congénitas (concretamente de la hemofilia A grave) con presentaciones atípicas y en ausencia de antecedentes familiares. Subraya la importancia de un enfoque diagnóstico meticuloso, la implementación temprana de terapias efectivas y el reconocimiento del impacto psicosocial en la familia. Los avances recientes en terapias innovadoras ofrecen nuevas esperanzas para mejorar la calidad de vida de los pacientes, enfatizando la necesidad de una atención médica integral y centrada en el paciente.

BIBLIOGRAFÍA

1. Soto Ortega I, Álvarez Román MT. Hemostasia y trombosis en la práctica clínica. 2ª ed. Madrid: Ediciones Ergon; 2024.

2. Salen P, Babiker HM. Hemophilia A. 2023 Jul 17. In: StatPearls [Internet]. Treasure Island (FL): StatPearls Publishing; 2025 Jan–. PMID: 29261993.
3. Srivastava A, Santagostino E, Dougall A, Kitchen S, Sutherland M, Pipe SW, et al. WFH Guidelines for the Management of Hemophilia, 3rd ed. *Haemophilia*. 2020;26(Suppl 6):1-158.
4. Schutgens, Roger E G et al. "Antithrombotic Treatment in Patients With Hemophilia: an EHA-ISTH-EAHAD-ESO Clinical Practice Guidance." *HemaSphere* vol. 7,6 e900. 5 Jun. 2023, **doi:10.1097/HS9.0000000000000900**.
5. Alcedo Andrade PE, Mannucci PM, Kessler CM. Emicizumab: the hemophilia A game-changer. Haematologica. 2024 May 1;109(5):1334-1347. **doi: 10.3324/haematol.2022.282099**. PMID: 37916312; PMCID: PMC11063855.
6. Kitazawa, T., Esaki, K., Tachibana, T., Ishii, S., Soeda, T., Muto, A., ... & Kawanishi, T. (2017). Factor VIIIa-mimetic cofactor activity of a bispecific antibody to factors IX/IXa and X/Xa, emicizumab, depends on its ability to bridge the antigens. *Thrombosis and Haemostasis*, 117(7), 1348–1357, **doi:10.1160/TH17-01-0030**.
7. Malec L, Peyvandi F, Chan AKC, Königs C, Zulfikar B, Yuan H, Simpson M, Álvarez Román MT, Carcao M, Staber JM, Dunn AL, Chou SC, d'Oiron R, Albisetti M, Demissie M, Santagostino E, Yarramaneni A, Wong N, Abad-Franch L, Gunawardena S, Fijnvandraat K; XTEND-Kids Trial Group. Efanesoctocog Alfa Prophylaxis for Children with Severe Hemophilia A. N Engl J Med. 2024 Jul 18;391(3):235-246. **doi: 10.1056/NEJMoa2312611**. PMID: 39018533.

22

Parche hemático epidural guiado por escopia: tratamiento seguro y eficaz en pacientes oncológicos con bomba de infusión intratecal

AUTOR:

José Valverde Fuentes
Residente de Anestesiología, Reanimación y Terapéutica del Dolor
Complejo Hospitalario Universitario de Cartagena

RESUMEN

Se presenta el caso de un paciente oncológico de 46 años con dolor lumbar y en el miembro inferior derecho asociado a un carcinoma nasofaríngeo metastásico. Tras tres meses de dolor persistente, se implementó un tratamiento conservador sin éxito. El 21 de agosto de 2023, se implantó una bomba de infusión intratecal de fármacos. Al día siguiente, el paciente desarrolló cefalea postpunción dural (CPPD), complicación común tras este procedimiento. Aunque se intentó tratamiento conservador, debido a la falta de colaboración del paciente, se decidió realizar un parche hemático epidural (PHE) el 24 de agosto, administrando 12 ml de sangre autóloga en el espacio L4-L5 bajo control escópico. El procedimiento fue exitoso, y el paciente experimentó alivio de la cefalea una hora después. Este caso resalta la efectividad del PHE en el manejo de CPPD refractarias, especialmente en pacientes oncológicos.

Palabras clave: cefalea postpunción dural, parche hemático epidural, fluoroscopia, terapia de infusión intratecal de fármacos.

INTRODUCCIÓN

Los sistemas de administración intratecal de fármacos implantados son una modalidad eficaz en el tratamiento de los síntomas de dolor crónico relacionados con la espasticidad y el cáncer terminal. Estos sistemas ayudan a reducir el consumo de opioides sistémicos para el tratamiento del dolor crónico (1).

La cefalea postpunción dural (CPPD) es una complicación conocida de la anestesia neuraxial y se atribuye clásicamente a la punción dural accidental durante la anestesia epidural (2). La incidencia de CPPD tras la colocación de una bomba intratecal es más difícil de estimar, pero puede llegar al 23 % (1).

El tratamiento conservador durante las primeras 24-48 h se considera el manejo inicial de esta patología, ya que más del 85 % se autolimitan con el mismo (3).

El parche hemático epidural (PHE) es la inyección de sangre autóloga en el espacio epidural con la intención de sellar un desgarro dural y detener la fuga de LCR. Se considera una técnica eficaz en el tratamiento de las CPPD de grado moderado-severo refractarias a tratamiento conservador (2).

El PHE es generalmente seguro, aunque en raras ocasiones puede tener complicaciones graves. Se debe realizar con cuidado bajo guía escópica, inyectando la sangre epiduralmente por debajo del nivel original de la punción espinal. La dirección de la aguja se ajusta con fluoroscopia para evitar el contacto con el hueso, y la confirmación de la propagación se realiza mediante la inyección controlada de medio de contraste (2).

MOTIVO DE CONSULTA

Dolor crónico asociado a proceso oncológico.

ANTECEDENTES PERSONALES

Médicos: sin alergias conocidas. Fumador 12 cigarrillos día y consumo habitual cannabis. Carcinoma de tipo indiferenciado de nasofaringe con metástasis hepáticas y óseas en tratamiento con quimio-radioterapia.

Quirúrgicos: no refiere.

Situación basal: deterioro del estado de ánimo, vive con su mujer e hijos. Independiente para las ABVD.

CUADRO CLÍNICO DE DOLOR

Varón de 46 años, remitido por Oncología, que refiere dolor lumbar y en MID desde hace aproximadamente 3 meses. El dolor es constante descrito como un puñal. Como factores agravantes del dolor encontramos la sedestación prolongada y al agacharse; y como atenuantes, el deambular. Presenta insomnio de mantenimiento y tendencia a la depresión.

Se ajusta tratamiento conservador y se propone el implante de bomba de infusión intratecal de fármacos, que acepta.

El día 21/08/2023 se realiza implante de BOMBA DE INFUSIÓN INTRATECAL DE FÁRMACOS. El procedimiento transcurre sin incidencias.

El 22/08/2023 el paciente refiere cefalea concordante con CPPD. Se pauta tratamiento conservador, pero por falta de colaboración del paciente se decide realizar PHE antes de la fecha acordada, asumiendo paciente y familiares los riesgos.

El 24/08/2023, bajo control escópico se realiza PHE (Anexo I) instilando, 12 ml de sangre autóloga en espacio L4-L5. Sin incidencias. Transcurrida una hora, el paciente refiere ausencia de cefalea.

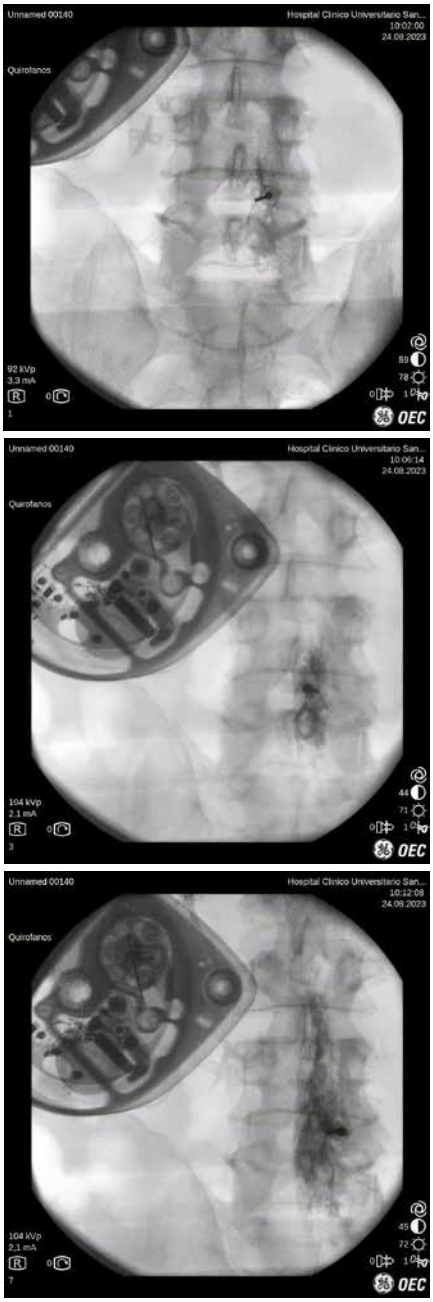

En la imagen 1 se aprecia la aguja 18G Tuohy avanzando hacia L4-5, en las sucesivas imágenes (2, 3) se aprecia la distribución de contraste en espacio epidural.

CONCLUSIONES

- Cada vez más pacientes con dolor crónico se benefician de la terapia de infusión intratecal de fármacos.
- Una de las principales complicaciones tras su implante es la CPPD, y el trata-

miento intervencionista clásico en caso de fallo terapéutico conservador es el PHE.

- Si bien es cierto que se debe agotar la vía del tratamiento conservador primero, en el paciente oncológico con estado avanzado de enfermedad, puede ser razonable asumir el riesgo-beneficio del PHE temprano (incluso profiláctico) tras el implante del dispositivo.

Este caso nos ayuda a vislumbrar el dilema ético entre respetar un tratamiento conservador que un paciente, debido a sus características específicas como paciente oncológico y su falta de colaboración, no tolera adecuadamente. En este contexto, se plantea la necesidad de considerar la opción de un parche hemático, a pesar de los riesgos asociados, especialmente cuando se ha implantado recientemente el dispositivo intratecal. La toma de decisiones éticas en estos casos implica sopesar los beneficios y riesgos, así como respetar la autonomía del paciente, planteando un desafío delicado en la atención médica.

BIBLIOGRAFÍA

1. Neuman SA, Eldrige JS, Qu W, Freeman ED, Hoelzer BC. Post dural puncture headache following intrathecal drug delivery system placement. Pain Physician. 2013 Mar-Apr;16(2):101-7. PMID: 23511676.
2. Shin HY. Recent update on epidural blood patch. Anesth Pain Med (Seoul). 2022 Jan;17(1):12-23. **doi: 10.17085/apm.21113**. Epub 2022 Jan 18. PMID: 35038855; PMCID: PMC8841262.
3. Kwak KH. Postdural puncture headache. Korean J Anesthesiol 2017; 70: 136-43.

AGRADECIMIENTOS

Me gustaría expresar mi agradecimiento a la Unidad de Dolor del Complejo Hospitalario Universitario de Cartagena por su colaboración y su dedicación a la formación de residentes, así como el gran valor científico y humano que se realiza cada día, dándole forma e identidad a la especialidad.

23

Nuevos escenarios en coloproctología: colovaginoplastia con colgajo sigmoideo tras fistula recto-neovaginal en paciente transgénero

AUTORA:

Carmen Mezquita Nortes
Residente de Cirugía General y del Aparato Digestivo.
Hospital Clínico Universitario Virgen de la Arrixaca

RESUMEN

La colovaginoplastia se presenta como una alternativa a la vaginoplastia de inversión peneana, actual gold standard, en la cirugía de reafirmación de sexo. Esta técnica se ha consolidado como una de las principales alternativas para el manejo quirúrgico de las complicaciones tras la inversión peneana clásica.

Presentamos el caso de una paciente de 23 años con incongruencia de género, que se sometió a una vaginoplastia de inversión peneana en septiembre de 2024, detectándose al sexto día postoperatorio una fístula rectovaginal por lo que se realizó cirugía urgente con cierre primario de la perforación rectal y se creó una ileostomía de protección. Posteriormente, presentó una dehiscencia y necrosis del tejido neovaginal, lo que requirió una nueva intervención para reparar la fístula y crear una nueva neovagina mediante una colovaginoplastia usando un colgajo sigmoideo. La paciente evolucinó de forma favorable y en marzo de 2025 se pudo realizar la reconstrucción del tránsito intestinal.

Palabras clave: reasignación de sexo, vaginoplastia, colovaginoplastia, colgajo sigmoideo, fístula rectovaginal.

INTRODUCCIÓN

La vaginoplastia de inversión peneana, una de las técnicas más empleadas en la cirugía de reafirmación de género para personas transgénero femeninas, ha mostrado resultados satisfactorios en términos de funcionalidad y estética genital. Este procedimiento utiliza los tejidos del pene y del escroto para crear un neovagina funcional y estéticamente satisfactoria. El abordaje consiste en la desepitelización del eje peneano, que se invierte para formar el canal vaginal, preservando estructuras clave como el glande, que se modifica para formar el neoclítoris con conservación de su inervación. Los colgajos escrotales se emplean en la creación de los labios mayores, mientras que los labios menores y el introito se esculpen a partir de tejidos peneanos. Durante la intervención se realiza una disección perineal cuidadosa hasta el espacio rectoprostático, donde se aloja el neocanal vaginal (1-2).

A pesar de ser la técnica de reasignación de sexo más empleada a día de hoy, como con cualquier intervención quirúrgica compleja, pueden surgir complicaciones postoperatorias como la estenosis posquirúrgica o las fístulas rectoneovaginales. Se trata de complicaciones muy limitantes en la calidad de vida de las pacientes y que pueden tener repercusión en la salud con cuadros de infección tanto a nivel local como sistémico. En este contexto, la colovaginoplastia se ha perfilado como una posible solución ante dichas complicaciones (1-2).

La colovaginoplastia implica el uso de un colgajo de colon sigmoide para la creación de una neovagina (Figura 1), lo que ha demostrado ser eficaz en la restauración de la funcionalidad y la estética vaginal en aquellos casos donde la vaginoplastia de inversión peneana ha fallado o ha provocado complicaciones irreparables. Diversos estudios han subrayado los beneficios de esta técnica en términos de durabilidad de los resultados, la capacidad de preservación de la sensibilidad y la facilidad en la creación de una cavidad vaginal que responde favorablemente al uso de dilatadores y a la función sexual. Si bien la colovaginoplastia ha demostrado ser una opción efectiva para corregir las complicaciones de la vaginoplastia de inversión peneana, el procedimiento no está exento de riesgos. Estos incluyen complicaciones gastrointestinales, problemas con la función de la neovagina, complicaciones sistémicas, y dificultades durante el seguimiento postoperatorio. Los pacientes que consideren esta intervención deben estar plenamente informados sobre los riesgos involucrados y recibir un seguimiento médico y psicológico exhaustivo a lo largo de todo el proceso. La selección adecuada de los pacientes y la planificación quirúrgica cuidadosa son fundamentales para minimizar los riesgos y maximizar los beneficios de la colovaginoplastia.

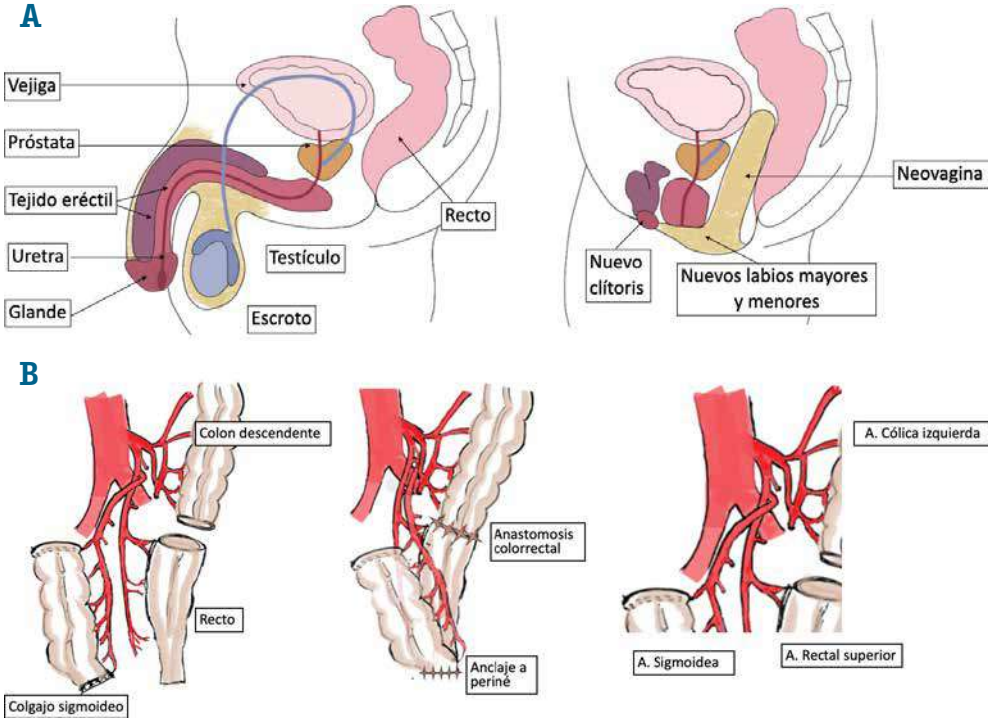

Figura 1. A) Correlación de estructuras en la vaginoplastia de inversión peneana. B) Esquema de estructuras en la colovaginoplastia.

CASO CLÍNICO

Presentamos el caso de una paciente de 23 años con incongruencia de género que precisa cirugía de confirmación de sexo. Inició la terapia hormonal en 2020 y como antecedentes quirúrgicos únicamente destaca la reconstrucción mamaria protésica bilateral en el año 2022.

La paciente es sometida de manera programada a cirugía de reasignación de sexo en nuestro centro en septiembre de 2024, realizándose una vaginoplastia de inversión peneana y orquiectomía bilateral sin incidencias durante la intervención. Presenta un postoperatorio favorable con seguimiento conjunto por parte de Cirugía Plástica hasta el sexto día cuando tras la retirada del tampón vaginal se observan restos fecales en la neovagina por lo que se consulta al equipo de Cirugía General de guardia. Al valorarla, la paciente presenta buen estado general sin parámetros analíticos indicadores de infección grave en ese momento. Para comprobar la existencia de una posible fístula rectovaginal se introduce azul de metileno vía rectal apreciándose sali-

da del mismo a nivel vaginal y se explora a la paciente realizandose un tacto rectal en el que se objetiva perforación en cara anterior rectal a unos 4-5cm de margen anal de 1cm aproximadamente de diámetro.

Ante la situación clínica, se decide intervención quirúrgica urgente para reparar la perforación con un abordaje rectal y vaginal en un primer tiempo hallando una comunicación de cara anterior de recto a fondo de neovagina que se cierra de forma primaria mediante sutura continua con V-loc, tras lo que comprueba estanqueidad del cierre instilando suero fisiológico y betadine. En un segundo tiempo, se accede a cavidad abdominal mediante abordaje laparoscópico y se extrae una ileostomía de protección.

Durante el postoperatorio de esta segunda intervención se produce una dehiscencia del cierre del defecto y la necrosis de los tejidos que conformaban las paredes de la neovagina, por lo que se decide realizar una nueva cirugía para reparar de manera definitiva la comunicación entre recto y vagina y generar una neocolovagina mediante el uso de un colgajo sigmoideo.

Para la creación de esta colovaginoplastia se accede en un primer tiempo vía abdominal mediante laparoscopia. Se realiza la liberación del colon descendente hasta el ángulo esplénico y de todo el bucle sigmoideo, acompañado de la disección y conservación de la vascularización rectosigmoidea. Se realiza la disección rectal hasta plano esfinteriano objetivando una zona cicatricial íntimamente adherida al plano prostático que coincide con la perforación suturada previamente de manera primaria. En ese momento se chequea la estanqueidad mediante suero y betadine a través de recto sin objetivar salida de líquido a cavidad abdominal pero sí a región de neovagina. Se realiza entonces la revisión endoscópica del recto mediante dispositivo Lumen-Eye hallando una perforación de 0,5 cm en cara anterior rectal que comunica con el túnel de la neovagina, por debajo de la sutura previa. Vía endoanal y mediante la colocación de Lone-Star se realiza el desbridamiento del área necrótica y la sutura primaria del defecto (Figura 2).

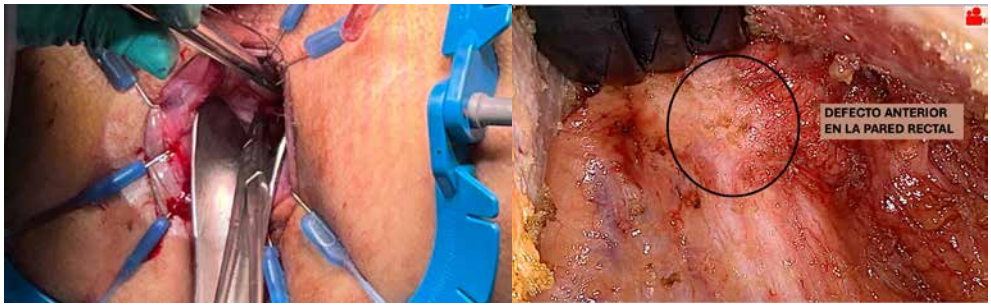

Figura 2. Reparación de fístula rectovaginal mediante abordaje endoanal con Lone-Star.

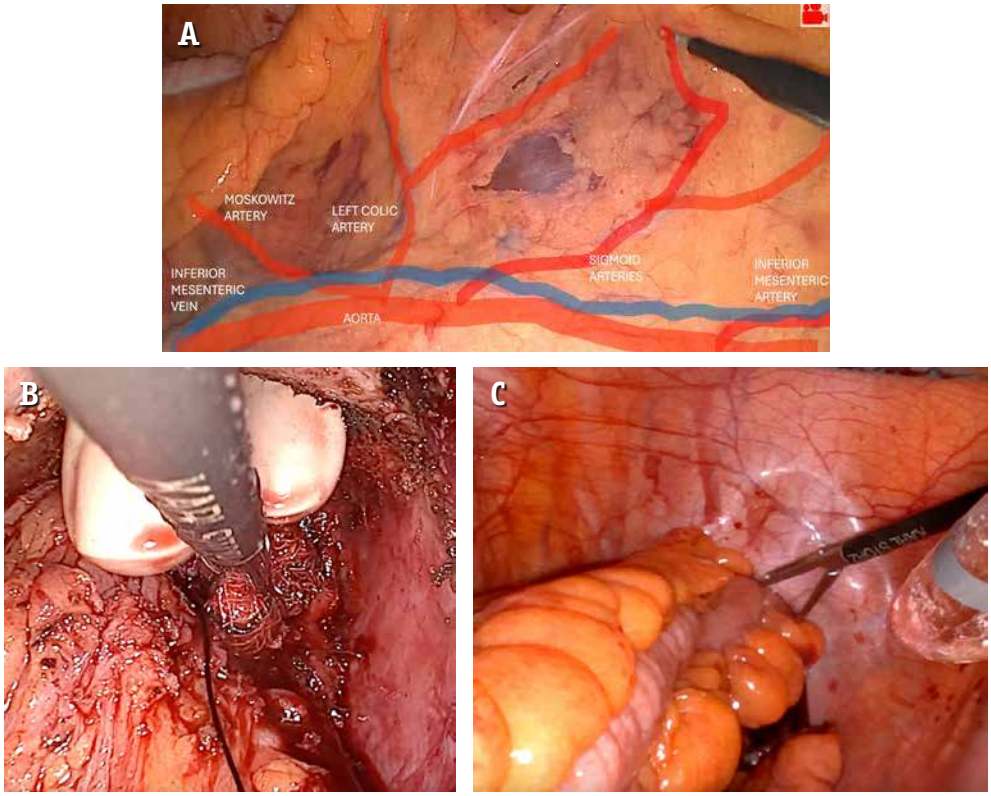

Figura 3. Técnica colovaginoplastia. A) Identificación de estructuras vasculares. B) Disección de cúpula vaginal. C) Anclaje de colgajo de sigma a periné para la creación de la neovagina.

Una vez reparado el recto, se realiza la apertura vía laparoscópica de la cúpula de la neovagina mediante tutorización perineal y la creación del túnel para la colocación de la plastia colónica. Se secciona parte del pedículo vascular, respetando la arteria sigmoidea y se procede a la sección proximal y distal del sigma con endoGIA carga azul de 60mm comprobando que el colgajo presenta una buena vascularización. Una vez liberado, se tuneliza y se ancla al sacro y periné (Figura 3) de manera conjunta con el equipo de Cirugía Plástica que simultáneamente realiza el desbridamiento del tejido necrótico y el remodelado de labios mayores (Figura 4).

Tras la creación y remodelación de la neocolovagina, se procede a la reconstrucción colónica. A través de incisión de Pfannestiel, se introduce el cabezal de la grapadora circular mecánica de 29 mm en el cabo colónico proximal y vía rectal se introduce dicha grapadora para realizar la anastomosis mecánica colo-rectal termino-terminal. Tras este último paso, se revisa hemostasia y se efectúa el cierre por planos.

Figura 4. A) Antes y B) después de la reparación de la neovagina. C) Revisión en consulta.

Nuestra paciente presenta un postoperatorio sin incidencias, con controles analíticos y curas diarias . Ante la buena situación clínica es dada de alta en el séptimo día tras la intervención.

Tras revisiones sucesivas en consultas externas tanto de Cirugía Plástica como de Cirugía General y tras asegurar el buen funcionamiento de la colovaginoplastia se decide realizar la reconstrucción del tránsito en marzo de 2025 tras la realización de un enema opaco que confirma la estanqueidad de la sutura rectal. Para ello, se realiza la desinserción de la ileostomía de protección en cañón de escopeta creada meses antes, resecando el tramo de la ileostomía y realizando una anastomosis laterolateral mixta isoperistáltica. Tras esta última intervención, la paciente presentó una recuperación rápida, con dolor controlado, iniciando tolerancia oral y deposiciones el primer día tras la cirugía. Fue dada de alta a domicilio el segundo día postoperatorio y no ha manifestado ninguna complicación.

CONCLUSIÓN

La tasa de fístula recto-neovaginal tras la vaginoplastia de inversión peneana varía según la literatura entre el 0,5 y el 3 %. Algunos de los factores de riesgo son: lesión intraoperatoria del recto durante la disección del canal neovaginal, infección postoperatoria o hematomas que comprometen la cicatrización, isquemia tisular, retracción del canal neovaginal y , menos común en cirugía de reafirmación de género pero relevante si hay antecedentes oncológicos, la radioterapia previa. El manejo de las perforaciones rectales ha sido ampliamente descrito, con diversos enfoques válidos, incluyendo la sutura directa de la perforación, colgajos de espesor total de la pared rectal, cierre primario con una ostomía derivativa temporal, o el uso de segmentos intestinales para corregir tanto defectos del colgajo como complicaciones relacionadas con la perforación, como las fístulas recto-neovaginales (3-4). La elección del tratamiento depende del tipo de defecto, el estado clínico del paciente, la viabilidad

del tejido perineal y la experiencia del cirujano (3). La colovaginoplastia se considera la técnica de elección para pacientes en los que han fallado otros abordajes.

En el caso de nuestra paciente, se realizó el cierre primario del defecto y la ileostomía de protección como se recomienda en la literatura, pero aún así presentó como complicaciónes la dehiscencia de la reparación y la necrosis parcial de la neovagina que querieron la colovaginoplastia como técnica quirúrgica definitiva.

En el postoperatorio inmediato de estas pacientes sometidas a una colovaginoplastia, es importante el control de la analgesia y la profilaxis antibiótica, así como asegurar el correcto funcionamiento del tránsito intestinal y la función renal. La retirada del taponamiento neovaginal se realiza dentro de las primeras 48 horas, con irrigaciones con solución salina para prevenir la acumulación de secreciones. Se recomienda el sondaje vesical permanente durante la primera semana para proteger la anastomosis uretral y evitar infecciones. El alta hospitalaria suele ocurrir entre los 5 y 10 días posteriores a la cirugía, dependiendo del aspecto de la herida y de la evolución clínica.

En cuanto a los cuidados en domicilio, es importante la cura diaria de las heridas con retirada de suturas y sonda vesical según la evolución de la paciente, así como el uso regular de dilatadores vaginales para evitar la estenosis de la neovagina. También son importantes los controles regulares por parte de los especialistas con inspección del canal vaginal, evaluación de sensibilidad, lubricación y función así como el control de moco y flora vaginal, vigilando posibles complicaciones como la estenosis del introito o canal vaginal, las fístulas recto-neovaginales (menos frecuentes que en inversión peneana), el prolapso del segmento colónico o la secreción mucosa excesiva o crónica (puede requerir reducción quirúrgica del segmento si es severa). Otro aspecto importante en la calidad de vida de las pacientes es la recuperación de la vida sexual, no se recomienda mantener relaciones sexuales con penetración antes de las 6 a 12 semanas del postoperatorio, según el progreso individual de la paciente.

Podemos concluir que aunque la vaginoplastia de inversión peneana sigue siendo el "gold standar" de la cirugía de reasignación de sexo, la colovaginoplastia representa una alternativa quirúrgica segura y eficaz en pacientes que presentan complicaciones graves o fallos funcionales tras someterse a esta técnica, especialmente en casos de neovaginas con estenosis severa, retracción del canal vaginal o pérdida significativa de tejido. Su uso como técnica de revisión permite restaurar la profundidad vaginal, mejorar la lubricación mediante el uso de mucosa colónica funcional y reducir el riesgo de recurrencia de estenosis. Si bien se trata de una cirugía más compleja, con requerimientos postoperatorios específicos y posibles complicaciones propias, los resultados funcionales y estéticos a mediano y largo plazo son satisfactorios cuando es realizada por equipos quirúrgicos experimentados. La colovaginoplastia debe

considerarse como una herramienta valiosa dentro del arsenal reconstructivo en la cirugía de afirmación de género, particularmente en pacientes que no han logrado resultados óptimos con técnicas convencionales (5).

BIBLIOGRAFÍA

1. Gaither TW, Awad MA, Osterberg EC, Murphy GP, Romero A, Bowers ML, Breyer BN. Postoperative Complications following Primary Penile Inversion Vaginoplasty among 330 Male-to-Female Transgender Patients. J Urol. 2018 Mar;199(3):760-765. **doi: 10.1016/j.juro.2017.10.013**.
2. Horbach SE, Bouman MB, Smit JM, Özer M, Buncamper ME, Mullender MG. Outcome of Vaginoplasty in Male-to-Female Transgenders: A Systematic Review of Surgical Techniques. J Sex Med. 2015 Jun;12(6):1499-512. **doi: 10.1111/jsm.12868**. Epub 2015 Mar 26. PMID: 25817066.
3. Guevara-Martínez J, Barragán C, Bonastre J, Zarbakhsh S, Cantero R. Rectoneovaginal fistula after sex reassignment surgery. Description of our experience and literature review. Actas Urol Esp (Engl Ed). 2021 Apr;45(3):239-244. English, Spanish. **doi: 10.1016/j.acuro.2020.08.012**. Epub 2020 Nov 1. PMID: 33139068.
4. van der Sluis WB, Bouman MB, Buncamper ME, Pigot GLS, Mullender MG, Meijerink WJHJ. Clinical Characteristics and Management of Neovaginal Fistulas After Vaginoplasty in Transgender Women. Obstet Gynecol. 2016 Jun;127(6):1118-1126. **doi: 10.1097/AOG.0000000000001421**.
5. Li JS, Crane CN, Santucci RA. Vaginoplasty tips and tricks. Int Braz J Urol. 2021 Mar-Apr;47(2):263-273. **doi: 10.1590/S1677- 5538.IBJU.2020.0338**.

24

Bajo el microscopio: trombocitopenia o... ¿Algo más?

AUTORA:

Marina Sánchez Jiménez
Residente de Hematología y Hemoterapia.
Hospital General Universitario José María Morales Meseguer

RESTO DE AUTORES:

Irene Gutiérrez Muñoz - Paula Moreno Albaladejo - Jaime Ortiz Andrade
María Pacheco Rodríguez - Victoria Tudela de Lázaro

RESUMEN

Este caso clínico presenta a una paciente joven con trombocitopenia grave y lesiones petequiales. La ausencia de otras citopenias y esquistocitos en sangre periférica; así como la limitación para determinar parámetros de hemólisis durante una urgencia complican la distinción entre púrpura trombótica trombocitopénica (PTT) y trombocitopenia inmune primaria (PTI). En este contexto, el seguimiento estrecho y las escalas pronósticas son herramientas útiles para orientar el tratamiento de forma temprana. Este caso ilustra las dificultades asociadas a la identificación de estas entidades en sus primeras fases, especialmente cuando la presentación es atípica y los hallazgos analíticos no son concluyentes. Este escenario no solo afecta el enfoque terapéutico, que requiere un abordaje temprano e intensivo, sino que también genera un impacto psicológico significativo tanto en la paciente como en sus familiares, quienes enfrentan la ansiedad de la incertidumbre diagnóstica.

Palabras clave: trombocitopenia, ADAMTS13, microangiopatía trombótica.

CASO CLÍNICO

Se presenta el caso de una mujer de 20 años, sin antecedentes personales ni familiares relevantes. No seguía tratamiento crónico. Como únicos antecedentes destacaban el consumo habitual de tabaco (15 cigarrillos diarios) y alcohol de forma esporádica. Sin antecedentes cardiovasculares ni inmunológicos conocidos.

Acudió a Urgencias del Hospital Universitario Reina Sofía (HURS) por la aparición súbita de lesiones petequiales generalizadas, localizadas principalmente en zonas de roce (cuello, escote, espalda, flexuras de miembros superiores) de menos de 24 horas de evolución. Como único síntoma acompañante refería astenia leve, sin fiebre, sangrado activo ni clínica neurológica. Negaba síntomas B, infecciones previas recientes, toma de fármacos nuevos o productos naturales. El test de embarazo fue negativo.

En la exploración física, la paciente se encontraba afebril y hemodinámicamente estable. No presentaba visceromegalias ni adenopatías. Destacaban las petequias en zonas de fricción, sin lesiones en mucosas. La exploración neurológica fue completamente normal.

En el hemograma inicial, realizado en el HURS, se objetivó una trombocitopenia grave (3×10^9/L), por lo que se derivó a Urgencias del Hospital Universitario Morales Meseguer (HUMM) para completar estudio y valoración por Hematología. Allí, un segundo control analítico confirmó la trombocitopenia severa (7×10^9/L), manteniéndose cifras normales de hemoglobina (13 g/dL) y leucocitos (9.800/µL), con fórmula leucocitaria sin alteraciones. En el resto de la analítica destaca una bilirrubina total de 2,70 mg/dL, de predominio indirecto (2,28 mg/dL), y LDH elevada (716 U/L), sin evidencia de insuficiencia renal. El frotis de sangre periférica objetivó menos de 1 % de esquistocitos por campo de 100 aumentos, sin células inmaduras ni agregados plaquetarios. El test de Coombs directo fue negativo. Ante estos hallazgos, y considerando la edad, se valoró inicialmente el diagnóstico de PTI, iniciándose tratamiento con prednisona a 1 mg/kg/día.

Sin embargo, ante la elevación de parámetros de hemólisis, se optó por un seguimiento clínico y analítico estrecho. En el control realizado unas horas más tarde, se objetivó anemia leve (Hb 11,5 g/dL) con coluria leve y proteinuria en el sistemático de orina, manteniéndose cifras normales de creatinina. Además, en el nuevo frotis se evidenció una progresión significativa del número de esquistocitos (4-5 por campo de 100 aumentos) (Figura 1).

A pesar de la estabilidad clínica, dados los hallazgos analíticos, se aplicó el *score PLASMIC* y escala francesa para evaluar la probabilidad pretest de PTT, donde cumplía la máxima puntuación en ambos (Tabla 2). Debido a la alta sospecha de PTT incipiente,

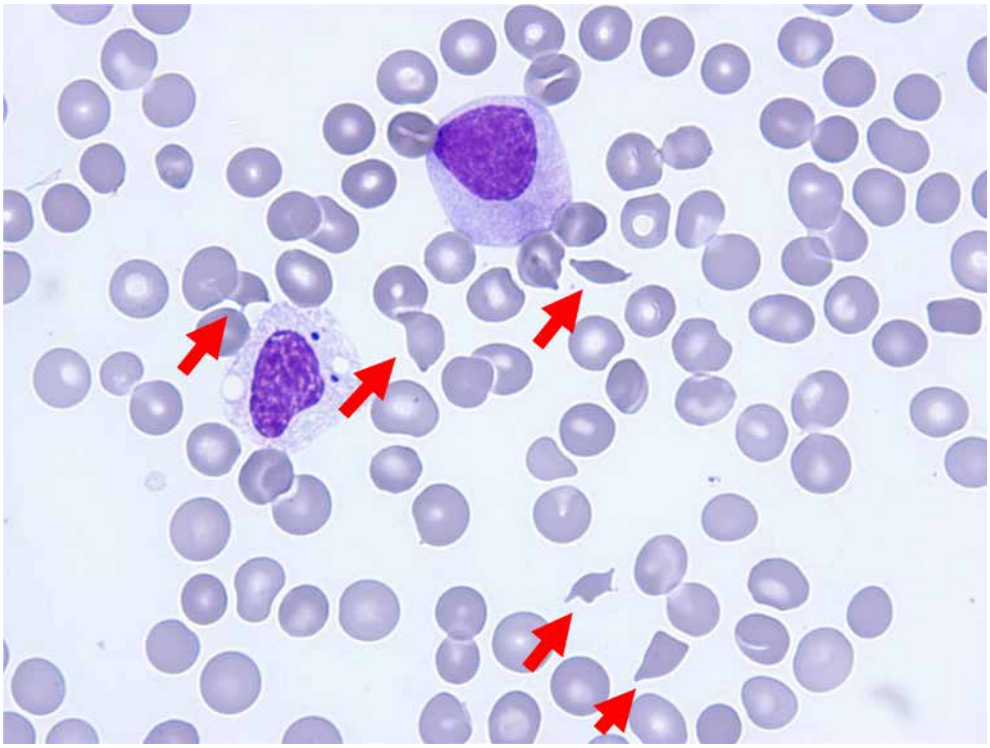

Figura 1. Esquistocitos (4-5 por campo de 100 aumentos).

la paciente y su familia fueron informadas del cuadro clínico y del razonamiento que motivaba el inicio precoz del tratamiento, dada la potencial gravedad del síndrome y su alta morbimortalidad. Se decidió iniciar tratamiento empírico urgente con recambio plasmático (RP) en la Unidad de Cuidados Intensivos (UCI), previa extracción de muestra de sangre para analizar actividad de ADAMTS13.

Durante su estancia en UCI, la paciente se mantuvo afebril, sin clínica neurológica, hemodinámicamente estable y sin necesidad de soporte ventilatorio. Se detectó una actividad de ADAMTS13 del 0,9 %, lo que confirmó el diagnóstico de PTT a las 48h desde la primera consulta. Aunque la sospecha fue alta desde el inicio, la administración de caplacizumab se retrasó 48h por no estar disponible en nuestro hospital. Durante los días siguientes, la paciente presentó anemización progresiva (con nadir de Hb 6,2 g/dL) que requirió actitud transfusional, así como una recuperación sostenida de las cifras de plaquetas y normalización de LDH. De forma paralela se inició tratamiento inmunomodulador con rituximab (R) (375 mg/m^2 semanal × 4 dosis) y se continuó corticoterapia, en pauta descendente tras respuesta. Tras alcanzar respuesta clínica (Tabla 1) y buena evolución, se trasladó a planta de He-

Tabla 1

Términos de interés acerca de la evolución biológica de la PTT.
Adaptado de Mingot Castellano ME et al. Med Clínica. 2022;158(12):630.e1-630.e14 (1)

Respuesta clínica	Cifra de plaquetas superior al límite inferior de la normalidad establecido en cada centro (normalmente 150 × 10^9/L) y niveles de LDH <1,5 veces el límite superior de la normalidad del centro, tras la suspensión de RP.
Remisión clínica	Respuesta clínica mantenida con ausencia de RP y sin terapia anti-FVW en los últimos 30 días; o con la consecución de la remisión de ADAMTS13 (parcial o completa), lo que ocurra primero.
ZRemisión parcial de ADAMTS13	Actividad de ADAMTS13 superior o igual al 20 %, pero inferior al límite inferior de la normalidad, establecido en cada centro.
Remisión completa de ADAMTS13	Actividad de ADAMTS13 superior o igual al límite inferior de la normalidad, establecido en cada centro.
Refractariedad	No incremento significativo de la cifra de plaquetas (<50×10^9/L) tras los 5 primeros días de RP o empeoramiento clínico o de laboratorio durante el tratamiento con RP diarios.
Exacerbación	Descenso de la cifra de plaquetas y elevación de LDH no justificadas por motivos distintos de PTT, antes de los 30 días de su suspensión por respuesta clínica, que obliga a retomar los RP.
Recaída clínica	Caída del recuento de plaquetas a <150 × 10^9/L después de haber alcanzado la remisión clínica, con o sin evidencia clínica de una nueva lesión orgánica isquémica, y siempre tras haber descartado previamente otras posibles causas de trombocitopenia. Debe confirmarse siempre mediante la comprobación de la existencia de una deficiencia grave de la actividad deADAMTS13 (< 10 %).
Recaída de ADAMTS13	Caída de la actividad de ADAMTS13 <20 % después de una remisión de ADAMTS13 (completa o parcial). Se recomienda realizar múltiples mediciones para confirmar los valores de ADAMTS13.

matología y fue alta días más tarde. Finalmente recibió cuatro sesiones de RP y 21 dosis de Caplacizumab (10mg sc).

El estudio de inhibidores de ADAMTS13 tras una dosis de prednisona y el primer RP, fue negativo, al igual que el estudio genético para mutaciones en ADAMTS13. Tras completar el tratamiento con R, la actividad de ADAMTS13 se recuperó progresivamente, alcanzando un 65 % al mes del debut, lo que confirmó la respuesta completa (Tabla 1). En la última revisión (3 meses después), la paciente se encontraba asintomática y en remisión clínica (Tabla 1), en seguimiento ambulatorio por el servicio de Hematología.

Tabla 2

Escalas de riesgo preclínico más utilizadas en PTT. Adaptado de Mingot Castellano ME et al. Med Clínica. 2022;158(12):630.e1-630.e14 (1).

Variables	Escala Francesa	Escala Plasmic
Edad	–	–
Plaquetas	< 30 × 10^9 /L (+1)	< 30 × 10^9 /L (+1)
Creatinina	< 2,25 mg/dL (+1)	< 2 mg/dL (+1)
Sin TPH previo	–	Sin TPH o trasplante de órgano sólido (+1)
Parámetros de hemólisis: • Bilirrubina Indirecta >2 mg/dL, • Reticulocitos > 2,5 % • Haptoglobina indetectable	–	(+1)
No cáncer activo (sin tratamiento en último año)	–	(+1)
INR < 1,5	–	(+1)
VCM < 90 fL	–	(+1)
Cohorte original	N = 214 (160 PTT; 75 %)	N = 496 (150 PTT; 30,2 %)
(% de pacientes con déficit de ADAMTS13 en de cada categoría)	Puntuación 0 (2 %)	Puntuación 0-4 (1 %)
	Puntuación 1 (70 %)	Puntuación 5 (11 %)
	Puntuación 2 (94 %)	Puntuación 6-7 (78,3 %)
Sensibilidad (S)	84 %	85-90 %
Especificidad (E)	83,8 %	58-92 %
VPP	70 %	51-72 %
VPN	92 %	92-98 %

Abreviaturas: INR: índice internacional normalizado (por sus siglas en inglés); N: número de pacientes; PTT: púrpura trombocitopénica trombótica; TPH: trasplante de progenitores hematopoyéticos; VCM: volumen corpuscular medio.
En negrita se muestran las categorías con alta probabilidad de obtener un déficit severo de ADAMTS13. Esas categorías son las utilizadas como puntos de corte para evaluar la capacidad de clasificación de las puntuaciones.

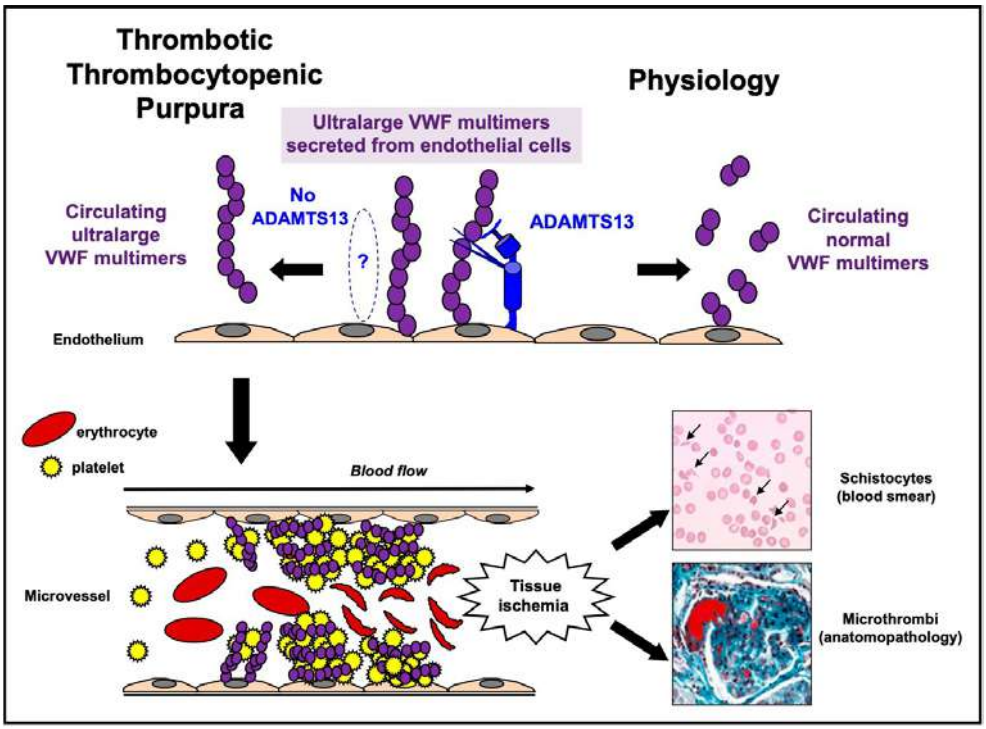

Abreviaturas: PTT: púrpura trombocitopénica trombótica; FVW: factor von Willebrand; MMAPM: multímeros de muy alto peso molecular.

Figura 2. Fisiopatología de la PTT. Adaptada de Joly BS et al. Blood. 2017;129(21):2836-46 (2).

DISCUSIÓN

La PTT es una microangiopatía trombótica (MAT) primaria caracterizada por el desarrollo de anemia hemolítica microangiopática, trombocitopenia y disfunción orgánica isquémica asociada a niveles de ADAMTS13 inferiores al 10 % en la mayoría de los casos. Su evolución clínica está caracterizada por la presencia de episodios agudos, recaídas y exacerbaciones a pesar del correcto abordaje terapéutico (1) (Tabla 1).

En condiciones normales, ADAMTS13 es una metaloproteasa encargada de fragmentar los multímeros de muy alto peso molecular (MMAPM) del factor von Willebrand (FVW), que son secretados por el endotelio. Esta fragmentación da lugar a multímeros más pequeños, con menos capacidad de adhesión. En la PTT, la ausencia de ADAMTS13, permite que los MMAPM se unan a las plaquetas, formando agregados de gran tamaño capaces de generar microtrombos. Esto conlleva consumo plaquetario, hemólisis microangiopática con aparición de esquistocitos y daño isquémico (Figura

2). Por este motivo, ADAMTS13 se considera el único marcador biológico específico de TTP conocido hasta la fecha (1, 2).

En más del 95 % de los casos, esta deficiencia es adquirida (PTTa), por aparición de autoanticuerpos contra ADAMTS13. Su incidencia estimada en España es de 2,67 pacientes por 10^6 habitantes/año, con un pico de aparición entre los 30-40 años, y la prevalencia es de 22 pacientes por 10^6 habitantes (1). En una minoría de casos (<5 %) la PTT puede ser de origen congénito (PTTc) por alteraciones genéticas de carácter recesivo. Esta forma es más frecuente en ciertos grupos, como edad pediátrica o embarazadas (2, 3).

El déficit de ADAMS13 es necesario, pero no suficiente para inducir el síndrome clínico de TTP. Si bien se han descrito diversos factores predisponentes y desencadenantes, nuestra paciente no presentaba ninguno de ellos, a excepción del sexo. Entre los factores predisponentes se incluyen el sexo femenino, la etnia negra, ciertos haplotipos del HLA y la obesidad. Algunas condiciones fisiopatológicas, como la inflamación, la sepsis o el embarazo, pueden actuar como desencadenantes al elevar los niveles plasmáticos de VWF; sin embargo, hasta en el 50 % de los casos no se identifica un factor precipitante claro. Además, se postula la existencia de otros elementos relacionados con proteínas del eje ADAMTS13/VWF o con componentes celulares como las plaquetas o el endotelio vascular (2).

Hoy en día, el pentada clínica histórica de fiebre, trombocitopenia, anemia hemolítica microangiopática, síntomas neurológicos e insuficiencia renal que solía definir la TTP parece obsoleta, ya que varios estudios han demostrado que estos cinco síntomas están presentes en menos del 10 % de los pacientes con TTP agudo (1, 2, 4). Este hecho confiere especial interés a nuestro caso, ya que, a pesar de la ausencia de manifestaciones clínicas evidentes, la presencia de datos analíticos orientó rápidamente hacia el diagnóstico de PTT, lo que permitió un abordaje terapéutico precoz.

A nivel clínico, los síntomas más frecuentes son las hemorragias cutáneo-mucosas, debilidad y disnea. En el caso de nuestra paciente, el único síntoma fue la aparición de astenia y petequias, con posterior aparición de proteinuria en orina. Las manifestaciones isquémicas en la PTT afectan por orden de frecuencia al sistema nervioso central (60 %), digestivo (35 %) y cardiaco (25 %). El compromiso renal es habitualmente leve, con proteinuria o hematuria aisladas, siendo poco común una insuficiencia renal aguda severa (10-27 %) (2, 4).

Los hallazgos analíticos más frecuentes son la trombocitopenia grave, la anemia hemolítica microangiopática, con más del 1 % de esquistocitos por campo a 100 aumentos en la extensión de sangre periférica y parámetros de hemólisis con test de Coombs negativo (2). Ante la presencia de datos de hemólisis en nuestro caso, aun-

que sin evidencia de esquistocitos aumentados, se realizaron frotis seriados para valorar evolución.

En los últimos años, el abordaje de la PTT ha experimentado importantes progresos, impulsados por la incorporación de métodos diagnósticos más precisos y opciones terapéuticas innovadoras, así como por una mayor consideración de las comorbilidades que pueden influir en su evolución (1).

Ante la sospecha clínica, el primer test a realizar consiste en la medición de actividad de ADAMTS13, que confirmará el diagnóstico si es inferior al 10 %. Sin embargo, su determinación no está disponible en la mayoría de los laboratorios de urgencias debido a limitaciones técnicas y puede retrasarse hasta 72h (3).

Por este motivo se han desarrollado varias puntuaciones clínicas en adultos para establecer la probabilidad pretest de presentar un déficit severo de actividad de ADAMTS13. Las escalas más utilizadas en la práctica clínica son la desarrollada por el grupo francés y la *PLASMIC score* (Tabla 2). Ambas fueron diseñadas específicamente para adultos, sin validación en el contexto de MAT secundarias. Recientemente se ha combinado una puntuación alta en escala francesa con el cociente proteinuria/creatinina en orina menor de 1,5g/g, aumentando la sensibilidad de 84 % hasta 99,6 % (5). 15/4/25 17:06:00Estas escalas tienen limitaciones en sensibilidad, especificidad y valor predictivo positivo. Sin embargo, su gran utilidad reside en su alto valor predictivo negativo, que permite descartar con bastante fiabilidad una PTT cuando la puntuación es baja (3).

Dada la impresión diagnóstica y alta puntuación en estas escalas, iniciamos el tratamiento de forma inmediata, sin esperar a los resultados, siguiendo las recomendaciones actuales. Esta decisión fue clave, ya que la PTT es una urgencia hematológica con elevada mortalidad si no se trata precozmente y que requiere ingreso en UCI (1, 3, 4).

El pilar fundamental del tratamiento es el recambio plasmático (RP), que debe iniciarse tan pronto como se establezca o incluso se sospeche el diagnóstico (preferiblemente en las primeras 4-8 horas). Tiene como objetivo eliminar los MMAPM y el autoanticuerpo, además de reponer niveles de ADAMTS13. Se recomienda recambiar 1,5 volemias plasmáticas diarias hasta que se observe recuperación sostenida del recuento plaquetario y cese de la hemólisis (4, 6).

Dado el origen autoinmune del PTTa, el uso de corticoides a altas dosis está ampliamente extendido como tratamiento complementario. Además, el R (anticuerpo monoclonal humanizado anti-CD20) se contempla en la fase aguda tras comprobar niveles de ADAMTS13, asociándose con un menor tiempo de hospitalización y menor tasa de recaídas (1, 6).

Recientemente, se ha aceptado el uso de caplacizumab incluso antes de la confirmación diagnóstica en pacientes con alta sospecha de PTT. En casos con probabilidad

baja o intermedia, su uso queda reservado tras comprobar niveles de ADAMTS13 (3, 6). Es la única terapia dirigida específica disponible; se trata de un nanoanticuerpo que bloquea la interacción del FVW con el complejo plaquetario GPIb-IX-V, inhibiendo así la agregación plaquetaria. Su uso temprano se ha asociado con una reducción significativa en el tiempo hasta la recuperación del recuento plaquetario, así como en la mortalidad, eventos vasculares, exacerbaciones, recurrencias, casos de refractariedad y duración del tratamiento en dos ensayos clínicos aleatorizados y controlados (TITAN y HERCULES) (4). A pesar de sus beneficios, caplacizumab presenta limitaciones importantes, como su elevado coste y la disponibilidad restringida, lo que puede dificultar su acceso. En nuestro caso esto tuvo un impacto negativo sobre la paciente, ya que el retraso en su administración supone, según los estudios, una menor eficacia (1, 6).

Las actuales líneas de investigación en el tratamiento de la PTT plantean nuevas estrategias de intervención. La combinación ideal global de terapia dirigida en la PTTa sería aquella capaz de inhibir la interacción GPIa/FVW mientras se suplementa ADAMTS13 y se inhibe la producción de anticuerpos (1).

La mortalidad actual asociada a la PTT es inferior al 10 % y normalmente tiene lugar en los primeros días tras el diagnóstico. En un estudio retrospectivo multicéntrico británico la incertidumbre diagnóstica fue la razón más común para el retraso en el inicio del tratamiento (7). Hasta en el 40 % de los pacientes con PTTa pueden experimentar una o más recaídas (2). A largo plazo, se han descrito secuelas neurológicas y mayor tasa de hipertensión arterial, depresión mayor y enfermedades autoinmunes (1).

Tras verificar el déficit de ADAMTS13, se realizan técnicas para identificar la etiología, que consisten en la detección de anticuerpos anti-ADAMTS13 y, en algunos casos, secuenciación del gen de ADAMTS13 (Figura 3). Hasta en un 20-25 % de los casos de PTTa no se logran identificar anticuerpos y, aunque el estudio en nuestra paciente fue negativo, este resultado podría deberse a una recogida inadecuada de la muestra, realizada tras el inicio del tratamiento con corticoides y el primer recambio plasmático (1, 3). En este contexto, adquirió relevancia descartar un origen congénito. Sin embargo, la buena respuesta a la inmunosupresión apoyó el diagnóstico de PTTa.

Una vez descartado el embarazo, así como un origen infeccioso o medicamentoso, deberán considerarse otras causas de trombopenia de inicio agudo. La ausencia de células inmaduras en la extensión de sangre periférica y de otras citopenias hace improbable el diagnóstico de leucemia aguda o componente carencial. La normalidad en las pruebas de coagulación descartaría la posibilidad de una coagulación intravascular diseminada (CID). No encontramos anticuerpos que orienten a enfermedad autoinmune.

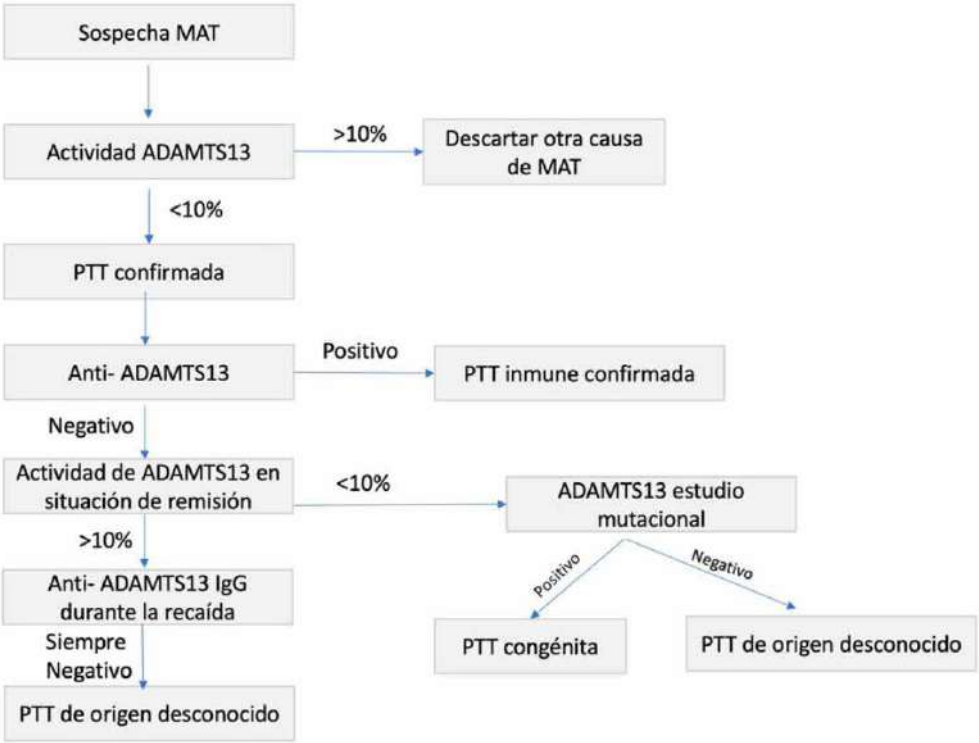

Figura 3. Algoritmo de actuación ante la sospecha de MAT. Adaptada de Joly BS et al. Blood. 2017;129(21):2836-46 (2).

La principal dificultad radica en la distinción entre una PTI y una MAT. Desde el punto de vista epidemiológico, la edad de la paciente —una mujer joven— puede orientar inicialmente hacia el diagnóstico de PTI como opción más probable, cuya incidencia se estima en 2-4 casos por cada 100.000 habitantes/año (8). Atendiendo la evolución de la enfermedad, inicialmente no se detectan esquistocitos de forma significativa, aunque los marcadores de hemólisis nos ponen en alerta. La sospecha de MAT debe surgir ante la presencia de anemia hemolítica microangiopática con test de Coombs directo negativo, trombocitopenia y signos de daño orgánico. En este contexto, es importante recordar que, a diferencia de la PTT, otras formas de MAT suelen cursar con niveles de ADAMTS13 superiores al 10 % (1, 2).

Este caso ilustra las dificultades inherentes al diagnóstico precoz de la PTT, particularmente en presentaciones atípicas donde los hallazgos analíticos iniciales pueden ser poco concluyentes. Dado que el abordaje y pronóstico de entidades como la PTI y la PTT difieren de forma sustancial, el reconocimiento clínico en fases iniciales, junto con un seguimiento estrecho, resulta crucial para prevenir desenlaces potencial-

mente graves. No se debe olvidar considerar el origen genético en pacientes jóvenes sin comorbilidades. Las escalas pronósticas cobran especial relevancia al ofrecer una herramienta útil para estratificar el riesgo y apoyar la toma de decisiones en tiempo real. Reconocer estos matices permite afinar el juicio clínico, mejorar los tiempos de intervención y, en última instancia, optimizar la atención de pacientes con sospecha de PTT.

BIBLIOGRAFÍA

1. Mingot Castellano ME, Pascual Izquierdo C, González A, Viejo Llorente A, Valcarcel Ferreiras D, Sebastián E, et al. Recomendaciones para el abordaje clínico de pacientes con púrpura trombocitopénica trombótica. Med Clínica. 24 de junio de 2022;158(12):630.e1-630.e14.
2. Joly BS, Coppo P, Veyradier A. Thrombotic thrombocytopenic purpura. Blood. 25 de mayo de 2017;129(21):2836-46.
3. Zheng XL, Vesely SK, Cataland SR, Coppo P, Geldziler B, Iorio A, et al. ISTH guidelines for the diagnosis of thrombotic thrombocytopenic purpura. J Thromb Haemost JTH. octubre de 2020;18(10):2486-95.
4. Púrpura trombocitopénica trombótica inmune: sospecha y manejo básico en los servicios de urgencias. Revisión y consenso de un grupo de expertos de las sociedades científicas SEHH y SEMES – Revista Emergencias [Internet]. [citado 13 de abril de 2025]. Disponible en: **https://revistaemergencias.org/numeros-anteriores/volumen-35/numero-1/purpura-trombocitopenica-trombotica-inmune-sospecha-y-manejo-basico-en-los-servicios-de-urgencias-revision-y-consenso-de-un-grupo-de-expertos-de-las-sociedades-cientificas-sehh-y-semes/**
5. Burguet L, Taton B, Prezelin-Reydit M, Rubin S, Picard W, Gruson D, et al. Urine Protein/Creatinine Ratio in Thrombotic Microangiopathies: A Simple Test to Facilitate Thrombotic Thrombocytopenic Purpura and Hemolytic and Uremic Syndrome Diagnosis. J Clin Med. 27 de enero de 2022;11(3):648.
6. Zheng XL, Vesely SK, Cataland SR, Coppo P, Geldziler B, Iorio A, et al. ISTH guidelines for treatment of thrombotic thrombocytopenic purpura. J Thromb Haemost JTH. octubre de 2020;18(10):2496-502.
7. Diagnostic uncertainty presented barriers to the timely management of acute thrombotic thrombocytopenic purpura in the United Kingdom between 2014 and 2019 - - 2022 - Journal of Thrombosis and Haemostasis - Wiley Online Library [Internet]. [citado 13 de abril de 2025]. Disponible en: **https://onlinelibrary.wiley.com/doi/full/10.1111/jth.15681**

8. Pascual Izquierdo C, Canaro Hirnyk M, Sánchez González B, Mingot Castellano Mª E. Recomendaciones del GEPTI para el diagnóstico y tratamiento de la trombocitopenia inmune. Sociedad Española de Hematología y Hemoterapia (SEHH). Fundación Española de Hematología y Hemoterapia- Sociedad Española de Hematología y Hemoterapia; 2023. 248 p.

25

Más allá del encaje: la rehabilitación en el paciente amputado con osteointegración

AUTORA:

María Hinojosa Ballesta
Residente de Medicina Física y Rehabilitación.
Hospital Clínico Universitario Virgen de la Arrixaca

RESTO DE AUTORES:

Roberto Fernández Dios - Juan Carlos Hurtado Borrego - Pablo Ibarrola Izu
Marina Loba Abenza - Álvaro Juste Santana

RESUMEN

Se presenta el caso clínico de un varón de 36 años de edad que en junio de 2020 sufrió accidente de tráfico con posterior amputación supracondílea de fémur derecho. Pese a prescribir los componentes ortoprotésicos correspondientes y no tener complicaciones, el paciente no se adaptó a la prótesis en su vida diaria. Por lo tanto, se decidió realizar la primera cirugía de osteointegración en el Hospital Virgen de la Arrixaca y al 2º día postoperatorio comenzó el tratamiento rehabilitador mediante cargas parciales diarias, adaptación de la prótesis directamente en el implante femoral y reeducación de la marcha con 2 y después 1 bastón.

Palabras clave: osteointegración, Bone-Anchored prosthesis, amputación.

CASO CLÍNICO

Varón de 36 años que en junio de 2020 sufrió un accidente de tráfico con posterior amputación supracondílea de fémur derecho, así como fractura de pelvis. Se derivó al Servicio de Rehabilitación de su hospital de referencia para iniciar el proceso de protetización y, pese a la prescripción correcta de los distintos componentes ortoprotésicos (liner, encaje, sistema de suspensión, rodilla y pie protésicos), la correcta realización de un tratamiento rehabilitador y la ausencia de complicaciones derivadas de la amputación, el paciente seguía presentando molestias utilizando la prótesis en sus actividades de la vida diaria, no quedando satisfecho con este tratamiento.

Dado que se trató de un paciente con muy buena condición física, tras una nueva valoración por los servicios de Rehabilitación y Cirugía Ortopédica y Traumatología, se decidió realizar el proceso de osteointegración por primera vez de la Región de Murcia en el Hospital Virgen de la Arrixaca.

En noviembre de 2024, en colaboración con el equipo de Cirugía Ortopédica y Traumatología del Hospital Vall d'Hebrón de Barcelona, se sometió a dicha cirugía de osteointegración: mediante abordaje sobre cicatriz previa, se realizó disección por planos hasta tejido óseo, remodelado de la musculatura remanente y las partes blandas del muñón y posterior osteotomía de unos 6-7 centímetros según planificación previa. A continuación, se implantó un vástago OPL intramedular femoral con adecuado control bajo escopia, el cual sale al exterior mediante un estoma realizado en la piel (1) (Figura 1).

Al segundo día postoperatorio, desde planta de hospitalización y con un adecuado control del dolor, el paciente inició la primera fase del tratamiento rehabilitador que consiste en la carga parcial directamente sobre el implante de unos 5 kilogramos de peso durante 20 minutos dos veces al día, una a primera hora y otra a última hora de la mañana. Este tratamiento se complementó además con el tratamiento habitual del paciente amputado: estiramientos de muñón y trabajo en decúbito prono para evitar flexos de cadera, potenciación de la musculatura del muñón como glúteos o isquiotibiales y de miembros superiores, así como desensibilización de cicatriz. Esta carga aumenta 5kg cada semana hasta llegar a un máximo de 50kg (o hasta llegar al 50 % del peso del paciente, en este caso unos 35 kg), lo que supone aproximadamente unas 6 semanas de tratamiento a diario. Esta fase pretende conseguir la remineralización ósea y evitar posibles fracturas periprotésicas.

A continuación la fase de "fitting" o protetización con la conexión directa de la prótesis al implante femoral, donde se comienza con la deambulación y reeducación de la marcha con 2 muletas 6 semanas y después 1 muleta durante otras 6 semanas,

aproximadamente un proceso completo de tratamiento rehabilitador de unos 5 meses de duración.

El paciente fue dado de alta de hospitalización a domicilio en el cuarto día postoperatorio, con un plan de curas en el hospital y medidas de cuidados del muñón para domicilio. Se realizó además una petición para continuidad de tratamiento rehabilitador en el hospital diariamente.

Actualmente el paciente ha superado la fase de carga y de "fitting" y se encuentra en la etapa final del tratamiento rehabilitador, realizando reeducación de la marcha y control de la carga sobre el muñón con 1 bastón, mostrando una gran mejora a nivel de calidad de vida y satisfacción personal. Durante todo el tratamiento ha mostrado una actitud muy participativa y no ha manifestado dolor (Figura 2).

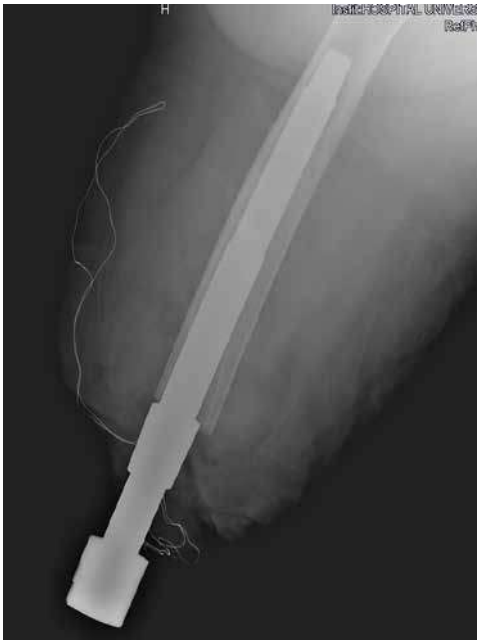

Figura 1. Radiografía de fémur derecho post-cirugía de osteointegración, donde se aprecia el implante femoral y su salida a través de la piel.

DISCUSIÓN

La osteointegración (OI) es un término que se refiere a la capacidad de las células óseas de crecer sobre una superficie metálica porosa o rugosa, fijándola al esqueleto de forma biológica (sin tejido fibroso interpuesto) y permanente. De esta forma, se aprovecha esta capacidad para fijar implantes en el hueso remanente del muñón y conectar de forma directa el esqueleto a la exoprótesis. La forma más conocida de este procedimiento se conoce a nivel de la odontología en los implantes dentales, pero a nivel osteoarticular, las primeras cirugías de OI se realizaron a principios de los años 90 (2).

Los encajes convencionales precisan una calidad de interfase muñón-encaje prácticamente perfecta. En la gran mayoría de los casos se producen cambios dinámicos en el muñón como dolor de cualquier etiología y riesgo de lesiones cutáneas. Además, la carga que se produce no es axial y se produce un bypass de carga al isquion, lo que implica osteoporosis femoral, ausencia de control del remanente femoral y pérdi-

Figura 2. Paciente tras sesión de tratamiento rehabilitador, donde se aprecia la salida del implante femoral por la piel y su acoplamiento con los distintos componentes de la prótesis: desrotador, rodilla y pie protésicos.

da de la propiocepción del miembro amputado (3), como ocurre con el paciente de este caso clínico.

El principal problema del encaje convencional es que no existe un contacto directo con el esqueleto del paciente y con la OI se elimina la necesidad de utilizar un encaje protésico externo, logrando así una conexión directa entre prótesis y esqueleto del paciente (4).

La OI se define como un procedimiento (no solo una cirugía) complejo que requiere una formación y abordaje multidisciplinar experto en todas las fases del proceso. Sus contraindicaciones son muy claras: amputado de etiología vascular o diabética, paciente pediátrico, incapacidad de seguir protocolo rehabilitador, tratamiento previo con radioterapia local en hueso, protetización convencional inadecuada, pacientes con hábito tabáquico o pacientes que no entiendan las expectativas de este proceso.

La correcta ejecución del programa de tratamiento rehabilitador (de aproximadamente unos 5 meses de duración) supone el 90 % del éxito de la osteointegración.

CONCLUSIÓN

La osteointegración se abre camino como una alternativa en pacientes en los que la protetización convencional no es posible o no consigue una adaptación plena en su vida diaria. Es preciso de un equipo multidisciplinar experto en amputados y con un estrecho seguimiento del paciente, en el que el tratamiento rehabilitador supone el 90 % del éxito de este complejo proceso que devuelve la propiocepción y la carga directa ósea a la extremidad amputada.

Es preciso además un cumplimiento estricto del tratamiento por parte del paciente, donde las primeras 6-7 semanas realiza carga parcial de la extremidad para conseguir la remineralización ósea y a continuación la fase de “fitting” o protetización

con la conexión directa de la prótesis al implante femoral, donde se comienza con la deambulación.

BIBLIOGRAFIA

1. Hoellwarth JS, Tetsworth K, Rozbruch SR, Handal MB, Coughlan A, Al Muderis M. Osseointegration for amputees: Current implants, techniques, and future directions. JBJS Rev [Internet]. 2020;8(3):e0043.
2. Thesleff A, Brånemark R, Håkansson B, Ortiz-Catalan M. Biomechanical characterisation of bone-anchored implant systems for amputation limb prostheses: A systematic review. Ann Biomed Eng [Internet]. 2018;46(3):377–91.
3. Hagberg K, Brånemark R. Consequences of non-vascular trans-femoral amputation: a survey of quality of life, prosthetic use and problems. Prosthet Orthot Int [Internet]. 2001;25(3):186-94.
4. Pezzin LE, Dillingham TR, Mackenzie EJ, Ephraim P, Rossbach P. Use and satisfaction with prosthetic limb devices and related services. Arch Phys Med Rehabil [Internet]. 2004;85(5):723–9.

26

Cuando un diagnóstico no lo explica todo: triple patología intestinal en un mismo paciente

AUTORA:

Paula Moreno Albaladejo
Residente de Hematología y Hemoterapia.
Hospital General Universitario José María Morales Meseguer

RESTO DE AUTORES:

Victoria Tudela de Lázaro - Marina Sánchez Jiménez - Irene Gutiérrez Muñoz
María Pacheco Rodríguez - Jaime José Ortiz Andrade

RESUMEN

Varón de 39 años con triple diagnóstico intestinal: linfoma B intestinal, porfiria aguda intermitente y enfermedad celíaca. Estas entidades comparten manifestaciones clínicas superpuestas, lo que obliga a una evaluación amplia y seguimiento prolongado. El linfoma debutó como obstrucción intestinal, requiriendo cirugía urgente que permitió su diagnóstico. La persistencia de dolor abdominal y orinas colúricas condujo al hallazgo de porfiria, motivado por antecedentes familiares y confirmado mediante estudio molecular. Años más tarde, ante sospecha de recaída linfomatosa, se diagnosticó enfermedad celíaca mediante biopsia intestinal. Durante la evolución, el paciente ha permanecido en remisión completa del linfoma sin tratamiento quimioterápico, ha presentado crisis ocasionales de porfiria y la celiaquía se ha mantenido con adecuado control. Aunque se conoce la asociación entre enfermedad celíaca y linfoma, no se ha descrito relación etiológica con la porfiria. Este caso resalta la importancia de un abordaje integral y multidisciplinar ante síntomas persistentes, incluso tras un diagnóstico establecido.

Palabras clave: linfoma B difuso de células grandes, porfiria aguda intermitente, enfermedad celiaca, dolor abdominal, diagnóstico diferencial.

CASO CLÍNICO

Varón de 39 años sin antecedentes médicos de interés. Consulta en varias ocasiones en el Servicio de Urgencias del Hospital de Ceuta por dolor abdominal. Ante la clínica persistente y las frecuentes reconsultas, finalmente ingresa para estudio. Tras la realización de varias pruebas complementarias y la sospecha de obstrucción intestinal de causa orgánica, se realiza resonancia magnética que informa de neoformación yeyunal. En este contexto, el paciente es intervenido para resección del tumor con doble objetivo, el diagnóstico en la pieza quirúrgica y el tratamiento del cuadro obstructivo.

En el control postoperatorio presenta evolución tórpida con intenso dolor abdominal e inestabilidad hemodinámica secundario a peritonitis por dehiscencia de sutura, precisando una segunda intervención quirúrgica. Posteriormente, ingresa en la Unidad de Cuidados Intensivos (UCI) donde requiere soporte respiratorio mediante traqueostomía y ventilación mecánica invasiva. Una vez alcanzada la estabilidad clínica y hemodinámica, se traslada a la UCI del Hospital Morales Meseguer por petición expresa de la familia.

Durante su ingreso en la UCI de nuestro centro presenta como complicación shock séptico secundario a bacteriemia por *Staphylococcus aureus resistente a meticilina* (SARM), requiriendo tratamiento con drogas vasoactivas y antibioterapia con evolución favorable del proceso infeccioso.

Paralelamente, desde el punto de vista del proceso tumoral se realizó estudio de extensión por tomografía computarizada (TC) toraco-abdominal que informó de adenopatías mediastínicas y proliferación ganglionar retroperitoneal y mesentérica. Asimismo, se reclamó la pieza quirúrgica al hospital de Ceuta para estudio anatomopatológico, describiéndose una tumoración de intestino delgado constituida por una proliferación de células de núcleos grandes con uno o dos nucléolos y amplio citoplasma eosinófilo con un perfil inmunohistoquímico positivo para CD45, CD30, MUM1, focal para CD79a (50 %) y CD43, y un índice proliferativo de aproximadamente un 90 % (siendo el resto de marcadores negativos – CD3, CD20, CD10, CD21, CD56, Bcl2, Bcl6, LMP1, ciclina D1, ALK y EMA –). Con este resultado, se estable el diagnóstico de linfoma de células grandes B difuso (LCGBD). Ante estos hallazgos y la situación clínica del paciente, no siendo candidato en ese momento a tratamiento intensivo, se inician corticoides a dosis de 1 mg/Kg/día.

Por otro lado, encontrándose aún ingresado en UCI, precisó varios intentos de destete y cierre de traqueostomía por falta de fuerza para toser y movilizar secreciones. Por ello y, en el contexto de una marcada debilidad muscular generalizada, que podría ser secundaria a una posible miopatía esteroidea, se suspendió el tratamiento

esteroideo tras una lenta bajada de dosis. Asimismo, se realizó un electromiograma congruente con la existencia de una polineuropatía axonal motora severa, característica del paciente crítico. Finalmente, tras varios días en respiración espontánea y conseguir el cierre de la traqueotomía, se decide alta a planta de hospitalización de Hematología para continuar evolución.

Durante su estancia a nuestro cargo, comienza con episodios de dolor abdominal recurrente con mala respuesta a analgesia, asociando sudoración y orinas colúricas. Se realizó ecografía abdominal sin datos que justificaran el cuadro y a nivel analítico no se obtuvo ningún dato relevante. En relación a este cuadro, la hermana del paciente informa que está diagnosticada de porfiria, por lo que con el antecedente familiar y el cuadro clínico compatible, se cursa estudio completo con determinación de porfirinas y sus precursores (porfobilinógeno, ácido delta-aminolevulínico) en orina y heces que resultó patológico, y confirmación molecular posterior con detección de la mutación *669_698del* en el gen HMBS en heterocigosis. Con todo esto, se diagnostica de porfiria aguda intermitente (PAI).

Respecto a su enfermedad hematológica, se realizó estudio medular donde no se objetivó infiltración por linfoma, así como TC seriados de reevaluación con desaparición completa de las adenopatías y sin datos de progresión, por lo que se decidió esperar a mejorar su situación clínica para plantear inicio de tratamiento con quimioterapia y evitar la progresión de su linfoma.

Ya en el seguimiento ambulatorio continuó con mejoría de la movilidad y de su situación basal. En los controles en consultas de Hematología, se mantuvo sin datos de progresión, permaneciendo en respuesta completa y sin recibir tratamiento hasta los cuatro años posteriores al diagnóstico. Es en este momento cuando presenta episodio de dolor abdominal inespecífico y en TC abdominal se objetiva un engrosamiento en intestino delgado que obliga a completar estudio para descartar recaída linfomatosa. Se solicitó entonces una tomografía por emisión de positrones de cuerpo completo con flúor-18-fluorodeoxiglucosa (PET/TC con 18F-FDG), donde se visualizó un incremento metabólico difuso en duodeno y yeyuno de dudoso significado, que no permitía discernir entre proceso inflamatorio y tumoral, no evidenciándose enfermedad maligna macroscópica en otras localizaciones.

Ante estos hallazgos se realizó enteroscopia que mostró signos endoscópicos compatibles con enfermedad celiaca, con toma de biopsia que confirmó histológicamente dicho diagnóstico (mucosa de intestino delgado con presencia de linfocitosis intraepitelial, atrofia vellositaria moderada/severa, focal hiperplasia críptica y expansión de la lámina propia a expensas de celularidad inflamatoria mixta de predominio crónico, concordante con enfermedad celíaca grado 3b según la clasificación de Marsh) (Figura 1). Comienza entonces dieta exenta de gluten.

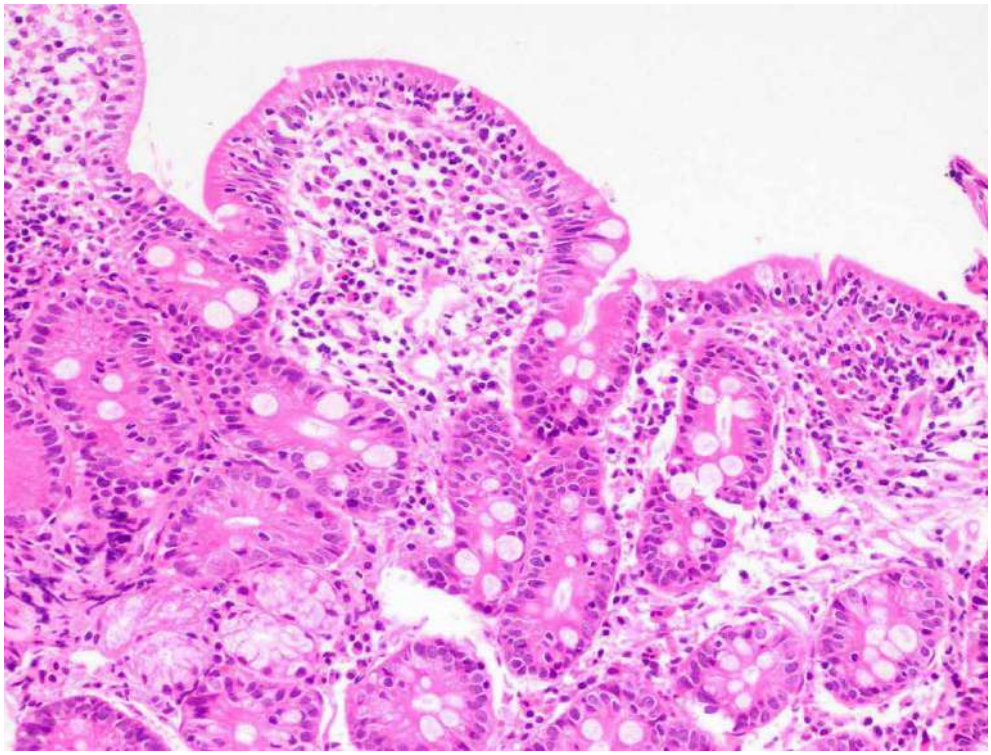

Figura 1. Enfermedad celiaca Marsh tipo 3b: linfocitosis intraepitelial, marcada atrofia vellositaria e hiperplasia de criptas. *Imagen tomada de: Celiac sprue. Pathology0utlines.com.*

Han pasado catorce años desde el diagnóstico del linfoma y la porfiria aguda intermitente y diez años desde el diagnóstico de la celiaquía hasta el momento actual. Durante el seguimiento en todo este tiempo ha permanecido en remisión completa de su enfermedad hematológica sin recibir en ningún momento tratamiento quimioterápico. Respecto a la porfiria, ha presentado varias crisis agudas precisando ingreso hospitalario en alguna ocasión. Por último, con una dieta libre de gluten ha permanecido con buen control de la celiaquía sin aparición de otras complicaciones asociadas a la enfermedad.

DISCUSIÓN

El presente caso clínico destaca por la coexistencia de tres entidades con manifestaciones clínicas superpuestas: linfoma de células grandes B difuso de localización intestinal, porfiria aguda intermitente y enfermedad celíaca. La complejidad diagnóstica radica principalmente en el solapamiento sintomático y en el requerimiento de

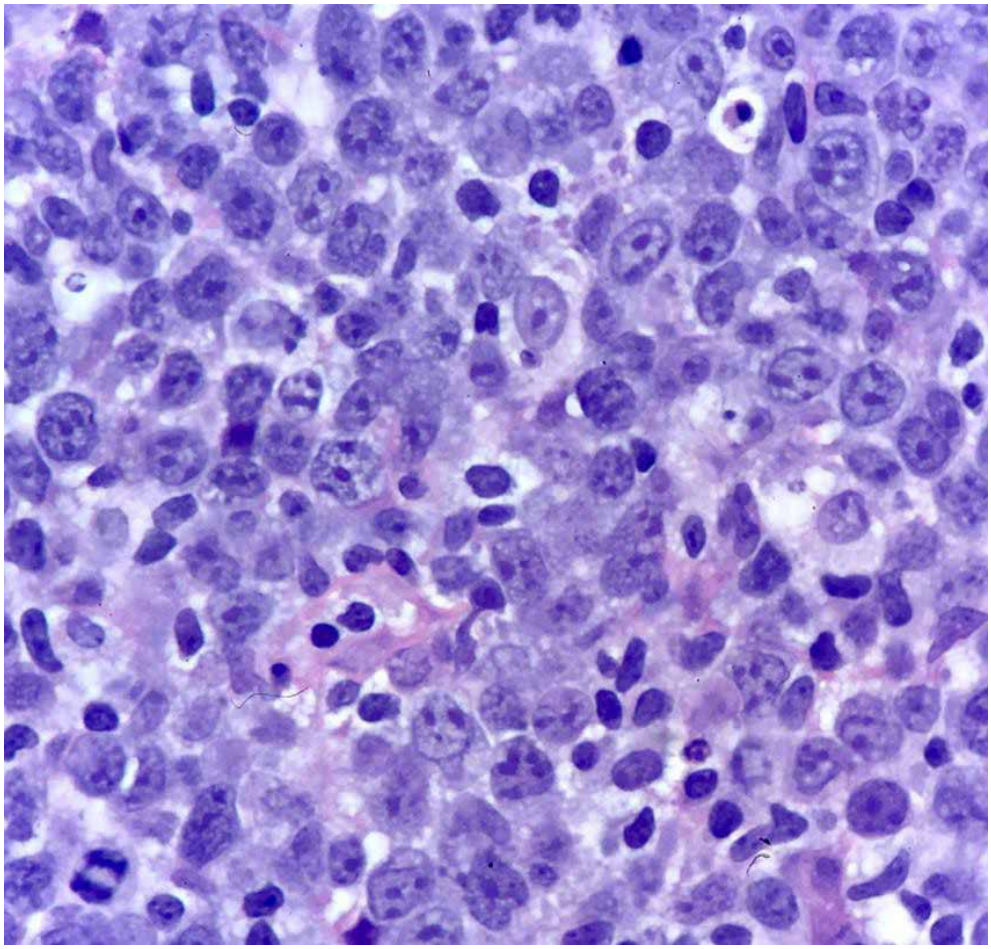

Figura 2. Linfoma B difuso de células grandes. Células linfoides atípicas grandes con núcleos pleomórficos, nucléolos prominentes y cromatina vesicular. *Imagen tomada de: Diffuse large B cell lymphoma, NOS. Pathology0utlines.com.*

una alta sospecha clínica, lo que exige un abordaje clínico amplio para llegar al diagnóstico y un seguimiento posterior a largo plazo.

Respecto al diagnóstico inicial, el linfoma de células grandes B difuso se trata de la forma más frecuente de linfoma no Hodgkin (LNH) en adultos y representa alrededor del 25-35 % de los LNH, siendo más común en personas mayores con un pico de mayor incidencia en la década de los 60 años [1]. Se define como una neoplasia linfoide de fenotipo B compuesta por células de tamaño mediano a grande con núcleos redondos y cromatina vesicular, con un patrón de crecimiento difuso, según la última clasificación de tumores hematolinfoides de la Organización Mundial de la Sa-

lud (OMS) (2) (Figura 2). Este tipo de linfoma puede presentarse tanto en los ganglios como en localizaciones extraganglionares, constituyendo un grupo de neoplasias linfoides con marcada heterogeneidad clínica y biológica.

Para su diagnóstico se requiere una biopsia de la adenopatía o del tejido extraganglionar afecto y realizar un estudio histopatológico, inmunohistoquímico, citogenético y molecular (1).

El PET/TC es el método de elección para el estudio de extensión. La biopsia de médula ósea no es imprescindible, aunque se recomienda especialmente cuando la captación en el PET/TC es negativa.

El pronóstico depende de una serie de factores relacionados con el paciente y con las características del tumor, siendo el *Índice Pronóstico Internacional (IPI)* una herramienta ampliamente utilizada para estratificar a los pacientes en diferentes grupos de riesgo.

Respecto al tratamiento, la combinación de inmunoquimioterapia según el esquema R-CHOP (rituximab, ciclofosfamida, doxorrubicina, vincristina y prednisona) se considera actualmente el estándar de tratamiento, con una tasa de supervivencia global a largo plazo del 60-70 %. Sin embargo, entre el 30-40 % de los pacientes con LCGBD presentan enfermedad refractaria o recaída tras la primera línea de tratamiento. En estos casos, las estrategias terapéuticas incluyen desde el uso de otros regímenes combinados de inmunoquimioterapia y el trasplante de progenitores hematopoyéticos hasta otras opciones más novedosas como la terapia CAR-T y anticuerpos biespecíficos (1).

En relación al caso clínico que se presenta, la obstrucción intestinal y la necesidad de intervención quirúrgica permitieron el diagnóstico precoz del linfoma. La ausencia de enfermedad sistémica y la respuesta completa mantenida justifican la conducta expectante sin quimioterapia, siendo el seguimiento estrecho fundamental dada la posibilidad de recidiva. De hecho, la captación intestinal en el PET/TC a los años del seguimiento generó la sospecha de una posible recaída del linfoma, aunque finalmente la histología en la biopsia intestinal fue diagnóstica de enfermedad celiaca.

La enfermedad celiaca (EC) es un trastorno inflamatorio sistémico de base inmunológica que afecta de forma crónica al intestino delgado, desencadenado por la ingesta de gluten en individuos genéticamente susceptibles (3, 4). Afecta a todos los grupos de edad, siendo más común en mujeres. Las formas asintomáticas, los síntomas gastrointestinales inespecíficos o las manifestaciones extradigestivas diversas hacen que sea una entidad infradiagnosticada. El diagnóstico se basa en la determinación de autoanticuerpos específicos y la realización de una biopsia intestinal para confirmación anatomopatológica, pudiendo establecer el grado de lesión según la clasificación de Marsh (Tabla 1) (5).

Tabla 1

Grados de lesión según la clasificación de Marsh en enfermedad celiaca. *LIEs:* linfocitos intraepiteliales.

Clasificación de Marsh	Grado de lesión
Marsh 1: Infiltrativo	Aumento de LIEs
Marsh 2: Hiperplásico	Aumento de LIEs, hiperplasia de criptas sin disminución de la longitud de las vellosidades
Marsh 3: Atrófico	Aumento de LIEs, atrofia vellositaria (A: parcial; B: subtotal; C: total)

Una de las complicaciones asociadas a la enfermedad celiaca y que se abarca en este caso clínico es el desarrollo de ciertos tipos de neoplasias, incluidos los linfomas. Los mecanismos de linfomagénesis en la EC son probablemente multifactoriales. El cambio a un fenotipo monoclonal, la expansión clonal de linfocitos intraepiteliales (LIE) aberrantes y el aumento de su supervivencia, inducidos por la sobreexpresión incontrolada de interleucina-15 por los enterocitos en pacientes con EC refractaria tipo 2 principalmente, podría predisponer en este contexto de daño continuo e inflamación crónica a la aparición de neoplasias linfoides (6). La asociación más estrecha es con linfomas T, especialmente con el linfoma de células T asociado a enteropatía (EATL). Sin embargo, como la incidencia del linfoma de células B es mucho mayor que el EATL, se presenta con mayor frecuencia en los pacientes con EC, siendo el LCDBD el subtipo más común (6, 7, 8).

Por último, y respecto al tercer diagnóstico, el antecedente familiar fue clave para la sospecha de porfiria aguda intermitente, ya que la presentación clínica de episodios de dolor recurrente fue fácilmente atribuida de forma inicial a las secuelas quirúrgicas o a la evolución del linfoma.

La porfiria aguda intermitente es una enfermedad metabólica genética con herencia autosómica dominante poco frecuente, que se caracteriza por la deficiencia de la enzima hidroximetilbilano sintasa (HMBS) implicada en la biosíntesis del grupo hemo, lo que causa la acumulación de metabolitos tóxicos del hemo como el ácido aminolevulínico (ALA) y el porfobilinógeno (PBG). Las principales manifestaciones clínicas incluyen crisis neuroviscerales agudas con dolor abdominal, vómitos, taquicardia, hipertensión y orinas oscuras, la aparición de síntomas neuropsiquiátricos y otras afecciones crónicas como trastornos renales. Existen factores desencadenantes de las crisis agudas como diversos fármacos, alcohol, hormonas esteroideas, infecciones o el ayuno. El tratamiento de los ataques agudos requiere la suspensión de agentes

porfirógenos, la infusión de hemina, un adecuado aporte calórico, la monitorización y corrección de electrolitos y el manejo sintomático (9).

Respecto al diagnóstico, se requiere la medición de los niveles elevados de porfirinas en suero, orina y heces, tanto para el diagnóstico de la enfermedad como en las crisis agudas. Además, debe realizarse el análisis genético de las mutaciones del gen HMBS en todos los pacientes, siendo de especial interés para el asesoramiento genético.

La PAI presenta una penetrancia baja en torno al 10-30 %, por lo que no todos los portadores de la mutación desarrollarán la enfermedad. Se han descrito mutaciones de alta penetrancia clínica asociadas a ciertas poblaciones. De hecho, existen estudios que determinan que la prevalencia de PAI en la Región de Murcia es casi tres veces mayor que la estimada para el resto de España, con una población genéticamente homogénea portadora en la mayoría de los casos de la mutación *c.669_698del30* en el gen HMBS con una alta penetrancia clínica asociada (10).

La porfiria no presenta una relación etiológica con el linfoma ni con la enfermedad celíaca, pero la confirmación de su diagnóstico fue crucial para el manejo del paciente.

La persistencia de síntomas tras un diagnóstico mayor debe motivar una reevaluación diagnóstica, evitando atribuir toda la sintomatología a una única causa. En conjunto, este caso resalta la importancia de una evaluación clínica integral y continuada, siendo el abordaje multidisciplinar esencial en la atención a pacientes con cuadros complejos.

BIBLIOGRAFÍA

1. González-Barca E, López-Hernández A, Coronado M, Martín A, Montalbán C, Montes-Moreno S, et al. Guía de GELTAMO para el tratamiento del linfoma de células grandes B difuso (LCGBD). 1.1ª ed. Madrid: Grupo Español de Linfomas y Trasplante Autólogo de Médula Ósea (GELTAMO); 2022.
2. Alaggio R, Amador C, Anagnostopoulos I, Attygalle AD, Araujo IBDO, Berti E, et al. The 5th edition of the World Health Organization classification of haematolymphoid tumours: lymphoid neoplasms. Leukemia. 2022;36(7):1720–1748.
3. Grupo de trabajo del Protocolo para el diagnóstico precoz de la enfermedad celíaca. Protocolo para el diagnóstico precoz de la enfermedad celíaca. Madrid: Ministerio de Sanidad, Servicios Sociales e Igualdad; 2018.
4. Moscoso JF, Quera PR. Enfermedad celíaca: revisión. Rev Med Clin Condes. 2015;26(5):613–627.

5. Villanacci V, Vanoli A, Leoncini G, Arpa G, Salviato T, Reggiani Bonetti L, et al. Celiac disease: histology-differential diagnosis-complications. A practical approach. Pathologica. 2020;112:186–196.
6. Halfdanarson TR, Rubio–Tapia A, Ristow KM, Habermann TM, Murray JA, Inwards DJ. Patients with celiac disease and B-cell lymphoma have a better prognosis than those with T-cell lymphoma. Clin Gastroenterol Hepatol. 2010;8(12):1042–1047.
7. Packova B, Kohout P, Dastych M, Prokesova J, Grolich T, Kroupa R. Malignant complications of celiac disease: a case series and review of the literature. J Med Case Rep. 2022;16(1):460.
8. Ríos León R, Crespo Pérez L, Martínez-Geijo Román C, Barbado Cano A, García-Cosío Piqueras M, Sánchez Rodríguez E, et al. Perforación intestinal secundaria a linfoma intestinal B difuso de células grandes en un paciente con enfermedad celiaca. Gastroenterol Hepatol. 2017;40(9):503–504.
9. Kizilaslan EZ, Ghadge NM, Martinez A, Bass M, Winayak R, Mathew M, et al. Acute intermittent porphyria's symptoms and management: a narrative review. Cureus. 2023;15(3):e36058.
10. Barreda-Sánchez M, Buendía-Martínez J, Glover-López G, Carazo-Díaz C, Ballesta-Martínez MJ, López-González V, et al. High penetrance of acute intermittent porphyria in a Spanish founder mutation population and CYP2D6 genotype as a susceptibility factor. Orphanet J Rare Dis. 2019;14:59.

27

Superlinfocitos: síndrome de activación macrofágica tardío tras terapia CAR-T en linfoma folicular

AUTORA:

Irene Gutiérrez Muñoz
Residente de Hematología.
Hospital General Universitario José María Morales Meseguer

RESTO DE AUTORES:

Paula Moreno Albaladejo - Marina Sánchez Jiménez

RESUMEN

La terapia CAR-T ha emergido como opción eficaz en linfomas no Hodgkin refractarios, aunque no exenta de riesgos ni de complicaciones. Presentamos el caso de un paciente de 75 años con un linfoma folicular avanzado que, tras 3 líneas de tratamiento, fue sometido a infusión de células CAR-T. Inicialmente, como complicación, el paciente desarrolló un síndrome de liberación de citoquinas (grado 2) y neurotoxicidad (ICANS grado 3). Sin embargo, días posteriores se evidenció un síndrome de activación macrofágica tardío, caracterizado por fiebre persistente, alteraciones en la bioquímica y datos de hemofagocitosis. Pese al tratamiento con tocilizumab asociado a tratamiento inmunosupresor intenso, el paciente presentó un deterioro neurológico severo, que culminó con ingreso en UCI y fallecimiento. Este caso ilustra las múltiples complicaciones que pueden darse en la terapia CAR-T, destacando la devastadora evolución del síndrome de activación macrofágica tardío.

Palabras clave: células CAR-T, linfoma no Hodgkin, síndrome de activación macrofágica, linfohistiocitosis hemfagocítica, síndrome de liberación de citoquinas, ferritina, citopenia, inmunoterapia, tocilizumab.

INTRODUCCIÓN

La terapia CAR-T ha supuesto una revolución en al tratamiento de hemopatías malignas, tales como el linfoma no Hodgkin, con las cuales se puede obtener remisiones duraderas (1). El estudio ZUMA-5 se trata de un ensayo clínico multicéntrico, de fase 2, de un solo brazo, que evaluó la eficacia y seguridad de la terapia CAR-T axicabtagene ciloleucel (axi-cel) en pacientes con linfoma no Hodgkin indolente en recaída o refractario, específicamente en linfoma folicular (LF) o en linfoma de la zona marginal (LZM), con al menos dos líneas previas. En este ensayo, se observó en linfoma folicular una respuesta completa (RC) del 74 %, con una supervivencia de libre progresión a los 12 meses del 74 %. Tras ello en enero de 2024 se acepta el empleo de axi-cel y se comienza a financiar esta línea terapéutica en linfoma folicular si: después de 3 o más líneas, si ha presentado una progresión antes de los dos primeros años después de la primera línea de tratamiento (POD24), ECOG 0-1 y sin comorbilidades graves (2).

La terapia CAR-T consiste en un tratamiento de inmunoterapia donde se empela las células T del propio paciente, "reeducándolas" para reconocer y destruir las células tumorales mediante la introducción de un gen que codifica el receptor quimérico de antígeno (CAR). Se trata de un complejo proceso que involucra: recolección mediante aféresis de los linfocitos T del paciente; inserción del gen CAR en los linfocitos por medio de vectores virales modificados (lentivirus o retrovirus); expresión y expansión de los linfocitos modificados expresan el CAR con un dominio externo que reconoce al antígeno tumoral y uno intracelular que activa la respuesta inmunitaria. Previo a la infusión, se administra un régimen de acondicionamiento para evitar el rechazo del CAR-T, disminuir tejido linfoide y citorredudir la enfermedad de base. Una vez infundido, las células reconocen y destruyen las células tumorales, que expresan el antígeno objetivo (1).

Sin embargo, la terapia CAR-T no está exenta de riesgos. Las complicaciones más frecuentes son el síndrome de liberación de citoquinas y la neurotoxicidad, además de citopenias y, en menor medida, el devastador síndrome de activación macrofágica (SAM). Presentamos aquí el caso de un paciente de 75 años con un LF refractario, que, tras recibir la terapia CAR-T que presentó múltiples complicaciones que culminaron en un desenlace fatal. Este caso evidencia la complejidad del manejo de las mismas en la terapia CAR-T y la necesidad de estrategias de vigilancia e intervención temprana (1, 3).

Justificación del tema

La terapia CAR-T cada vez está más presente en el día a día de lo hematólogos. Sin embargo, a pesar de sus beneficios, conlleva un riesgo considerable de complicaciones potencialmente letales. Mientras la literatura se centra en el manejo del CRS y del

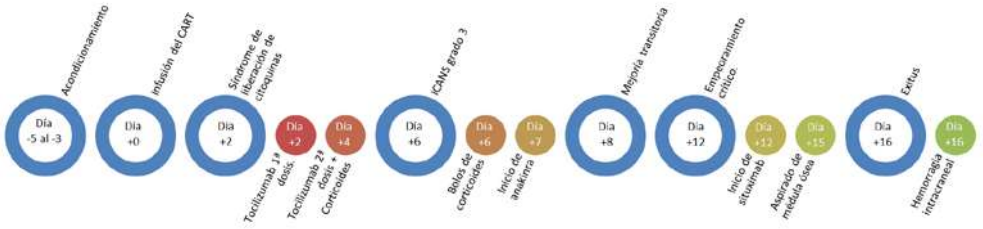

Figura 1. Evolución temporal del caso clínico. Destacar la temporalidad de las complicaciones, como el uso de tocilizumab aumenta el riesgo de neurotoxicidad. Además llama la atención la velocidad de evolución.

ICANS, el SAM, especialmente en su presentación tardía, es menos documentado. La descripción detallada de este caso clínico con múltiples complicaciones, resulta de gran riqueza para el conocimiento de la fisiopatología, diagnóstico y manejo de estos pacientes. Con ello podemos desarrollar estrategias multidisciplinares para mejorar el pronóstico y seguridad de la inmunoterapia.

CASO CLÍNICO

Historia hematológica y comorbilidades

Varón de 75 años diagnosticado a los 71 de linfoma folicular grado 2, estadio IV-A (FLIPI 4). Inicialmente fue tratado con Rituximab-Bendamustina, alcanzando respuesta completa, aunque al año y medio presentó recaída. Se inició segunda línea en un ensayo fase III (Rituximab-Lenalidomida); al tener intolerancia al tratameinto y datos de progresión, se cambió a una tercera línea con Mosunetuzumab. Tras 8 ciclos se observó respuesta parcial por PET-TC, que al completar 12 ciclos, se logró respuesta completa (confirmada por PET-TC y biopsia medular). A los 6 meses de finalizar la tercera línea, se evidenció recaída con adenopatía inguinal izquierda y enfermedad mínima residual positiva en biopsia, por lo que se indicó 4ª línea con terapia CAR-T. No se administró tratamiento puente, dada su estabilidad clínica y analítica. Entre los antecedentes, destaca hipertensión, función cardiaca conservada y psoriasis en placas bien controlado.

Ingreso en planta

El paciente ingresa de forma programada para la administración de terapia CAR-T axi-cel con una dosis de $3x10^6$CAR-T/kg. Se realizó el acondicionamiento linfodeplec-

tivo, con fludarabina a dosis de 30mg/m^2 y ciclofosfamida 500mg/m^2 durante los días -5,-4 y -3) sin complicaciones asociadas.

Tras la infusión de células CAR-T (axi-cel) el día +0, el paciente presentó una fase inicial sin incidencias inmediatas, con parámetros basales estables documentados en la analítica inicial. Sin embargo, al día +2 se evidenció el inicio de fiebre (38ºC) acompañada de una disminución en la saturación de oxígeno, por la que requirió oxigenoterapia con gafas nasales a 2L para alcanzar niveles adecuados. Aunque se inició una cobertura antibiótica empírica por clínica de fiebre en paciente inmunodeprimido, la evolución clínica sugería más un SLC grado 2, lo que motivó la administración de tocilizumab a dosis de 8 mg/kg. La persistencia de la fiebre y la necesidad de oxígeno llevaron a la repetición del tratamiento con tocilizumab el día +4, complementado con dexametasona a dosis de 10mg cada 6 horas.

El deterioro no se limitó a la fase inflamatoria sistémica, ya que al día +6 desarrolló una neurotoxicidad (ICANS grado 2) que se manifestó con desorientación, ecolalia y una escala ICE reducida a 4/10. Ante el empeoramiento neurológico, caracterizado por afasia completa, mínima respuesta a estímulos y escala ICE de 1/10 (ICANS grado 3), se aumentaron los corticoides (iniciándose bolos de metilprednisolona de 500 mg cada 12 h) tras descartar complicaciones estructurales mediante TAC craneal y causa metabólica con gasometría resto de parámetro normales. A pesar del manejo, la evolución neurológica fue tórpida: el día +7 el paciente mantenía un estado de deterioro neurológico con respuesta solo a estímulos dolorosos con retirada, emisión de sonidos y apertura ocular espontánea (Glasgow 10/15), por lo que se inicia anakinra a dosis de 8mg/kg/día repartida en 4 dosis cada 6h . Sin embargo, a partir del día +8 se evidenció una estabilización clínica transitoria, con escala ICE de 8/10, que motivó iniciar la desescalada de corticoides progresivos.

Lamentablemente, esta aparente mejoría fue breve, ya que el día +12 el paciente presentó un nuevo deterioro neurológico, pasando a estar somnoliento y con una reducción crítica de la escala ICE (1/10), por lo que se inicia además situximab. Este cambio clínico coincidió con la reaparición de la fiebre, que se intensificó a 39,5 ºC el día +13, acompañada de hipertensión severa y un empeoramiento del estado neurológico, con signos de estupor, nistagmo horizontal, sin alteraciones en la respuesta pupilar. En este estado se comenta a UCI con inicio de manejo por estado crítico.

Evaluación diagnóstica

Ante la aparición de deterioro neurológico asociada a fiebre, se llevó a cabo un amplio diagnóstico diferencial. Se consideraron diversas posibilidades: inicialmente se planteó un evento cerebrovascular agudo, potencialmente hemorrágico, dada la pre-

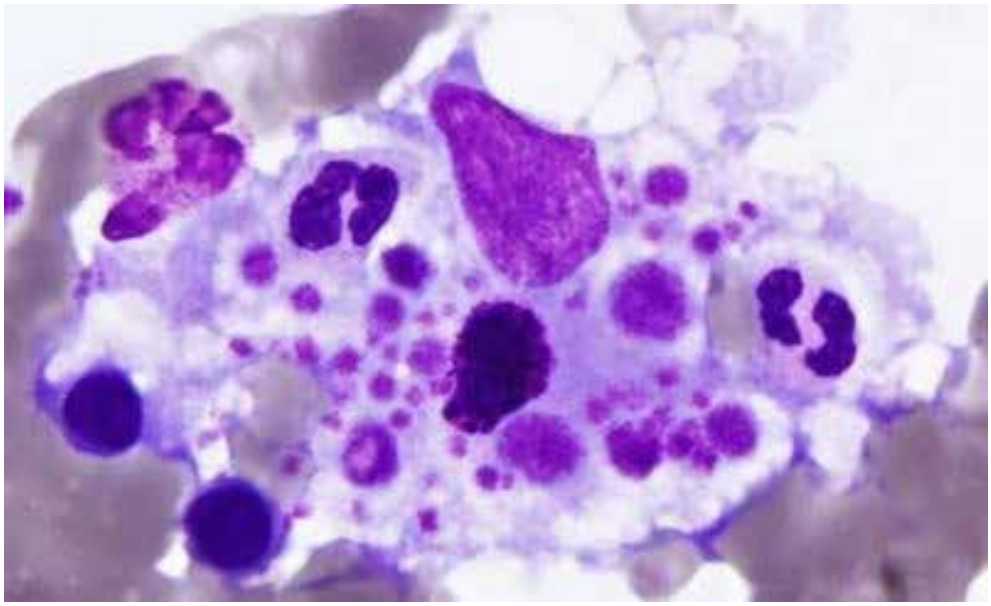

Figura 2. Imagen de fagocitosis de varios elementos formes por macrófago es aspirado de médula. Imagen obtenida del grupo español de citología hematológica (6).

sencia de trombopenia e hipofibrinogenemia, el cual se descartó con una tomografía axial computarizada (TAC) craneal que no reveló datos de patología intracraneal aguda.

También se evaluó la hipótesis de hipertensión maligna secundaria al uso de neurolépticos administrados para controlar episodios de agitación, aunque este efecto suele asociarse a rigidez, no presente en el cuadro actual. Se planteó, en menor medida, un nuevo proceso infeccioso en un paciente inmunodeprimido con alteración de la coagulación, pero la determinación negativa de reactantes de fase aguda (proteína C reactiva y procalcitonina), junto con ausencia de aislamiento microbiológico, disminuyeron la probabilidad de un proceso infeccioso.

Se contempló la posibilidad de un efecto adverso del siltuximab, el cual puede producir fiebre paradójica e hipertensión. También, se consideró la contribución del propio ICANS y, especialmente, la posibilidad de un SAM.

En los resultados analíticos, se observaron datos sugestivos de un proceso inflamatorio severo: marcada elevación de la ferritina, alteración de la bilirrubina, hipertrigliceridemia, elevación de la LDH y una coagulación alterada con disminución del fibrinógeno. Además, desarrolló una trombopenia que evolucionó posteriormente a neutropenia, lo cual, junto con la curva de evolución de estos parámetros, orientó hacia un síndrome hemofagocítico (1, 4). Ante esta sospecha, se realizó un aspirado de médula ósea que mostró evidencias claras de hemofagocitosis (Figura 2).

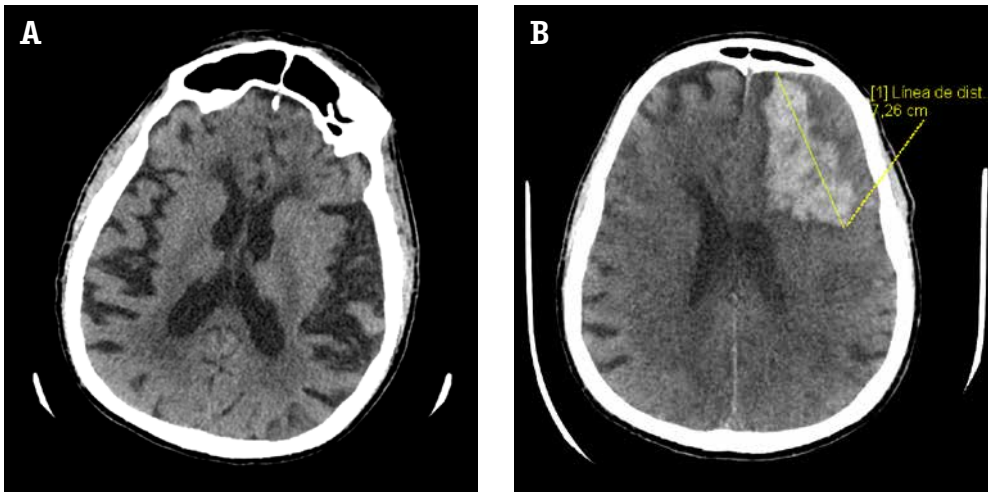

Figura 3. Tomografía axial computerizada realizada al paciente. En la primera (A) podemos ver que se descartarn datos de trombosis y de sangrado, en comparación con segunda (B) donde hay un extenso hematoma frontal izquierdo de morfología digitiforme que Condiciona efecto masa con una desviación de la línea media de 5 mm y colapso del asta frontal del ventrículo lateral ipsilateral.

Destacar, en días previos se realizó la monitorización del CAR-T, encontrándose una expansión del 58 % de células CAR-T circulantes, cuando normalmente se esperan valores inferiores al 10 %. Esta re-expansión anómala sugiere un disparo inflamatorio excesivo, probablemente el detonante del SAM tardío.

Tratamiento y evolución

Ante el diagnóstico de síndrome de activación macrofágica (SAM), se procedió a ajustar el tratamiento según las pautas habituales. En estos casos se abordan inicialmente con las mismas pautas que del SLC y, ante la ausencia de mejoría a las 48 horas, se plantea el empleo de anakinra, corticoides, en ciertos casos, etopósido (1,4). En nuestro paciente, ya se habían implementado las primeras medidas, sin lograr una respuesta clínica, por lo que se decidió iniciar quimioterapia con etopósido el día +15.

Durante su estancia en la unidad de cuidados intensivos (UCI), se evidenció una marcada depresión neurológica, descartándose actividad epileptógena. Al día +16, el paciente presentó un deterioro del estado general, por el que precisan de sonda nasogástrica, intubación orotraqueal y conexión a ventilación mecánica invasiva. Esa misma noche, se produjo un deterioro hemodinámico, acompañado de cambios en la exploración neurológica, con aparición de midriasis derecha

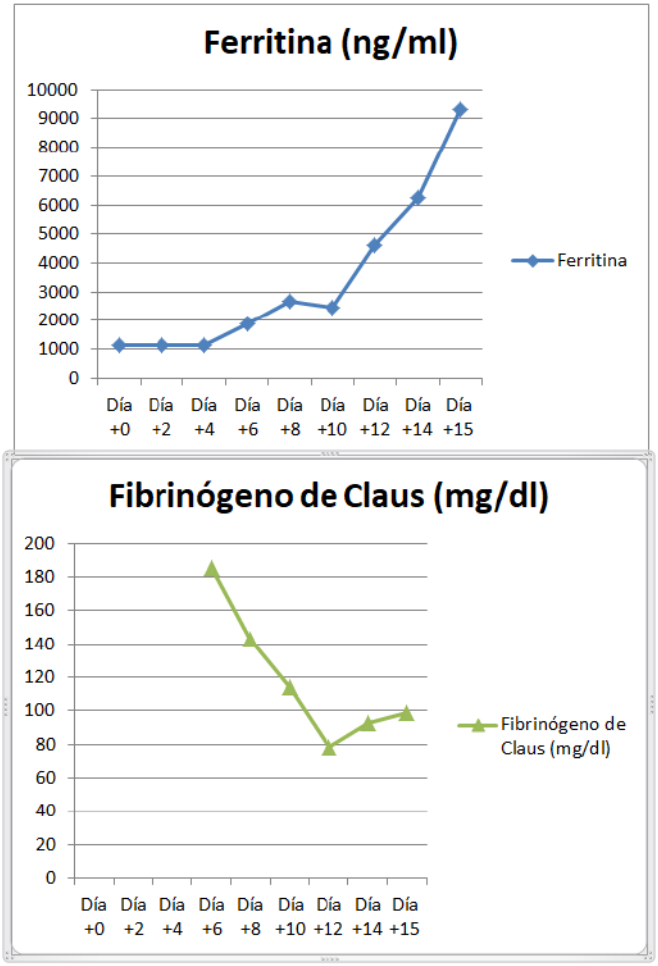

Figura 4. Graficas que ilustran elevación de ferritina y descenso de fibrinógeno que coinciden con empeoramiento crítico del paciente, siendo el día +13 sugestivo de primer día de síndrome de activación macrofágica. En ese día coincide además una elevación de bilirrubina a 2.14mg/dl a expensas de la indirecta, elevación progresiva de triglicéridos y aumento de LDH.

arreactiva. Se solicitó un TAC craneal urgente, el cual reveló un extenso hematoma frontal izquierdo que condicionaba la formación de un hemoventrículo y un leve desplazamiento de la línea media (5 mm) (Figura 3). Fue valorado por neurocirugía, con desestimación de intervención quirúrgica urgente. Pese a las medidas adoptadas, la evolución posterior fue desfavorable, culminando en el fallecimiento del paciente.

DISCUSIÓN

La terapia CAR-T ha revolucionado el manejo de linfomas no Hodgkin refractarios, logrando remisiones duraderas; sin embargo, su eficacia se ve contrarrestada por complicaciones potencialmente letales. SLC y la neurotoxicidad (ICANS) se observan con frecuencia en estos pacientes (5), el SAM representa una complicación rara, con incidencia aproximada del 3-4 % (4) y una mortalidad que puede alcanzar el 80 % en algunos casos. El SAM es un síndrome hiperinflamatorio caracterizado por la activación descontrolada de macrófagos y linfocitos, lo que provoca una sobreproducción de citocinas proinflamatorias (entre ellas IL-1), elevación extrema de la ferritina, alteraciones en los lípidos, coagulopatía y pancitopenia, elementos que lo sitúan dentro del espectro de los síndromes hemofagocíticos (1, 4).

En el contexto de la terapia CAR-T se distinguen dos fenotipos. El SAM precoz se presenta dentro de la primera semana postinfusión, solapándose clínicamente con el CRS y respondiendo de manera favorable al tratamiento con tocilizumab y esteroides. Por el contrario, el SAM tardío se manifiesta a partir de la segunda semana de la infusión CAR-T. Se caracteriza por una presentación atípica con fiebre persistente, panci-

Tabla 1

Criterios diagnósticos de HLH-2004. El diagnóstico se establece si se confirma una mutación genética (sindo diagnótico primario) o, en su ausencia, cuando se cumplen al menos 5 de los 8 criterios restantes (4).

Criterios diagnósticos de HLH-2004
Mutación genética: Presencia de mutación patógena en uno de los genes asociados a HLH familiar (PRF1, UNC13D, STX11, STXBP2. La presencia de una mutación, confirma el diagnóstico.
Fiebre ≥38.5 ºC persistente.
Esplenomegalia
Citopenias: afectación de al menos 2 de 3 líneas sanguíneas: Hemoglobina <9g/dl; plaquetas <100x10^9/L; Neutrófilos <1.0 x10^9/L
Hipertrigliceridemia (Triglicéridos ≥265mg/dl) y/o hipofibrinogenemia (fibrinógeno ≤150mg/dl).
Evidencia histológica de hemofagocitosis en médula ósea, bazo, ganglios linfáticos o hígado.
Actividad de células NK disminuida
Hiperrferritinemia (ferritina >500ng/ml).
Elevación de niveles de receptor soluble de IL-2 (≥2400 U/ml).

Tabla 2

HScore. La suma total se emplea para estimal la probabilidad del HLH. Un HScore mayor a 169 puntos tiene una probailiad del 90 % de ser un HLH.

HScore para el diagnóstico de HLH.	
Ítem	**Puntuación**
Inmunosupresión subyacente	Sí: 18 puntos. No: 0 puntos.
Fiebre máxima	<38.4 ºC: 0 puntos. 38.4-39.4: 33 puntos. >39.4: 49 puntos.
Visceromegalias	Ausente: 0 puntos. Presente: 23 puntos.
Citopenias	1 línea: 0 puntos. 2 líneas: 24 puntos. 3 líneas: 34 puntos.
Ferritina sérica	<2000ng/ml: 0 puntos. 2000-6000ng/ml: 35 puntos. >6000ng/ml: 50 puntos.
Triglicéridos	<133mg/dl: 0 puntos 133-354mg/dl: 44 puntos. >354mg/dl: 64 puntos.
Fibrinógeno	>250mg/dl: 0 puntos. ≤250mg/dl: 30 puntos
Aspartato aminotransferasa	<30 U/L: 0 puntos. ≥30 U/L: 19 puntos.
Hemofagocitosis en médula	Ausente: 0 puntos. Presente: 35 puntos.

topenias, hipofibrinogenemia y evidencia de hemofagocitosis en la médula ósea, sin relación al síndrome de liberación de citoquinas. Presenta peor pronóstico, ya que no suele ser sensible al tratamiento con tocilizumab (1). La fisiopatología del SAM tardío parece involucrar una expansión aberrante de los linfocitos CAR y la liberación sostenida de otras citocinas, como IL-1 (4). En nuestro caso, el hallazgo de un 58 % de linfocitos CAR en la monitorización del mismo, sugiere una re-expansión masiva y desregulada de estas células, pudiendo ser desencadenante del estado hiperinflamatorio.

El diagnóstico del SAM se basa en la combinación de criterios clínicos y de laboratorio. Herramientas como los criterios HLH-2004 o el H-score (Tabla 1 y 2), aunque ori-

ginalmente diseñados para otras poblaciones, permiten identificar la presencia de hiperinflamación. El diagnóstico de síndrome hemofagocítico secundario se fundamenta en el cumplimiento de al menos cinco de ocho criterios (incluyendo fiebre >38,5 ºC, esplenomegalia, citopenias en al menos dos líneas, hipertrigliceridemia o hipofibrinogenemia, evidencia de hemofagocitosis, baja actividad de células NK, hiperferritinemia significativa y elevación del receptor de IL-2). Sin embargo en el SAM por terapia CAR-T, se valora además otros datos como fiebre persistente, hiperferritinemia extrema (por encima de 10,000 ng/mL), pancitopenia y evidencia de fallo multiorgánico (elevación de enzimas hepáticas, deterioro de la función renal o edema pulmonar) (1, 4).

En cuanto al tratamiento, mientras que el SAM precoz se maneja con tocilizumab y esteroides, el SAM tardío requiere una intensificación de la inmunosupresión mediante anakinra a dosis de 10 mg/kg/día, pulsos de metilprednisolona y, en casos refractarios, la incorporación de etopósido, a pesar de sus riesgos sobre las células CAR-T. Este caso subraya la necesidad de un abordaje multidisciplinario y de desarrollar criterios diagnósticos y protocolos terapéuticos específicos que permitan detectar tempranamente la re-expansión celular y la progresión hacia SAM tardío para mejorar el pronóstico en estos pacientes (1, 4).

CONCLUSIONES

- El SAM tardío tras terapia CAR-T es una complicación poco frecuente pero devastadora, caracterizada por una cascada inflamatoria distinta a la del CRS precoz y con alta mortalidad, que no responde al tocilizumab.
- Una expansión descontrolada de células CAR-T, evidenciada por niveles inusualmente altos en el monitoreo, parece ser un factor clave en el desencadenamiento del SAM tardío.
- La detección temprana, mediante la vigilancia de biomarcadores inflamatorios y criterios diagnósticos específicos, junto con un manejo agresivo y protocolizado, es esencial para mejorar el pronóstico.

BIBLIOGRAFÍA

1. Carreras E, Rovira M, Valcárcel D. Manual de Trasplante Hematopoyético y Terapia Celular. 6.ª ed. 2022. Capítulo 6: Terapia Celular.
2. Locke FL, Ghobadi A, Jacobson CA, et al. Axicabtagene ciloleucel in relapsed or refractory indolent non-Hodgkin lymphoma (ZUMA-5): Preliminary efficacy and safety results. J Clin Oncol. 2022;40(16 Suppl):TPS9093.

3. Maus MV, Alexander S, Bishop MR, et al. Society for Immunotherapy of Cancer (SITC) clinical practice guideline on immune effector cell-related adverse events. J Immunother Cancer. 2020;8:e001511. **doi:10.1136/jitc-2020-001511**.
4. Sandler RD, Tattersall RS, Schoemans H, et al. Diagnosis and Management of Secondary HLH/MAS Following HSCT and CAR-T Cell Therapy in Adults; A Review of the Literature and a Survey of Practice Within EBMT Centres on Behalf of the Autoimmune Diseases Working Party (ADWP) and Transplant Complications Working Party (TCWP). Front Immunol. 2020;11:524. **doi:10.3389/fimmu.2020.00524**.
5. Strati P, Varma A, Adkins S, et al. Hematopoietic recovery and immune reconstitution after axicabtagene ciloleucel in patients with large B-cell lymphoma. Haematologica. 2021;106(10):2667–2672. **doi:10.3324/haematol.2020.254045**.
6. Gutiérrez AB, Buesa García C. Síndrome hemofagocítico reactivo. Atlas del GECH. 2025. Disponible en: **https://atlas.gechem.org/index.php?option=com_k2&view=item&id=679:sindrome-hemofagocitico-reactivo&lang=es**

28

Síndrome constitucional y dolor abdominal, ¿y si es tuberculosis abdominal?

AUTORA:

María de la Cruz Torres Hernández
Residente de Medicina Intensiva.
Hospital General Universitario Santa Lucía de Cartagena

RESTO DE AUTORES:

Marina Machado Martínez - José Antonio Consentino Hernández - Irene González Fernández
José Antonio López Lisón - Pedro José Manuel Hernández

RESUMEN

Varón de 21 años, natural de Senegal, que consulta por dolor abdominal de tres meses de evolución, acompañado de síndrome constitucional y sensación distérmica. Al ingreso presenta reactantes de fase aguda discretamente elevados; sugiriéndose fibromatosis en la ecografía abdominal. Posteriormente, presenta agravamiento clínico; la tomografía computarizada evidencia signos de perforación intestinal, probablemente a nivel ileal. Por lo que, se interviene quirúrgicamente, hallándose un absceso intraperitoneal, con PCR positiva para *Mycobacterium tuberculosis*. Se inicia tratamiento antituberculoso con rifampicina, isoniacida, levofloxacino, linezolid y piridoxina. A pesar de todo, la evolución es desfavorable, requiriendo múltiples cirugías por perforación intestinal, con ingreso en UCI con soporte vasoactivo. Finalmente, desarrolla una isquemia mesentérica no oclusiva considerada inoperable, instaurándose medidas de confort, falleciendo el paciente a las pocas horas. Este caso subraya la importancia de incluir la tuberculosis abdominal en el diagnóstico diferencial del dolor abdominal prolongado, especialmente en pacientes provenientes de zonas endémicas.

Palabras clave: dolor abdominal, tuberculosis abdominal, fibromatosis, *Mycobacterium tuberculosis.*

INTRODUCCIÓN

La tuberculosis abdominal es una forma de tuberculosis extrapulmonar que presenta desafíos diagnósticos y terapéuticos significativos, siendo una forma de tuberculosis extrapulmonar que puede afectar cualquier parte del tracto gastrointestinal, el peritoneo, los ganglios linfáticos mesentéricos y los órganos sólidos abdominales. La incidencia de tuberculosis abdominal varía significativamente según la región geográfica, siendo más común en países endémicos de tuberculosis como India, China y algunas regiones de África. En países endémicos, la tuberculosis abdominal representa una proporción significativa de los casos de tuberculosis extrapulmonar. Sin embargo, en regiones no endémicas, la tuberculosis abdominal es menos común, pero sigue siendo un desafío diagnóstico debido a su presentación clínica inespecífica y la falta de sospecha clínica.

El diagnóstico diferencial de la tuberculosis abdominal incluye enfermedades como la enfermedad de Crohn, malignidades gastrointestinales, infecciones bacterianas y otras condiciones inflamatorias del abdomen. Entre los síntomas que se pueden encontrar destacan el dolor abdominal, fiebre, pérdida de peso y diarrea, lo que puede llevar a una confusión diagnóstica con otras patologías abdominales. La evaluación diagnóstica incluye pruebas de imagen como la tomografía computarizada, estudios de bario, ecografía y colonoscopia, así como pruebas microbiológicas y histológicas para la detección de *Mycobacterium tuberculosis.*

En el tratamiento de la tuberculosis abdominal generalmente se recomienda un régimen de seis meses de terapia antituberculosa con isoniazida, rifampicina, pirazinamida y etambutol. En casos complicados, como obstrucción intestinal o perforación, puede ser necesaria la intervención quirúrgica.

En resumen, la tuberculosis abdominal es una enfermedad compleja que requiere un alto índice de sospecha clínica y un enfoque diagnóstico y terapéutico multidisciplinario para reducir la morbilidad y mortalidad asociadas.

CASO CLÍNICO

- **Enfermedad actual:** paciente varón de 21 años de origen africano, residente en España desde hace 14 meses, que según refiere presenta desde hace tres meses dolor abdominal acompañado de pérdida de peso, sudoración nocturna

y fiebre vespertina (según describen, picos febriles de hasta 39ºC, permaneciendo con febrícula de 37,5ºC cuando remiten los picos febriles). No alteración de habito intestinal, sin productos patológicos. Niega recorte de diuresis, ni otra sintomatología al a anamnesis por aparatos.

- **Exploración física:** Consciente y orientado. Habito asténico. No adenopatías supraclaviculares ni laterocervicales. **Auscultación cardíaca:** rítmico y sin soplos. **Auscultación pulmonar:** murmullo vesicular conservado. **Abdomen:** peristaltismo conservado, distendido, doloroso a la palpación, con signos de peritonismo. Impresiona de hepatoesplenomegalia. Puño percusión renal bilateral negativa. **Miembros inferiores** sin edemas, no lesiones cutáneas ni signos de thrombosis venosa profunda.
- Resumen de pruebas complementarias:
  - **Analítica:** Glucemia 78 mg/dl, Urea 46 mg/dl, Creatinina 0,55, Sodio 135 mEq/l, Potasio 4 mEq/l, Hematíes: 4,2 x10^6/uL, **Hemoglobina: 10,8 g/dL**, Hematocrito: 32,8 %, Volumen corpuscular medio: 79 fL, Plaquetas: 400 x10^3/uL, Volumen plaquetario medio: 9,2 fL, **Leucocitos: 13,29 x10^3 /uL**, Neutrófilos: 11,86 x10^3/uL, Neutrófilos (%): 89,2 %, Linfocitos: 0,33 x10^3/uL, Linfocitos (%): 2,5 %, Monocitos: 1,05 x10^3/uL, Monocitos (%): 7,9 %, Eosinófilos: 0,02 x10^3/uL, Eosinófilos (%): 0,2 %, Basófilos: 0,03 x10^3/uL, Basófilos (%): 0,2 %, Neutrófilos inmaduros: 0,1 x10^3/uL, Neutrófilos inmaduros %: 0,8 %, Extensión Sangre Periférica: Sin alteraciones morfológicas significativas. **Proteína C reactiva 20,7 mg/dl.**
  - **ECG:** ritmo sinusal a 75 latios por minuto. Eje QRS a 60º. PR normal. QRS estrecho. No alteraciones agudas de la repolarización.
  - **Radiografía de tórax anteroposterior y lateral:** ICT normal. Hilios simétricos, no congestivos, tráquea centrada. No pinzamiento de senos costodiafragmáticos, no se observan infiltrados parenquimatosos.
  - **Serología:** infección VHB crónica no replicativa.
  - **Tomografía computorizada tórax-abdomen-pelvis:** se aprecia escaso neumoperitoneo inframesocólico de predominio en fosa ilíaca derecha en posible relación con perforación de víscera hueca. Se observa solución de continuidad en un asa intestinal posiblemente de ileón), sugestivo de punto de perforación. Leve ascitis multicompartimental de aspecto loculado, edematización de la grasa mesentérica y engrosamiento nodular del omento y del peritoneo de predominio en meso-hipogastrio y FID. Múltiples adenopatías mesentéricas y en hilio hepático. Escaso enfisema subcutáneo en pared anterolateral, de predominio derecho. En bases pulmonares incluidas, se observa leve derrame pleural izquierdo, de hasta 13 mm de espesor

con atelectasias hipoventilatorias asociadas. Conclusión: hallazgos sugestivos de perforación de víscera hueca con probable punto de perforación en asa intestinal (posible ileón) en fosa ilíaca derecha.

- **Evolución:** el paciente se interviene de forma urgente por laparatomía media suprainfraumbilical. Se observan múltiples lesiones y placas de posible enfermedad tuberculosa miliar en forma de nódulos blanquecinos granulomatosos distribuidos por toda la cavidad abdominal (epiplón, asas intestinales) que imposibilitan más aún disección entre asas. Alta friabilidad de los tejidos al mínimo manejo quirúrgico con al menos 6 perforaciones iartrogénicas con disección dificultosa por la pérdida de planos de los tejidos y la consistencia patológica. Se realiza sutura primaria de todas ellas. Dificultad para identificar perforación informada, aunque a nivel de flanco derecho, adyacente a ciego se observa nueva perforación con salida intestinal que podría corresponder, sobre la que se realiza sutura primaria. Se decide no realizar ningún otro gesto quirúrgico con alto riesgo de causar más daños. Revisión de hemostasia y aspiración de líquido libre. Se realiza extirpación de tejido patológico con placa miliar que se manda tanto a Anatomía Patológica como Microbiología.
  Posteriormente el paciente, ingresa a UCI, dependiente de drogas vasoactivas. Finalmente, se obtienen de esas muestras los resultados PCR positiva para *Mycobacterium tuberculosis*, iniciándose tratamiento antituberculoso con rifampicina, isoniacida, levofloxacino, linezolid y piridoxina. A pesar de ello, el paciente continua con empeoramiento analítico con elevación de reactantes de fase aguda y empeoramiento gasométrico, priorizándose medidas de confort, ante hallazgos de isquemia mesentérica aguda no oclusiva, falleciendo el paciente finalmente.

DISCUSIÓN

La tuberculosis abdominal representa una forma extrapulmonar poco frecuente, pero clínicamente relevante, de infección por *Mycobacterium tuberculosis*. Su presentación clínica es insidiosa y puede simular procesos inflamatorios o neoplásicos del abdomen, lo que retrasa el diagnóstico. En este caso, un paciente joven, de 21 años, originario de Senegal —una región endémica de tuberculosis— presenta una evolución complicada con perforación intestinal y fibromatosis secundaria**,** lo cual constituye una presentación inusual pero reconocida en la literatura médica.

La perforación intestinal por tuberculosis, aunque rara (incidencia menor al 5 % en pacientes con TB abdominal), es una complicación grave que se asocia con alta

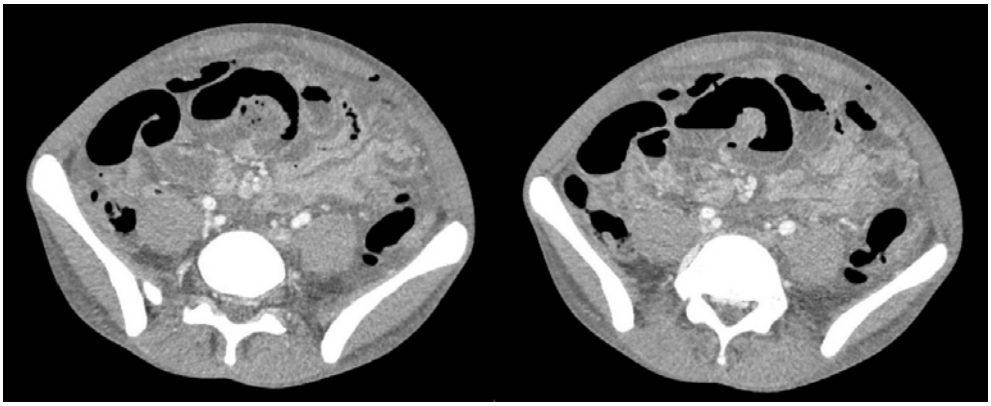

Figura 1. Cortes axiales abdominales de tomografía computarizada. En ellos se aprecia neumoperitoneo inframesocólico, en posible relación con víscera hueca.

morbilidad y mortalidad. El íleon terminal es el sitio más frecuentemente afectado debido a su rica concentración de tejido linfoide. La patogénesis puede implicar necrosis caseosa transmural, isquemia o una obstrucción progresiva que lleve a la dilatación y eventual ruptura. En este contexto, el abordaje quirúrgico es mandatorio. La cirugía de elección depende de la extensión y localización de la perforación: puede incluir resección segmentaria con anastomosis primaria o creación de estomas temporales en casos con contaminación peritoneal severa o inestabilidad hemodinámica.

La presencia de fibromatosis secundaria (posiblemente mesentérica o desmoide-like) es una entidad rara pero reconocida en contextos de inflamación crónica. Aunque no es exclusiva de la tuberculosis, su aparición puede estar relacionada con la estimulación proliferativa crónica del tejido fibroblástico inducida por la infección o como respuesta postquirúrgica. El manejo de estas lesiones es complejo y puede variar desde observación en casos asintomáticos hasta resección quirúrgica cuando hay compromiso funcional o sospecha de malignidad.

Desde el punto de vista médico, el tratamiento de la tuberculosis abdominal requiere el mismo esquema antituberculoso estándar que la tuberculosis pulmonar. Según las guías de la Organización Mundial de la Salud (2023), el régimen inicial incluye una fase intensiva de 2 meses con isoniacida, rifampicina, pirazinamida y etambutol (HRZE), seguida de una fase de continuación de 4 meses con isoniacida y rifampicina (HR). En casos complicados o con afectación extensa, algunos expertos sugieren extender la terapia hasta 9-12 meses, aunque esta decisión debe individualizarse.

Además, es fundamental considerar el soporte nutricional, tratamiento del dolor y monitoreo estrecho de la respuesta clínica. El seguimiento postoperatorio incluye evaluación de la función intestinal, vigilancia de complicaciones como estenosis o recidiva de la infección, y adherencia al tratamiento antituberculoso.

Este caso destaca la importancia de mantener un alto índice de sospecha para TB abdominal en pacientes provenientes de áreas endémicas, especialmente ante síntomas inespecíficos y hallazgos abdominales atípicos. También subraya la necesidad de un enfoque multidisciplinario, combinando cirugía de urgencia con tratamiento médico prolongado y seguimiento estrecho, para optimizar el pronóstico.

CONCLUSIÓN

Como conclusión de este caso, la tuberculosis abdominal debe considerarse dentro del diagnóstico diferencial ante cuadros abdominales crónicos en pacientes procedentes de áreas endémicas. Su detección precoz y manejo multidisciplinar son clave para evitar complicaciones graves. Este caso ilustra una forma fulminante con evolución fatal, destacando la importancia de una sospecha clínica temprana.

BIBLIOGRAFÍA

1. Debi U, Ravisankar V, Prasad KK, Sinha SK, Sharma AK. Abdominal tuberculosis of the gastrointestinal tract: revisited. World J Gastroenterol. 2014;20(40):14831-40. **doi:10.3748/wjg.v20.i40.14831**.
2. Aston NO. Abdominal tuberculosis. World J Surg. 1997;21(5):492-9. **doi:10.1007/pl00012275**.
3. Chien K, Seemangal J, Batt J, Vozoris NT. Abdominal tuberculosis: A descriptive case series of the experience in a Canadian tuberculosis clinic. Int J Tuberc Lung Dis. 2018;22(6):681-5. **doi:10.5588/ijtld.17.0685**.
4. Chatterjee A, Jha DK, Sekar A, Sharma V. Mistakes to avoid in the management of abdominal tuberculosis. Expert Rev Anti Infect Ther. 2025;23(2-4):197-215. **doi:10.1080/14787210.2025.2468331**.
5. Delisle M, Seguin J, Zeilinski D, Moore DL. Paediatric abdominal tuberculosis in developed countries: case series and literature review. Arch Dis Child. 2016;101(3):253-8. **doi:10.1136/archdischild-2015-308720**.
6. Mamo JP, Brij SO, Enoch DA. Abdominal tuberculosis: A retrospective review of cases presenting to a UK district hospital. QJM. 2013;106(4):347-54. **doi:10.1093/qjmed/hct003**.

7. Uzunkoy A, Harma M, Harma M. Diagnosis of abdominal tuberculosis: Experience from 11 cases and review of the literature. World J Gastroenterol. 2004;10(24):3647-9. **doi:10.3748/wjg.v10.i24.3647**.
8. Gill P, Coatsworth NR, Gundara JS, Hugh TJ, Samra JS. Tuberculosis: Experience in a low endemic area Australian tertiary hospital. World J Surg. 2013;37(5):984-90. **doi:10.1007/s00268-013-1935-7**.
9. Rasheed S, Zinicola R, Watson D, Bajwa A, McDonald PJ. Intra-abdominal and gastrointestinal tuberculosis. Colorectal Dis. 2007;9(9):773-83. **doi:10.1111/j.1463-1318.2007.01337.x**.
10. Calin R, Belkacem A, Caraux-Paz P, et al. Abdominal tuberculosis: Experience from two tertiary-care hospitals in the Paris region. Am J Trop Med Hyg. 2021;104(1):223-8. **doi:10.4269/ajtmh.20-0023**.

29

El largo alcance del raquitismo hipofosfatémico: de las piernas arqueadas a la médula comprimida

AUTORA:

María Sánchez Pérez
Residente de Pediatría y Áreas Específicas.
Hospital Clínico Universitario Virgen de la Arrixaca

OTROS AUTORES:

Cristina Bienert Groetsch - Alba Giménez Pérez - Xènia Claver Pros
María Pérez Cebrián - Alberto Aller García-Alarcón

RESUMEN

El raquitismo hipofosfatémico ligado al cromosoma X (RHLX) es una enfermedad rara causada por mutaciones en el gen *PHEX*, que provocan hipofosfatemia crónica, con deformidades óseas y retraso en el crecimiento.

El presente trabajo describe el caso de una paciente diagnosticada en la infancia de esta patología, que evolucionó con complicaciones esqueléticas y posteriormente desarrolló síntomas neurológicos progresivos. La resonancia magnética reveló una siringomielia extensa, complicación poco frecuente pero relevante en esta patología.

Este caso subraya la importancia de conocer el RHLX y sus posibles manifestaciones neurológicas, y resalta el papel fundamental del manejo multidisciplinar de estos pacientes, para prevenir secuelas a largo plazo y mejorar la calidad de vida.

Palabras clave: raquitismo hipofosfatémico ligado a X, *PHEX*, FGF-23, burosumab, siringomielia.

Abreviaturas: **AME:** atrofia muscular espinal. **TmP/TFG:** cociente entre la tasa máxima de reabsorción tubular de fosfato y la tasa de filtrado glomerular. **RHLX:** raquitismo hipofosfatémico ligado a X. **FGF-23:** factor de crecimiento fibroblástico 23.

CASO CLÍNICO

Se presenta el caso de una preescolar de 2 años y medio que fue derivada por su pediatra de Atención Primaria a consultas externas de Genética Médica del Hospital Virgen de la Arrixaca, para consejo genético por antecedentes familiares en rama paterna de atrofia muscular espinal (AME), siendo su padre portador y tres tíos paternos enfermos.

Entre sus antecedentes, la niña era fruto de un embarazo controlado sin incidencias. Nació por cesárea programada a las 36 semanas de gestación, con un test de APGAR, peso y longitud al nacimiento normales, y un periodo perinatal sin incidencias. A excepción de la AME ya comentada, no existían antecedentes familiares de relevancia para el caso.

Se realizó estudio genético que descartó que nuestra paciente fuera portadora de AME. Sin embargo, en consulta de Genética se identificó un fenotipo particular, con macrocefalia relativa, abombamiento frontal central, epicantus, incurvación de antebrazos, coxa vara y genu varo. Interrogando a la familia, referían quejas habituales por dolor en miembros inferiores, así como caídas frecuentes. No alteraciones dentales ni hipoacusia asociadas.

Se solicitó una serie ósea, en la que destacaba un ensanchamiento metafisario tanto proximal como distal de los huesos largos, con arqueamiento óseo (Figura 1). Se realizó también una analítica de sangre, con hipofosfatemia de 2,2 mg/dL y 25-OH-vitamina D de 18,5 ng/mL, siendo el resto de iones, perfil hepático y renal normales. En la orina, se detectó una disminución en el cociente entre la tasa máxima de reabsorción tubular de fosfato y la tasa de filtrado glomerular (TmP/TFG de 1,76, disminuido). Se derivó a la paciente a Nefrología Infantil, dado que estos datos clínicos y analíticos permitieron el diagnóstico de raquitismo hipofosfatémico, por lo que se inició tratamiento con suplementos orales de fósforo y vitamina D. En el seguimiento desarrolló una nefrocalcinosis medular bilateral.

Se realizó un estudio genético dirigido que confirmó el diagnóstico de raquitismo hipofosfatémico ligado a X (RHLX) por una mutación de novo c.904_908del (p.II3302) en el gen *PHEX*. A los 6 años de edad, se inició tratamiento con Burosumab, que recibió cada dos semanas de forma subcutánea desde entonces, sin eventos adversos relacio-

Figura 1. Radiografía AP de mensuración de miembros. Genu varo marcado bilateral. Edad de la paciente: 4 años.

Figura 2. Radiografía AP de mensuración de miembros. Frenado fisario bilateral. Edad de la paciente: 9 años.

nados con la medicación. Tras su introducción, se observó una mejoría en las concentraciones plasmáticas de fósforo y calcitriol, así como de las alteraciones óseas.

La paciente fue valorada en Endocrinología Infantil por su talla baja (p2, -2,26 DE al diagnóstico), no siendo subsidiaria de tratamiento con hormona del crecimiento. Continuó seguimiento multidisciplinar también por Traumatología Infantil, intervenida a los 8 años de frenado fisario bilateral en miembros inferiores (Figura 2), quedando posteriormente con genu valgo residual en fémur izquierdo.

A los 11 años, la paciente comenzó a referir clínica de dolor punzante en parrilla costal derecha, que se irradiaba a región cervical y brazo ipsilateral, especialmente al practicar ejercicio físico y con los estornudos y movimientos bruscos. El cuadro evolucionó de forma progresiva, asociando hipoestesia táctil y para la temperatura en cara externa del brazo derecho. Fue derivada a Neurocirugía y se realizó una resonan-

Figura 3. Resonancia magnética cervical sin contraste, corte sagital. Siringomielia panmedular extensa con ectopia amigdalar. Edad de la paciente: 11 años.

cia magnética cervical, con hallazgo de siringomielia panmedular extensa, con malformación de Chiari tipo I asociada (Figura 3), siendo incluida en lista de espera quirúrgica.

Cinco meses después, la paciente consultó en Urgencias de Pediatría por episodios de hipo frecuentes en los últimos días, e hipoestesia táctil generalizada en hemicuerpo derecho de 24 horas de evolución, destacando en la exploración física además dificultad para caminar y pérdida de fuerza prensil en la mano derecha. Ingresó en planta de hospitalización, y se realizó una nueva resonancia magnética, constatándose empeoramiento radiológico de la siringomielia conocida, con extensión hasta bulbo (siringobulbia). Dada la rápida progresión, se realizó intervención quirúrgica durante este mismo ingreso. El postoperatorio se desarrolló sin complicaciones, desapareciendo los episodios de hipo, persistiendo al alta la misma hemihipoestesia de miembros derechos.

DISCUSIÓN

Los raquitismos hipofosfatémicos engloban el conjunto de síndromes genéticos que combinan una afectación de la mineralización esquelética, hiperfosfaturia e hipofosfatemia, en ausencia de déficit de vitamina D. El RHLX es una enfermedad producida por mutaciones con pérdida de función en el gen *PHEX*, localizado en el cromosoma Xp22.1. La patogenia se basa en un aumento de las pérdidas de fosfato por el riñón, condicionando hipofosfatemia (1, 2).

El gen *PHEX* codifica una metaloproteasa de membrana expresada en osteoblastos, osteocitos y dientes, pero no en el riñón. A pesar de que se desconoce la vía patogénica por lo que esto sucede, se ha descrito que la pérdida de función de este gen condiciona una mayor secreción del factor de crecimiento fibroblástico 23 (FGF-23), que a su vez reduce la expresión de los co-transportadores sodio-fosfato tipo II en el túbulo proximal, responsables del 70 % de la reabsorción de fosfato a este nivel, dando lugar a hiperfosfaturia (1-3). Además, FGF-23 suprime la transcripción de CYP27B1 (que codifica la enzima 1-hidroxilasa de la vitamina D) y aumenta la de CYP24A1 (que

codifica la 24-hidroxilasa), alteraciones que combinadas dan lugar a una disminución de la 1,25-dihidrovimitamina D y, en consecuencia, a una disminución de la absorción de fosfato en intestino (1). Todo ello deriva en los rasgos clínicos característicos de la enfermedad: raquitismo, osteomalacia, odontomalacia y talla baja.

Se han descrito más de 300 mutaciones implicadas y, en la mayoría de los casos, se hereda con un patrón dominante ligado a X. Aproximadamente en un tercio de los pacientes la historia familiar es negativa.

El RHLX es la forma más frecuente de raquitismos hipofosfatémicos hereditarios, si bien sigue tratándose de una enfermedad rara, con una incidencia de 3,9 casos por cada 100.000 recién nacidos vivos. La afectación de mujeres es mas frecuente que de hombres, con un ratio 2:1 (1, 4, 5).

El diagnóstico de RHLX se realiza por combinación de manifestaciones clínicas, hallazgos analíticos y radiológicos. En el 70-90 % de los pacientes sin antecedentes familiares, el diagnóstico se obtiene por estudio genético (1, 5).

Los síntomas suelen manifestarse entre el primer y segundo año de vida, con una deambulación anormal, a la vez que se desarrollan y progresan las deformidades en óseas y disminuye la velocidad de crecimiento. Cabe destacar que al nacimiento los pacientes tienen una longitud normal y las piernas no suelen mostrar deformidades (1, 5).

La manifestación más típica es el arqueamiento de miembros inferiores, habitualmente en forma de genu varo, como era nuestro caso, aunque también podría aparecer genu valgo, con un cierto componente torsional (5). Dado que cierto grado de genu varo es fisiológico en la primera infancia, el diagnóstico podría retrasarse en menores de 2 años, como sucedió con nuestra paciente. En los casos más graves, aparecerán deformidades como coxa vara o tibias en sable. Como consecuencia, la talla de estos pacientes es baja y desproporcionada, con acortamiento del segmento inferior (1). En las pruebas de imagen, es característico encontrar un deshilachamiento de las epífisis, con una imagen en "copa" (al contrario de lo que ocurre en el raquitismo secundario al déficit de vitamina D), que afectan sobre todo a los puntos de crecimiento más rápido: el fémur distal, la tibia y el radio (1, 5). El manejo multidisciplinar de estos pacientes con Traumatología es fundamental para su adecuada evolución.

El RHLX puede asociar craneosinostosis, siendo frecuente que estos pacientes presenten prominencia frontal y dolicocefalia. Secundariamente, puede darse un aplanamiento de la base del cráneo y una reducción del volumen de la fosa posterior que predispone a malformaciones de tipo Chiari I, que aparecen en casi la mitad de los pacientes. Todo ello puede derivar en dolores de cabeza, vértigo y datos de hipertensión craneal (1, 5, 6). En 2015, Watts et al publicaron una serie de casos de RHLX que, al igual que nuestra paciente, asociaban siringomielia, todos ellos junto

con malformación de Chiari, que puede predisponer. Se cree que la incidencia de siringomielia en pacientes con RHLX es del 1 % (7). Ante la aparición de síntomas neurológicos y ante el riesgo de complicaciones progresivas como una parálisis bulbar, el abordaje diagnóstico debe incluir la resonancia magnética, para descartar siringomielia y compresión medular (7).

Si bien nuestra paciente no las presentaba, el RHLX puede manifestarse como sordera secundaria a osteoesclresosis, con una prevalencia de hipoacusia del 16-76 %, más frecuente en adultos, y con alteraciones y predisposición a infecciones dentales (1,5).

En caso de retraso diagnóstico hasta la edad adulta, la clínica predominante es la osteomalacia, el dolor óseo crónico y las pseudofracturas (1, 5). Aunque no suele manifestarse al inicio de la enfermedad, de un 30 a 70 % de los pacientes desarrolla nefrocalcinosis (1, 5). No se ha podido relacionar con la duración o la dosis de calcitriol ni con el grado o frecuencia de hipercalciuria, sin embargo, algunos estudios lo relacionan con la dosis de fosfato (1).

En cuanto a los hallazgos analíticos, vamos a encontrar hipofosfatemia, con hiperfosfaturia y disminución de TmP/TFG y del porcentaje de reabsorción tubular de fósforo. Es importante reseñar que los rangos de normalidad en los valores de fosfatemia varían con la edad, y que en estos pacientes pueden permanecer normales hasta el primer año de vida, lo que puede contribuir a un retraso diagnóstico (1). Otros hallazgos bioquímicos característicos son la elevación de la fosfatasa alcalina y las concentraciones bajas o inapropiadamente normales de 1,25-dihidroxivitamina D. La hormona paratiroidea se encuentra dentro de la normalidad. El calcio sérico es normal, o está en el límite inferior del rango normal, y la excreción de calcio en la orina es baja (5).

En el diagnóstico diferencial, se deben descartar causas carenciales, otras tubulopatías proximales como el síndrome de Fanconi, y otros raquitismos hipofosfatémicos (1, 5).

El tratamiento convencional de esta enfermedad, y el único disponible hasta el año 2018, son los suplementos orales de sales de fosfato y vitamina D, que como efecto secundario pueden aumentar la calciuria y derivar en nefrocalcinosis en hasta el 70 % de los pacientes, como sucedió con nuestra paciente (5).

En 2018 se aprobó en niños mayores de 1 año el tratamiento del RHLX con Burosumab. Este fármaco es un anticuerpo monoclonal contra el FGF-23, que se administra subcutáneo cada 2 semanas. Al contrarrestar los efectos del FGF-23, aumenta la actividad del co-transportador sodio-fosfato tipo II, disminuyendo la fosfaturia, aumentando la fosfatemia y los niveles de vitamina D (1,5). La dosis de inicio es de 0,8 mg/kg en niños y de 1 mg/kg en adultos, si bien en adultos asintomáticos no se recomienda

tratamiento (1). La dosis debe ajustarse siguiendo el objetivo de mantener el fósforo plasmático en el límite bajo de la normalidad. El Burosumab no debe administrarse junto con fosfato oral ni con metabolitos activos de la vitamina D, por lo que el tratamiento convencional debe suspenderse (1).

En los pacientes tratados con Burosumab se ha observado un incremento de las concentraciones plasmáticas de fósforo y vitamina D, una mejoría significativa de las alteraciones óseas y de la curación de fracturas, función física y capacidad de ejercicio. Entre sus efectos secundarios, destacan las reacciones locales en el punto de inyección, la cefalea y las mialgias (1,5).

CONCLUSIÓN

El RHLX es una enfermedad hereditaria rara, caracterizada por hipofosfatemia crónica, alteración en la mineralización ósea y múltiples complicaciones esqueléticas. Además de conocer estas manifestaciones clásicas, puede presentar complicaciones neurológicas severas, entre las que destaca la siringomielia, que aunque poco frecuentes deben ser conocidas, dado que su aparición puede comprometer significativamente la calidad de vida y la funcionalidad del paciente. El caso aquí presentado pone de manifiesto la importancia de mantener una alta sospecha clínica ante la aparición de síntomas neurológicos en pacientes con RHLX, siendo imprescindible una evaluación mediante resonancia magnética para descartar la presencia de malformaciones estructurales y compromiso medular.

Asimismo, nuestro caso evidencia la necesidad de un abordaje multidisciplinar continuo, que incluya a especialistas en Nefrología, Endocrinología, Traumatología, Neurocirugía y Rehabilitación, con el fin de garantizar un manejo integral y adaptado a la evolución clínica del paciente.

BIBLIOGRAFÍA

1. De Lucas Collantes C, Aparicio López C. Raquitismo hipofosfatémico ligado a X. Nefrología al día. 2024.
2. Martos Moreno G, Aparicio C, de Lucas C, Gil Peña H, Argente J. Raquitismo hipofosfatémico ligado a X por mutaciones en *PHEX*: variabilidad clínica y evolutiva. An Pediatr. 2016;85(1):41-49.
3. Liu S, Zhou J, Tang W, Jiang X, Rowe DW, Quarles LD. Pathogenic role of Fgf23 in Hyp mice. Am J Physiol Endocrinol Metab. 2006 Jul;291(1):E38-49.

4. Gattineni J, Baum M. Genetic disorders of phosphate regulation. Pediatr Nephrol. 2012 ;27:1477-87.
5. Haffner D, Emma F, Eastwood DM, Duplan MB, Bacchetta J, Schnabel D, et al. Clinical practice recommendations for the diagnosis and management of X-linked hypophosphataemia. Nat Rev Nephrol. 2019; 15:435-455.
6. Vega RA., Opalack C, Harshbarger RJ., FEaron JA., Ritter AM., Collins JJ et al. Hypophosphatemic rickets and craniosynostosis: a multicenter case series. J Neurosurg Pediatr 2016;17:694-700.
7. Watts L, Wordsworth P. Chiari malformation, syringomyelia and bulbar palsy in X linked hypophosphatemia. BMJ Case Rep. 2015. **doi:10.1136/bcr-2015-211961**.

30

El enigma retroperitoneal: una fibrosis que escondía algo más

AUTORA:

Cristina Serrano Cortés
Residente de Radiodiagnóstico.
Hospital General Universitario Santa Lucía de Cartagena

RESTO DE AUTORES:

Clemente García Hidalgo - Javier González Díaz - Andrea Giménez Gallego
Lourdes Torrijos Rodríguez Rabadán - Manuel Mellina Vicente

RESUMEN

Se presenta el caso de una mujer de 41 años natural de Marruecos que ingresa en Medicina Interna por síndrome constitucional. La TC realizada muestra una gran masa fibrótica retroperitoneal que condiciona atrapamiento de estructuras y una consiguiente hidronefrosis bilateral, sin visualizar evidente tumor primario. El diagnóstico diferencial va orientado a la búsqueda de causas secundarias de fibrosis retroperitoneal teniendo en cuenta el contexto clínico y epidemiológico de la paciente. Las pruebas de autoinmunidad, microbiológicas y serológicas son negativas, por lo que se dirige el estudio hacia la búsqueda de neoplasia oculta. Pese a no haber evidenciado una neoplasia primaria en la TC, el despistaje tumoral debe realizarse, pues sin excluir todas las posibles causas que coexisten o conllevan una fibrosis retroperitoneal, no se puede hacer un diagnóstico de origen idiopático de esta entidad.

Palabras clave: fibrosis retroperitoneal, diagnóstico diferencial, ureterohidronefrosis.

CASO CLÍNICO

Se presenta el caso de una mujer de 41 años natural de Marruecos pero residente en España desde hacía 14 años, que ingresó de forma programada en el Hospital Santa Lucía (HUSL) a cargo de Medicina Interna (MIR) tras ser derivada por su médico de atención primaria por dolor abdominal e hiporexia de dos meses de evolución, aportando también analítica con cifras de anemia microcítica (hemoglobina 10,8 y hematocrito 34 %) así como elevación de marcadores tumorales (CEA 11,02 y alfafetoproteína 127,41).

La paciente refiere sensación de plenitud postprandial, sin asociar disfagia ni alteraciones del tránsito intestinal y episodios aislados de náuseas y vómitos.

Se realizó al ingreso radiografía de tórax (Figura 1) que solo mostró leve ascenso del hemidiafragma derecho y pinzamiento del seno costofrénico derecho, sugestivo de derrame pleural. En la analítica se constataban las cifras de anemia y elevación de marcadores tumorales aportadas por la paciente además de un fracaso renal agudo no presente en la analítica aportada por la misma, con cifras de creatinina de 1,94 (en previa ambulatoria de hace 2 semanas 0,95).

Ante el fracaso renal y la sospecha de neoplasia oculta se solicitó tomografía computarizada (TC) de tórax- abdomen- pelvis (Figura 2) que evidenció la presencia de un tejido de aspecto fibroso retroperitoneal con ureterohidronefrosis grado III bilateral secundaria así como un engrosamiento mural del tercio medio del esófago y de los

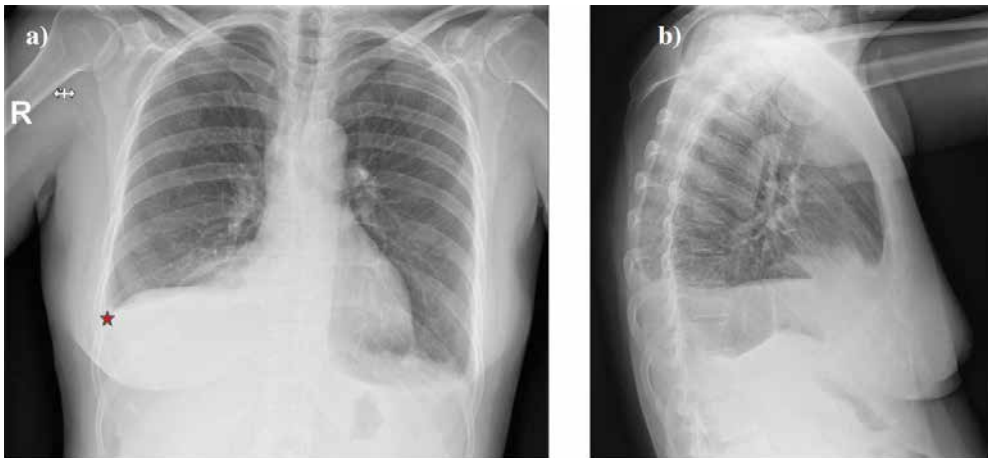

Figura 1. Radiografía posteroanterior (a) y lateral (b) realizada al ingreso. Se observa un índice cardiotorácico conservado, sin apreciar aumentos de la densidad en parénquima pulmonar. Leve pinzamiento del seno costofrénico derecho (estrella roja). Elevación del hemidiafragma derecho.

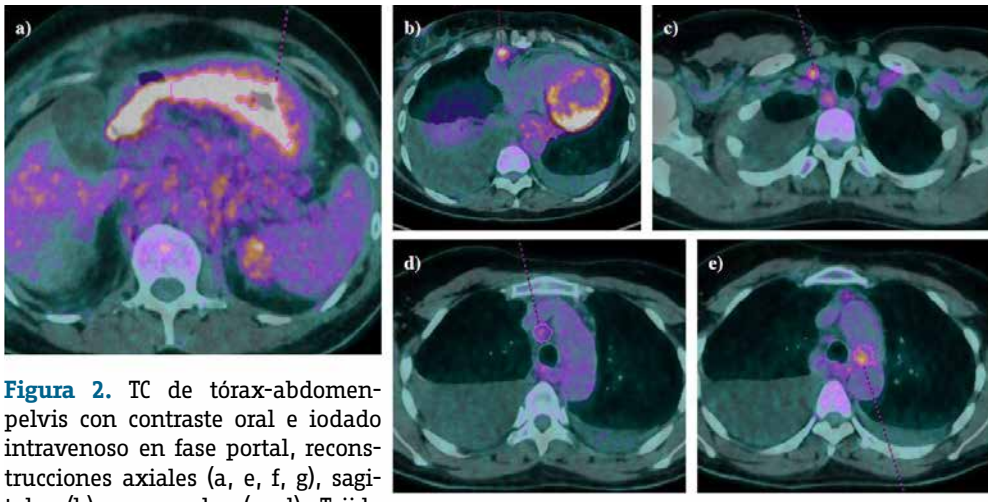

Figura 2. TC de tórax-abdomen-pelvis con contraste oral e iodado intravenoso en fase portal, reconstrucciones axiales (a, e, f, g), sagitales (b) y coronales (c, d). Tejido de partes blandas en región retroperitoneal (estrella roja) de aspecto fibroso y morfología irregular que engloba la vena cava inferior (estrella azul) y ambas venas renales (flechas amarillas), disminuidas de calibre así como a ambos uréteres condicionando ureterohidronefrosis grado III bilateral (triángulo rosa). Engrosamiento mural concéntrico del tercio distal esofágico (triángulo verde) y también de los pilares del diafragma (flechas naranjas).

pilares diagragmáticos. Los hallazgos eran concordantes con un proceso infeccioso atípico diseminado versus proceso inflamatorio autoinmune como primeras opciones diagnósticas, sin poder descartar otras opciones menos probables como linfoma.

Se decidió realizar nefrostomía percutánea bajo control ecográfico, siendo bien tolerado el procedimiento por la paciente y se solicitaron nuevas exploraciones complementarias, entre las que destacaron anticuerpos antinucleares (ANA) y subclases de inmunolgobulinas, siendo normales, frotis sanguíneo normal y estudios microbiológicos negativos para diversos virus y bacterias, entre ellos también tuberculosis, hallazgos que nos deben hacer dudar de nuestra primera sospecha diagnóstica. Además se solicitó biopsia del tejido fibroso retroperitoneal y gastroscopia dado el engrosamiento esofágico evidenciado en la TC. La gastroscopia mostró la presencia de extensas ulceraciones lineales en la mucosa de fundus, cuerpo y antro, por lo que se decidió tomar biopsias de la misma.

DISCUSIÓN Y DIAGNÓSTICO DIFERENCIAL

Al encontrar una fibrosis retroperitoneal (FR) extensa el planteamiento diagnóstico deberá ir encaminado hacia la búsqueda de una causa subyacente de la misma

Tabla 1

Tabla explicativa de las distintas causas de fibrosis retroperitoneal.

PRIMARIA, idiopática o enfermedad de Ormond	
SECUNDARIA	
Infecciones diseminadas atípicas — Tuberculosis. — Hongos (Coccidioidomicosis, Histoplasmosis, Blastomicosis). — Leishmaniasis visceral. — Staphylococcus aureus. — Citomegalovirus. — Brucelosis.	**Autoinmune** — Vasculitis tipo granulomatosis con poliangeitis (Wegener). — Sarcoidosis. — Lupus eritematoso sistémico.
Neoplasias — Linfoma. — Sarcoma retroperitoneal. — Carcinoma (pancreático, próstata, células renales, colorrectal, ovario). — Melanoma metastásico. — Carcinoma de células escamosas. — Otros menos frecuentes: carcinoma gástrico.	
Causas menos frecuentes — Trombosis venosa retroperitoneal. — Hipercortisolismo (enfermedad de Cushing). — Fibrosis por medicamentos (betabloqueantes, ergotamina, quimioterapéuticos).	

(véase Tabla 1), y en caso de excluir las todas las posibles opciones, se orientaría hacia una fibrosis retroperitoneal idiopática o enfermedad de Ormond.

En el caso que presentamos partimos de la dificultad de que el síndrome constitucional constituye un dato muy inespecífico y podría ser concordante con cualquiera de las situaciones que pueden provocar esta condición.

Aunque la presencia de un tejido fibroinflamatorio retroperitoneal suele ser de origen idiopático (1), es precisa la exclusión de las causas secundarias para poder afirmarlo.

Dentro de las causas que pueden originar una FR como la de nuestro caso, en un inicio se podían descartar las derivadas del uso de fármacos como betabloqueantes y derivados de la ergotamina (2) ya que la paciente no presentaba tratamiento crónico. De este modo, merecen especial atención aquellas de origen neoplásico, autoinmune e infeccioso.

El contexto epidemiológico podía sugerir la posibilidad de fibrosis secundaria a tuberculosis, pues en su forma extrapulmonar puede afectar a los ganglios linfáticos

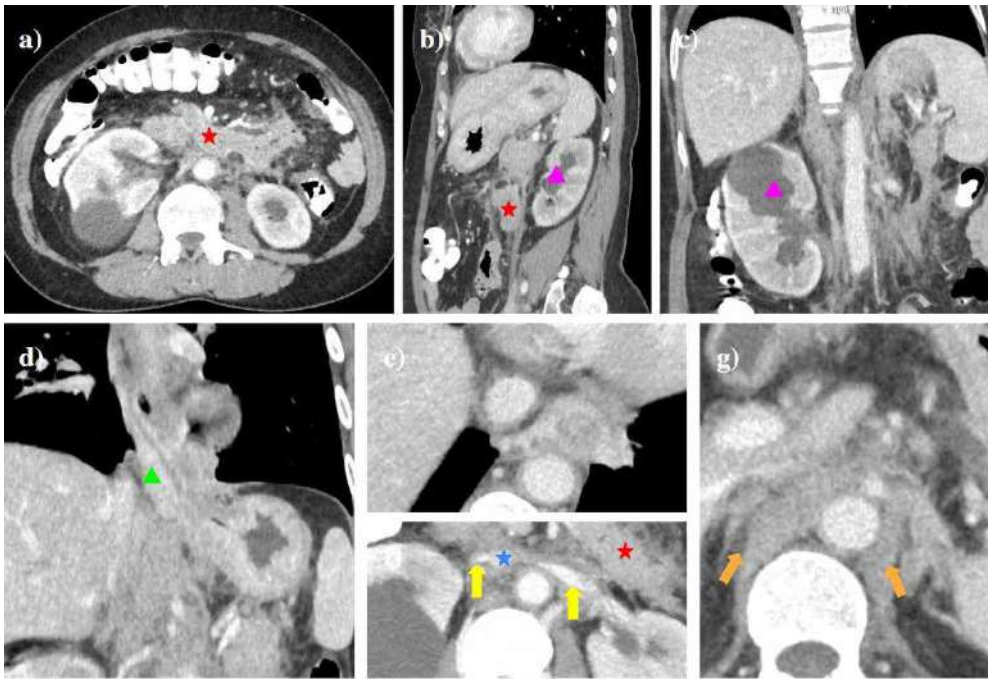

Figura 3. Vista endoscópica a nivel de fundus subcardial (a) donde se observa mucosa eritematosa con varias ulceraciones lineales, fibrinadas, de entre 10-20 mm de longitud. Mucosa de cuerpo y antro gástricos con eritema y erosiones superficiales (b), alguna zona con aftas superficiales de 3-5 mm y pliegues edematosos y engrosados (c).

y la respuesta inmunológica frente al *Mycobacterium tuberculosis* genera una inflamación granulomatosa crónica y una reacción fibrótica excesiva (3). No obstante, la negatividad en las pruebas de liberación de interferón gamma y la ausencia de otros estigmas de la enfermedad la descartaron.

Pese a que la coexistencia de lupus eritematoso sistémico y FR es extremadamente rara (4), la edad de a paciente justificó la realización de estudios inmunológicos con ANA y subclases de inmunoglobulinas, aunque también fueron descartados.

Descartadas las causas autoinmunes e infecciosas y ante el engrosamiento esofágico evidenciado en la TC, se realizó gastroscopia (figura 3), que puso de manifiesto la presencia de ulceraciones y erosiones en la mucosa gástrica, justificando así la toma de biopsias.

La anatomía patológica confirmó que se trataba de un un carcinoma difuso gástrico poco cohesivo de la OMS, un tipo de cáncer de estómago que se caracteriza por la presencia de células en anillo de sello (5,6). En Occidente la estirpe de adenocarcinoma gástrico está decreciendo en frecuencia, mientras que están aumen-

Figura 4. Tomografía por emisión de positrones a los 60 minutos tras la inyección de 8 mCi de 18-fluorodesoxiglucosa. Muestra hipermetabolismo del cuerpo gástrico (a) compatible con cáncer gástrico, sin observar depósitos hipermetabólicos en ganglios cercanos. Depósito hipermetabólico cardiofrénico derecho (b) y adenopatías hipermetabólicas supraclavicular izquierda (c), paratraqueal derecha baja (d) y subaórtica (e).

tando la proporción de casos con histología de Laurén o pobremente cohesiva de la OMS con células en anillo de sello (5). Este tipo de tumor infiltra difusamente la pared gástrica a modo de linitis plástica y suele afectar a personas más jóvenes, asociándose también a mutaciones hereditarias como CDH1. Su pronóstico es desfavorable por su crecimiento infiltrativo y diseminación temprana, siendo así la FR una manifestación paraneoplásica de esta entidad o secundaria a su diseminación metastásica (7).

El resultado anatomo-patológico de las biopsias de retroperitoneo también fue concluyente con neoplasia poco diferenciada con inmunotipo compatible con carcinoma poco diferenciado.

La paciente fue derivada al servicio de Oncología y se solicitó PET-TAC (Figura 4) para valorar la presencia de captaciones hipermetabólicas patológicas, siendo positiva para adenopatías en diferentes niveles ganglionares. El tratamiento de esta estirpe neoplásica y en el estadio de nuestra paciente siguió el manejo habitual con el inicio de esquema de quimioterapia (8).

CONCLUSIÓN

El caso presentado es un ejemplo de la importancia de orientar correctamente el estudio de la fibrosis retroperitoneal, pues aunque es un hallazgos inespecífico y su causa principal es la idiopática, no puede ser considerado como tal hasta que no se hayan descartado todas las posibles causas secundarias. Es fundamental dirigir las exploraciones teniendo en cuenta siempre el contexto clínico del paciente. Aunque la TC no mostrase en primera instancia alteraciones evidentes a nivel gástrico, no debe excluirse la neoplasia gástrica hasta la realización de las pruebas complementarias precisas.

BIBLIOGRAFÍA

1. Vaglio A, Salvarani C, Buzio C. Retroperitoneal fibrosis. Lancet. 2006 Jan 21;367(9506):241-51. **doi: 10.1016/S0140-6736(06)68035-5**. PMID: 16427494.
2. Amis ES Jr. Retroperitoneal fibrosis. AJR Am J Roentgenol. 1991 Aug;157(2):321-9. **doi: 10.2214/ajr.157.2.1853816**. PMID: 1853816.
3. Mandal A, Jayaram G, Wasnik A. Retroperitoneal fibrosis due to tuberculosis, Aldomet and Daonil. Int Urol Nephrol. 1987;19(2):145-9. **doi: 10.1007/BF02550465**. PMID: 3117717.
4. Cheng S, Wu S, Wang N, Xu W, Wei F, Ao W, Yuan L, Ning X, Mao Y, Zhang X, Mao G. Systemic lupus erythematosus complicated by retroperitoneal fibrosis: A case report and literature review. Medicine (Baltimore). 2025 Jan 3;104(1):e41208. **doi: 10.1097/MD.0000000000041208**. PMID: 40184101; PMCID: PMC11709181.
5. Karbasi A, Karbasi-Afshar R, Ahmadi J, Saburi A. Retroperitoneal fibrosis as a result of signet ring cell gastric cancer: a case-based review. J Gastrointest Cancer. 2013 Mar;44(1):94-7. **doi: 10.1007/s12029-012-9422-1**. PMID: 22851371.
6. Mariette C, Carneiro F, Grabsch HI, van der Post RS, Allum W, de Manzoni G; European Chapter of International Gastric Cancer Association. Consensus on the pathological definition and classification of poorly cohesive gastric carcinoma. Gastric Cancer. 2019 Jan;22(1):1-9. **doi: 10.1007/s10120-018-0868-0**. Epub 2018 Aug 25. Erratum in: Gastric Cancer. 2019 Mar;22(2):421. **doi: 10.1007/s10120-019-00925-z**. PMID: 30167905.
7. Dohmen K, Mizukami Y, Tanaka K, Nakamura H, Arase K, Yokogawa Y, Asayama R, Kato A, Kato M, Nakagaki M, et al. Retroperitoneal fibrosis associated with scirrhous gastric cancer. Gastroenterol Jpn. 1993 Oct;28(5):699-705. **doi: 10.1007/BF02806351**. PMID: 8224621.
8. Mengardo V, Treppiedi E, Bencivenga M, Dal Cero M, Giacopuzzi S. Tailored treatment for signet ring cell gastric cancer. Updates Surg. 2018 Jun;70(2):167-171. **doi: 10.1007/s13304-018-0550-4**. Epub 2018 Jun 9. PMID: 29948660.

31

Síndrome de BRASH. Presentación de un caso

AUTOR:

Javier Alejandro Padrón Martínez
Residente de Medicina Familiar y Comunitaria.
Unidad Docente Área II/Centro de Salud La Unión

RESTO DE AUTORES:

Lester Antonio Aguirre Reyes

RESUMEN

Paciente de 78 años con antecedentes de hipertensión arterial, enfermedad renal crónica estadio IV y fibrilación auricular, en tratamiento con IECAS, betabloqueadores y anticoagulantes. Acude a urgencias en estado de periparada.

En la evaluación, se identifica bradicardia severa, hipotensión, hiperpotasemia grave y acidosis metabólica. Se realiza una valoración con POCUS (Point-of-Care Ultrasound), donde muestra bradicardia severa y contractilidad miocárdica deprimida con pulso presente. Se inicia manejo de estado de shock profundo con estabilización hemodinámica, administración de push dose presor de adrenalina, gluconato de calcio, insulina con dextrosa y resinas de intercambio iónico para la hiperpotasemia. La evaluación con POCUS guía la optimización el soporte vasopresor. La evolución del paciente es favorable tras la intervención temprana.

El diagnóstico presuntivo es Síndrome de Brash, caracterizado por la combinación de bradicardia, insuficiencia renal, acidosis, shock e hiperkalemia, generalmente desencadenado por uso concomitante de fármacos que afectan la función renal y el sistema cardiovascular.

Palabras clave: síndrome de Brash, hiperpotasemia, bradicardia severa, manejo de urgencias parada, POCUS en shock.

INTRODUCCIÓN

El síndrome clínico recientemente acronizado, El síndrome de BRASH —siglas del inglés bradycardia, renal failure, atrioventricular block, shock and hyperkalemia, describe una presentación de shock cardiogénico debido a bloqueo nodal auriculoventricular (AV) en el contexto de hiperpotasemia y lesión renal. Aunque no se ha dilucidado por completo, la fisiopatología subyacente del síndrome BRASH implica una lesión renal aguda que conduce a una eliminación ineficaz de los agentes bloqueantes del nódulo AV excretados por vía renal, así como del potasio sérico

En este caso vamos más allá del Advanced Cardiovascular Life Support (ACLS) y le guiamos por el complejo mundo de la Actividad Eléctrica Sin Pulso (AESP). Discutimos la noción de que la técnica de palpación es deficiente para determinar si un paciente tiene pulso o no, que el pulso POCUS es más preciso e igual de rápido, en comparación con la técnica de palpación, para determinar si un paciente tiene pulso o no, la diferencia entre la verdadera parada por AESP, la Pseudo AESP y la PREM, por qué la epinefrina puede ser perjudicial en la AESP. Añadimos algoritmo para el uso de POCUS en la parada.

CASO CLÍNICO

Varón de 78 años con antecedentes alergia a Clopidogrel (reacción urticariforme), hipertensión arterial, diabetes mellitus evolucionada con (afectación renal) y dislipemia. Fibrilación auricular paroxística, actualmente sin anticoagular. SCASEST en 2008 por IAM no Q con enfermedad coronaria de dos vasos. Stents en CXm y CDd. Taponamiento cardiaco y derrame pleural de etiología viral en julio/21. Portador de marcapasos bicameral desde mayo/2023 por BAV completo. Enfermedad renal crónica (ERC) estadio 5 (nefropatía diabética y nefroangioesclerosis) en hemodiálisis peritoneal hasta verano de 2024, cuando pasa a hemodiálisis convencional. Hematoma Subdural parasagital izdo tras TCE en octubre/21 secundario a síncope.

Acude a Urgencias traído por su esposa en estado de inconciencia. El paciente muestra un Glasgow inicial de 6, sudoración profunda, livideces en extremidades. Ante situación de periparada, inicialmente no se palpa pulso, se comienza RCP. Se realiza POCUS cardíaco que muestra bradicardia extrema de 10 latidos con pulso presente, ECG (Figura 1). El POCUS cardíaco simultáneo muestra bradicardia extrema con fracción de eyección visual de 10 %. Se administra inicialmente dosis de Atropina sin repuesta. Inmediatamente ante el estado de shock profundo con compromiso hemodinámico se administran 2 dosis de push dose pressor (Adrenalina 20 mcg) con respuesta inmediata, guiada por POCUS con frecuencia cardiaca de 80 lpm asi como

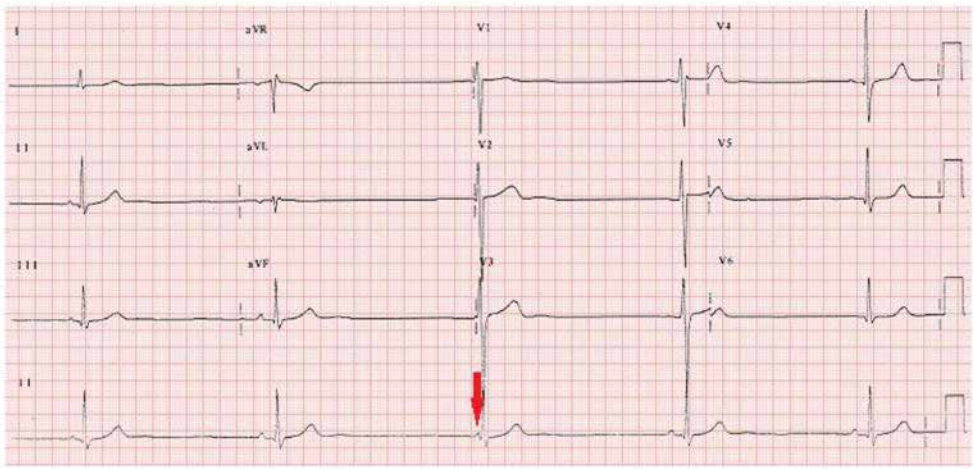

Figura 1. ECG que muestra bradicardia sinusal con ritmo de escape de la unión (Flecha roja).

recuperación de sensorio, Glasgow de 14, cifras de TA 110/70. La gasometría venosa muestra hiperpotasemia de 5,9 que se trata inmediatamente con gluconato de calcio, insulina y salbutamol. A los 30 minutos el paciente recupera su estado basal (ECG 2). Ante la sospecha de síndrome de BRASH por la ERC, uso de beta bloqueantes, bradicardia extrema e hiperpotasemia se consideró el Síndrome de BRASH. Se contacta con la UCI cursando ingreso. El paciente había recuperado su estado basal. Durante el ingreso se revisa marcapasos sin encontrar alteraciones, se consulta con Cardiología y se reduce la dosis de Bisoprolol a 1,25 cada 24 horas. Alta a las 72 horas del ingreso.

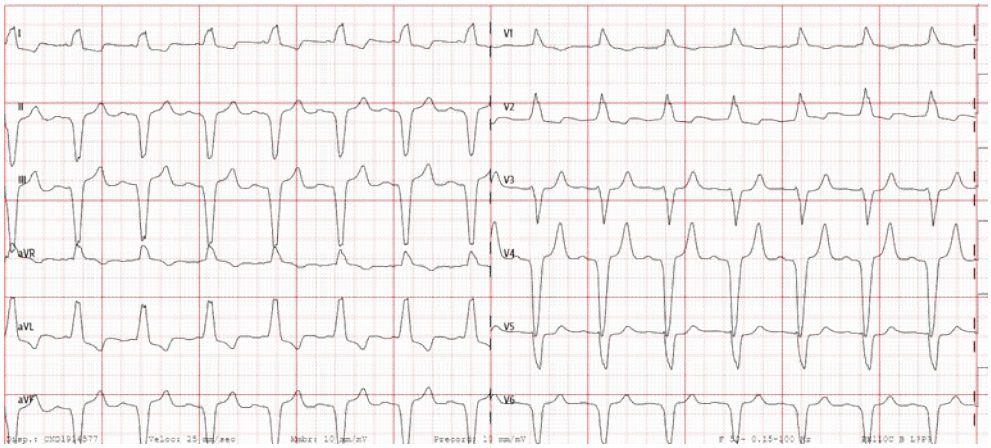

Figura 2. ECG Tras el uso de push dose presor, muestra ritmo de marcapasos.

DISCUSIÓN

La primera parte a discutir del caso clínico es el manejo de la parada/periparada con el uso de POCUS. En primer lugar la técnica de palpación del pulso es pobre. En un estudio en el que se evaluó la precisión diagnóstica de los primeros intervinientes a la hora de detectar un pulso manual en pacientes con y sin pulso real, la sensibilidad de la ausencia de pulso se acercó al 90 %, pero la especificidad fue sólo del 55 %. Sólo el 15 % de los participantes pudo evaluar con precisión la presencia de pulso en 10 segundos y sólo el 2 % identificó correctamente la ausencia de pulso en 10 segundos. El pulso POCUS es más preciso y rápido que la técnica de palpación para determinar si un paciente tiene pulso o no. A la llegada de nuestro paciente al box de críticos se comprobó el pulso con POCUS que estaba presente.

Describimos nuestro enfoque en el manejo de la parada/periparada. Enfoque gradual para la integración de POCUS en la atención a la parada cardiaca

1ª pausa en las compresiones torácicas: realizar una comprobación del pulso POCUS en la arteria femoral (o carótida) (máximo 10 segundos, normalmente se tarda 5 segundos).

Si no se observa pulso POCUS, reanude las compresiones torácicas, administre epinefrina 1 ampolla, evalúe la ETCO2 (según las directrices del ACLS) y/o coloque una vía arterial y prepárese para realizar una POCUS cardíaca para la segunda comprobación de ritmo/ pulso, extraiga y envíe electrolitos STAT de una gasometría.

Si se observa pulso POCUS, tratar como estado de shock profundo (Similar a nuestro caso): no reanude las compresiones torácicas, mantenga la epinefrina 1 amperio, asuma la contractilidad cardiaca y evalúe la perfusión cerebral y cardiaca mediante la presencia persistente de una onda de saturación de oxígeno y/o ETCO2>40 y/o DBP>40 en la línea arterial y/o MAPA ≥50-60 en el manguito; mantener o iniciar la administración de 10-50 microgramos de norepinefrina por vía intravenosa periférica antecubital y ajustar la dosis hasta una PAM ≥60, corregir la hipoxemia y la hipovolemia y buscar las causas de la PEA mediante ecocardiograma cardíaco, pulmonar y abdominal, ECG, electrolitos a partir de gasometría y antecedentes del SME/colaterales.

2ª pausa en las compresiones torácicas: realice una POCUS cardíaca (vista subxifoidea o alternativa) generando una imagen al menos 10 segundos antes de pausar las compresiones torácicas y, cuando se detengan las compresiones torácicas, pulse el botón de grabación de vídeo, intente interpretar la imagen en 5-10 segundos como máximo, reanude la RCP y, si es necesario, vea el clip de vídeo para una interpretación

posterior en busca de: contractilidad cardiaca vigorosa (no sólo movimiento valvular), e indicios de las causas anatómicas de la PEA que deben interpretarse adecuadamente en el contexto clínico específico - VD colapsado (taponamiento cardiaco o neumotórax a tensión), VD agrandado con arqueamiento septal (embolia pulmonar), función VI grave deficiente (IM).

Si hay actividad cardiaca vigorosa en la POCUS pero no hay pulso en la POCUS (según la primera comprobación del pulso en la POCUS), lo más probable es que se deba a una hipovolemia profunda. Hay 2 opciones: Reanudar la RCP, administrar 1 ampolla de epinefrina si se han administrado <3, mientras se buscan y revierten agresivamente las causas según las directrices del ACLS (centrándose en las causas de hipovolemia profunda), o bien tratar como estado de shock profundo: pausar las compresiones torácicas y repetir la comprobación del pulso POCUS para ver si se ha generado pulso en el interior, evaluar otros signos de ROSC (forma de onda de saturación de oxígeno, ETCO2 y DBP en la línea arterial) y administrar o ajustar el vasopresor.

3ª y 4ª pausas en las compresiones torácicas: (idealmente utilizando 2 ecógrafos - uno para pulso POCUS y otro buscando causas de PEA) realizar una POCUS pulmonar durante una pausa en las compresiones mientras se valora pulso manual (o pulso POCUS con un segundo ecógrafo) y signos de perfusión de órganos terminales, y una POCUS abdominal durante otra pausa en las compresiones, el orden depende del escenario clínico, buscando indicios de causas anatómicas de PEA - neumotórax a tensión (VD colapsado, falta de deslizamiento pulmonar, falta de deslizamiento de potencia, ausencia de cola de cometa normal o artefactos de reverberación, presencia de un «punto pulmonar» o «punto de transición»), rotura de AAA, hipovolemia grave (VCI plana, líquido libre). En la figura 3 se muestra un resumen de esta estrategia.

Esto lleva a un cambio de manejo. La diferencia entre la parada por AESP verdadera, la PseudoAESP y la PREM. La PseudoAESP se describió por primera vez en 1992 en un artículo en el que se describía el uso de líneas arteriales que mostraban una forma de onda arterial en algunos pacientes que se presumía que estaban en parada por PEA. Tanto la AESP verdadera como la PseudoAESP presentan actividad organizada en el monitor e incapacidad para detectar el pulso por palpación. La AESP verdadera es realmente un estado sin pulso y no hay gasto cardíaco.

En la PseudoAESP no se puede palpar el pulso con la técnica manual, sin embargo existe un gasto cardíaco que no podemos detectar con la técnica de palpación, pero sí con el control del pulso POCUS, la línea arterial, la ETCO2 y la forma de onda de la saturación de oxígeno. La pseudoAESP es un estado de shock profundo, no una parada cardíaca. Esto representa el caso de nuestro paciente.

Debido a cierta ambigüedad en torno a la definición de PseudoAESP, se ha sugerido otro léxico:

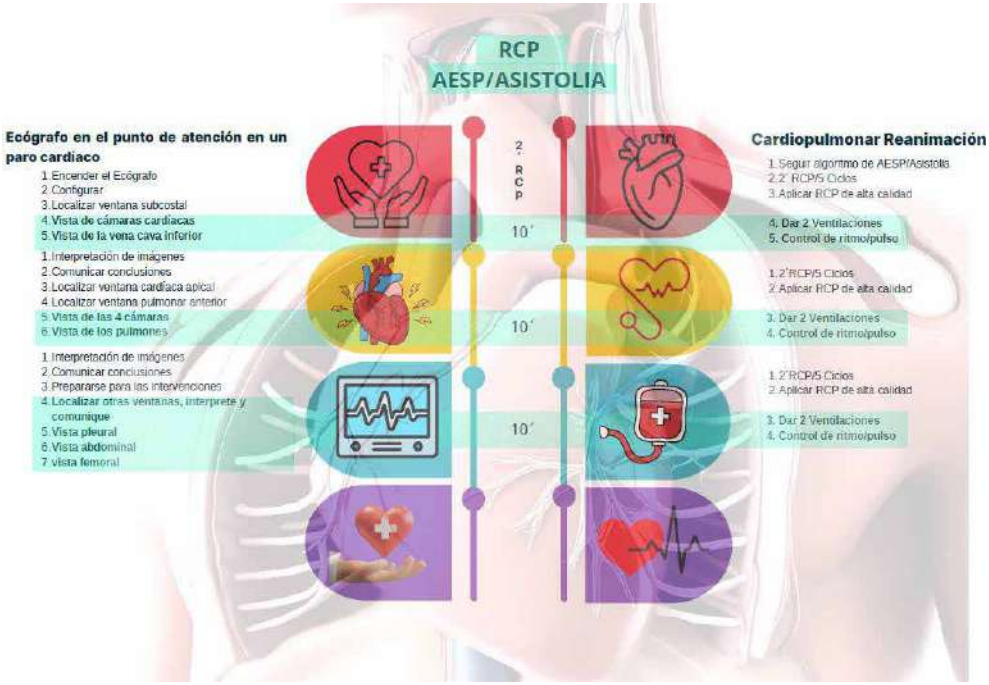

Figura 3. Enfoque a la parada con POCUS.

PRES = Sin pulso con un ritmo con parada ecocardiográfica = AESP verdadera PREM = Sin pulso con un ritmo con movimiento ecocardiográfico = PseudoAESP.

La adrenalina puede ser perjudicial en la parada por AESP y la PseudoAESP. Los efectos betaadrenérgicos de la epinefrina (aumento de la frecuencia cardiaca, la contractilidad y el automatismo) son potencialmente perjudiciales, ya que pueden provocar disritmias y un aumento de la demanda miocárdica de oxígeno y de la isquemia. En general, el NNT de la epinefrina en la parada cardiaca para lograr la RCE antes de la llegada al hospital es de 7; sin embargo, el número necesario para dañar un resultado neurológico deficiente a largo plazo es de 83. En un estudio de pacientes en parada cardiaca que alcanzaron la RCE, en el que se comparó la epinefrina con la ausencia de epinefrina, se observaron tasas significativamente inferiores de supervivencia neurológicamente intacta en los pacientes que habían recibido epinefrina, y las dosis más altas de epinefrina se asociaron con menores probabilidades de resultados neurológicamente intactos, de forma dependiente de la dosis.

El ensayo PARAMEDIC-2 mostró una mejora de la ROSC y, por primera vez en la historia, de la supervivencia a 30 días, pero a costa de peores resultados neurológicos a largo plazo.

Muchos expertos recomiendan actualmente no más de 3 dosis de 1 mg de epinefrina en la parada cardiaca. Desde el punto de vista del Servicio Urgencias Hospitalaria (SUH), normalmente los servicios de emergencias pediátricas ya han administrado 1, 2 ó 3 dosis sobre el terreno, por lo que debería considerarse la posibilidad de administrar sólo 1 dosis de epinefrina o ninguna en el SUH.

Preparación previa a la llegada del paciente en parada por AESP al SUH

Prepare una dosis push dose de adrenalina y una infusión de norepinefrina que se iniciará cuando llegue el paciente y que funcionará en segundo plano a 10-50 microgramos/min. Encender/gelificar la máquina de POCUS y llamar a un usuario especializado si está disponible. Equipo de vía aérea a la cabecera del paciente, incluyendo boquilla, ML y kit de cric, y llamar a una persona especializada en vía aérea, si está disponible. Equipo de saturación de oxígeno, ETCO2 y vía arterial a la cabecera y llamar a una persona especializada para que coloque la vía arterial si está disponible. Llame a dos personas especializadas para que realicen compresiones torácicas, preferiblemente con retroalimentación en línea o un metrónomo ajustado a 110 lpm. Anuncie su plan a su equipo.

Este informe describe un caso poco frecuente de síndrome BRASH caracterizado por bradicardia, insuficiencia renal, bloqueo nodal auriculoventricular (AV), shock e hiperpotasemia (1).

En relación a la causa del estado shock profundo de este paciente el mecanismo fisiopatológico del síndrome BRASH no está claro, pero probablemente implica un efecto sinérgico entre el bloqueo del nódulo AV y la hiperpotasemia que da lugar a bradicardia grave (2, 3). La bradicardia, a su vez, provoca una reducción del gasto cardíaco con la consiguiente disminución de la perfusión renal y lesión renal aguda, así como un empeoramiento de la hiperpotasemia. Los pacientes con síndrome BRASH suelen seguir una dosificación adecuada de la medicación y rara vez presentan niveles sanguíneos supraterapéuticos de agentes bloqueantes del nódulo AV (4). En el caso presentado, el efecto del betabloqueante bisoprolol que se elimina por la orina en un 40 %, puede haber empeorado la hiperpotasemia y la espiral de acontecimientos. El círculo vicioso se inicia a menudo por hipovolemia o medicamentos bloqueantes del nódulo AV y, si no se diagnostica rápidamente, puede progresar a shock y fallo multiorgánico, con necesidad de marcapasos transvenoso y hemodiálisis. La presentación es amplia, desde la bradicardia asintomática hasta la parada cardiaca.

El objetivo del tratamiento se basa en los siguientes enfoques: 1) corrección de la hiperpotasemia; 2) soporte hemodinámico para la bradicardia y la hipotensión; 3)

tratamiento de cualquier evento desencadenante (p. ej., hipovolemia o medicación para el bloqueo nodal AV).

En nuestro caso, la sospecha clínica del síndrome BRASH se basó en la presencia del conjunto de signos descritos previamente en ausencia de otros diagnósticos importantes, como sepsis o cardiopatía aguda. Nuestra paciente padecía insuficiencia renal crónica y tomaba de forma continuada un betabloqueante, condiciones asociadas a un mayor riesgo de desarrollar el síndrome BRASH. Además, la hiperpotasemia es otro componente importante implicado en el desarrollo de bradiarritmia. Sin embargo, los resultados del ECG de nuestra paciente mostraron una bradicardia significativa sin los estigmas clásicos de la hiperpotasemia (p. ej., picos de ondas T, ondas sinusoidales), como se ha descrito en la literatura (5). La rápida instauración de soporte hemodinámico con el uso de la ecografía en Urgencias, corrección de la hiperpotasemia y retirada de betabloqueantes fue esencial para la recuperación progresiva del paciente.

CONCLUSIONES

Puntos importantes para la parada por PEA, PseudoPEA y PREM:

1. Que no sienta el pulso con los dedos no significa que el paciente no tenga pulso.
2. Puede distinguir entre PseudoAESP y AESP real con la ayuda de POCUS, una vía arterial, una onda de saturación de oxígeno y CO2 al final de la marea.
3. Es probable que la distinción entre AESP real y PseudoAESP cambie el tratamiento habitual de la parada cardiaca por un tratamiento del shock profundo.
4. POCUS puede provocar retrasos en las compresiones torácicas y comprobaciones prolongadas del pulso si se utiliza de forma indiscriminada, por lo que debe asegurarse de haber practicado la logística para no pasar más de 5-10 segundos sin realizar compresiones torácicas en una PEA verdadera.
5. Antes de que llegue el paciente, considere la posibilidad de preparar una infusión de norepinefrina a 10-50 microgramos por minuto e iníciela cuando llegue el paciente o tenga adrenalina en forama de push doce pressor.
6. El síndrome BRASH es una entidad clínica poco reconocida y potencialmente letal. El mecanismo fisiopatológico es aún incierto, pero los agentes bloqueantes del nódulo AV y la hiperpotasemia pueden desempeñar un papel. El reconocimiento y tratamiento precoces de esta entidad pueden prevenir el desarrollo de un fallo multiorgánico y la muerte.

REFERENCIAS

1. Farkas J. BRASH syndrome: Bradycardia, renal failure, AV blocker, shock, and hyperkalemia. Pulmcrit (EMCrit) 2016. [Cited 17st Aug 2021]. Available from: **https://emcrit.org/pulmcrit/brash-syndrome-bradycardia-renal-failure-av-blocker-shock-hyperkalemia/** [DOI] [PubMed]
2. Golchin K, Zhou M, Khan AH. Bradycardia, renal failure, AV-nodal blockers, shock, and hyperkalemia (BRASH) – a new clinical syndrome. Am J Respir Crit Care Med. 2018;197:A3467. [Google Scholar]
3. Prabhu V, Hsu E, Lestin S, et al. Bradycardia, renal failure, atrioventricular nodal blockade, shock, and hyperkalemia (BRASH) syndrome as a presentation of coronavirus disease 2019. Cureus. 2020;12:e7816. **doi: 10.7759/cureus.7816.** [DOI] [PMC free article] [PubMed] [Google Scholar]
4. Farkas JD, Long B, Koyfman A, et al. BRASH syndrome: Bradycardia, renal failure, AV blockade, shock, and hyperkalemia. J Emerg Med. 2020;59(2):216–23. **doi: 10.1016/j.jemermed.2020.05.001**. [DOI] [PubMed] [Google Scholar]
5. Lee TH, Salomon DR, Rayment CM, et al. Hypotension and sinus arrest with exercise-induced hyperkalemia and combined verapamil/propranolol therapy. Am J Med. 1986;80(6):1203–4. **doi: 10.1016/0002-9343(86)90688-1**. [DOI] [PubMed] [GoogleScholar]

32

Encefalitis límbica como sindrome paraneoplásico de tumor testicular. Abordaje psiquiátrico

AUTORA:

Ylenia Nova Martínez
Residente de Psiquiatría.
Hospital Clínico Universitario Virgen de la Arrixaca

RESUMEN

La encefalitis límbica constituye una enfermedad infrecuente pero potencialmente grave, tiene una base autoinmune y es con frecuencia una de las manifestaciones paraneoplásicas de diferentes tumores como el cáncer de mama, teratoma ovárico o testicular, timoma o cáncer pulmonar de células pequeñas. Suele cursar con alteraciones de la memoria reciente, alteraciones psiquiátricas y convulsiones. Se presenta el caso de un varón de 20 años con síntomas neuropsiquiátricos de inicio agudo en el que la evaluación clínica y las pruebas complementarias revelaron una encefalitis por NMDA.

Palabras clave: encefalitis límbica, autoinmune, síntomas neuropsiquiátricos.

CASO CLÍNICO

– **Motivo de consulta inicial:** desde el servicio de Urgencias se realizó una interconsulta al servicio de Psiquiatría por un paciente varón de 20 años con un cuadro de tres semanas de evolución caracterizado por alteraciones conductuales.

– **Episodio o enfermedad actual:** paciente varón de 20 años sin antecedentes de interés que acudió a puerta de urgencias acompañado de sus progenitores por presentar un cuadro clínico de 3 semanas de evolución caracterizado inicialmente por alteraciones conductuales consistentes en alta impulsividad acompañada de auto y heteroagresividad, así como alteración del ritmo sueño-vigilia. Posteriormente, el paciente asoció dificultad para recordar eventos recientes, desorientación temporo-espacial y alucinaciones auditivas ("afirmaba oír voces que devaluaban su capacidad intelectual y que le incitaban a realizar acciones autolesivas"). Sus familiares comentaron que el paciente había reiterado con cierta frecuencia sentir que iba a fracasar o que era insuficiente, habiendo intentado tirarse por las escaleras en varias ocasiones a consecuencia de estos pensamientos. El paciente no presentaba otra clínica asociada a este cuadro (salvo pérdida de unos 5 kg de peso en el último mes que asociaban a dificultades en la ingesta por disminución de la capacidad funcional en contexto de este cuadro, y a eventos estresantes). Negaban asimismo cualquier evento desencadenante salvo la proximidad de los exámenes del primer cuatrimestre de carrera. Desde el servicio de Urgencias se le realizó una exploración neurológica completa y como pruebas complementarias una analítica de sangre y orina, incluyendo tóxicos, así como un TAC craneal con resultados anodinos.Ante la imposibilidad de establecer un juicio clínico, se decidió ingreso a cargo de Psiquiatría para filiar el diagnóstico y el control sintomático.

– **Antecedentes Familiares:** sin antecedentes familiares de interés.

– **Antecedentes personales :** Vive con sus padres y hermana. Es el mayor de tres hermanos. Cursa 2° de carrera de Filología inglesa con buen rendimiento académico. Soltero. Buen circulo social. Personalidad premórbida cluster B con rasgos obsesivos y anancasticos. Sus familiares lo describen como una persona autoexigente y con baja autoestima.

– **Antecedentes personales de enfermedad mental:** trastorno adaptativo tras el fallecimiento de su abuelo por el que estuvo en tratamiento con psicoterapia en el ámbito privado hace 4 años. Actualmente no mantiene seguimiento en Salud Mental.

– **Antecedentes de consumo de sustancias:** hábito enólico ocasional. No otros hábitos tóxicos.

– **Otros antecedentes médicos y quirúrgicos:** no DM, no dislipemia, no HTA. Sin antecedentes de reacciones alérgicas medicamentosas. Sin tratamiento crónico.

– **Estado mental:** se realizó exploración psicopatológica :desorientado en tiempo y espacio, orientado en persona. Abordable y colaborador.Labilidad emocional durante la entrevista. Discurso fluido y espontáneo. Delirios de perjuicio. Alucinaciones auditivas que describe como voces devaluadoras dentro de su cabeza. Ánimo bajo sin ritmo endógeno. Ansiedad basal aumentada y en forma de picos. Baja tolerancia a la frustración, baja autoestima, alto nivel de autoexigencia. Rasgos disfuncionales de la personalidad cluster B. Insomnio de varios días de evolución. Hiporexia. No auto ni heteroagresividad durante la entrevista. Sin ideación autolitica activa, pero con ideas egodistónicas de muerte en momentos de estrés. Juicio de realidad conservado.

– **Diagnóstico:** desde el servicio de Psiquiatría se solicitaron las siguientes pruebas complementarias: analítica completa de sangre (incluyendo función tiroidea) y orina: sin hallazgos. Tóxicos negativos. Serologías de sífilis, VIH, VHB y VHC: negativas. RMN cerebral: sin hallazgos. Electroencefalograma : no patológico. LCR:ligera linfocitosis ; ante este hallazgo se realizó interconsulta a Neurología desde donde solicitó estudio en LCR de VHS 1y2, VVZ,CMV,VEB,VH6-7, enterovirus, N. Meningitidis, S. Pneumoniae, H. influenzae, L. Monocygotenes; solicitaron asimismo anticuerpos anti tiroglobulina peroxidasa, anti TSHR, y anticuerpos onco neuronales (NMDA, AMPA, GABA, LGI1, CASPR2). Se obtuvieron resultados positivos para anticuerpos frente al receptor NMDA.

Ante estos resultados, y debido a la estrecha relación entre encefalitis límbica antiNMDA y neoplasias, se solicitó ecografía testicular y un TAC Total Body, objetivándose en la ecografía una masa testicular, que acabó correspondiéndose con un tumor de células germinales. En definitiva, el juicio diagnóstico que se emitió fue el de encefalitis límbica como síndrome paraneoplásico de un tumor germinal testicular.

– **Tratamiento:** durante los primeros días del ingreso, previo a la emisión del juicio clínico se pauto haloperidol 50 gotas cada 6 horas y lorazepam de 1mg con el objetivo

de controlar la agitación psicomotriz y las alucinaciones auditivas, con escasa respuesta al tratamiento. En numerosas ocasiones requirió sedación con midazolam IM debido a abigarrados episodios de agitación, incontrolables pese a contención mecánica. Una vez alcanzado el diagnóstico definitivo se procedió a tratar el tumor testicular mediante cirugía y quimioterapia, asociándose tratamiento inmunosupresor con metilprednisolona a dosis de 60mg/día e inmunoglobulinas IV 0,4 mg/kg de peso/día durante 5 días, con importante mejoría de la sintomatología.

– **Evolución del caso:** durante los primeros días del ingreso en la planta de psiquiatría se realizaron varias entrevistas tanto individuales como conjuntas con sus familiares lo que permitió pasar de un cuadro que en un principio orientaba hacia cuadro disociativo en respuesta a un agente estresor como eran los exámenes universitarios, a un cuadro que reflejaba cierta angustia psicótica. El paciente confesó fenómenos de adivinación del pensamiento y automatismo mental consistentes en tener que re-

evaluar todos sus actos. Se objetivó en múltiples ocasiones bloqueos del curso del pensamiento impresionando de parasitación por alucinaciones. Todo ello nos hizo sospechar de un primer cuadro psicótico.

En los días posteriores, su evolución fue oscilante, presentando fluctuaciones en el nivel de conciencia, así como importantes alteraciones conductuales que alternaban de manera intermitente con ecolalia, lenguaje ininteligible o gritos. En ocasiones, presentaba movimientos involuntarios y mioclonías. Persistieron las alucinaciones auditivas, además manifestó abigarrados episodios de agitación que requirieron de contención mecánica, y en última instancia de sedación mediante midazolam IM. Presentó asimismo picos febriles de hasta 38° sin aparente foco.

Finalmente, debido a la ausencia de respuesta al tratamiento psicofarmacológico, la ausencia de antecedentes psiquiátricos familiares y la presencia de fiebre sin foco se decidió realizar interconsulta a Neurología para establecer un diagnóstico diferencial con un cuadro de encefalitis. Tras obtener unos resultados positivos para anticuerpos anti-NMDA en LCR se solicitaron las pruebas pertinentes para descartar una neoplasia subyacente, objetivándose un tumor testicular de estirpe germinal. Así pues, se llegó al juicio diagnóstico de encefalitis autoinmune como síndrome paraneoplásico de un tumor testicular.

DISCUSIÓN

La encefalitis anti-NMDA constituye la más frecuente de las encefalitis autoinmunes. Con respecto al receptor contra el que ésta encefalitis genera anticuerpos es importante tener en cuenta que se ha asociado a esquizofrenia, epilepsia y a algunos tipos de demencia; además las drogas que lo afectan (como la ketamina) dan lugar a paranoia, alucinaciones y discinesias, como ocurre con frecuencia en esta encefalitis (1).

Desde el punto de vista epidemiológico, en el 80 % de los casos aparece en mujeres si bien, en los últimos años se han descrito cada vez más casos de encefalitis antiNMDAR en jóvenes varones y en niños (2).

En cuanto a su etiología, hasta en un 41 % de los casos puede no encontrarse un tumor subyacente, hecho que ocurre con más frecuencia cuanto más jóvenes son los pacientes (2, 3). En las de origen neoplásico este tipo de encefalitis se asocian principalmente con teratomas ováricos, especialmente en mujeres jóvenes. Sin embargo, también puede relacionarse con otros tipos de tumores, aunque con menor frecuencia. Estos incluyen(1, 2):teratomas ováricos (el más común, especialmente en mujeres de 12 a 45 años).Tumores testiculares (en hombres, aunque es raro). Carcinomas pulmonares (de células pequeñas).Tumores de mama. Linfomas.

A nivel clínico es común la presencia de pródromos de un síndrome vírico unas semanas previas al resto de síntomas hasta en el 70 % de los pacientes (1,2,4), cuya influencia aún no se ha podido determinar, aunque se especula que podría bien ser una activación inmune temprana, o bien que la infección facilite el paso de los autoanticuerpos a través de la barrera hemato-encefálica.

La mayoría de los pacientes se presentan de inicio con síntomas psiquiátricos, lo cual ocurre a dosis menores del autoanticuerpo (2), incluyendo: ansiedad, agitación, comportamiento bizarro, delirios paranoides, alucinaciones auditivas y visuales, risas inmotivadas, afecto lábil, aislamiento social, hiperreligiosidad etc (2, 3). Posteriormente (semanas después), la mayoría de pacientes van presentando síntomas de apariencia más "neuropsiquiátrica", asociados a mayores concentraciones de autoanticuerpo (2): oscilaciones del nivel de conciencia,progresando a un estado catatónico con períodos de acinesia alternados con agitación y una disminución en la respuesta a estímulos.

Algunos verbalizan palabras incomprensibles o presentan ecolalia (con ecopraxia) o mutismo, con un discurso incoherente, pobre en contenidos y con asociaciones laxas. Son típicos los fallos de memoria. Presentan, a veces, discinesias orofaciales, temblor, rigidez en rueda dentada, posturas distónicas, flexibilidad cérea e inestabilidad autonómica. Pueden llegar a presentar incluso hipoventilación con necesidad de soporte ventilatorio, y crisis convulsivas. Es importante destacar que hasta en un 60 % de los casos estos síntomas neuropsiquiátricos preceden con una media de 3,5 meses al diagnóstico del cáncer (5,6). Desde el punto de vista diagnóstico, las pruebas iniciales habituales pueden ser normales o inespecíficas : el TAC suele ser normal, la RMN es normal en la mitad de los casos, el EEG puede dar una lentificación difusa (1, 2).

La prueba que es anormal en la mayoría de ocasiones, hasta en el 80 % de los casos, es el líquido cefalorraquídeo (1, 2), presentando en general una pleocitosis linfocítica o proteinorraquia. Con este hallazgo y la clínica se deberían solicitar anticuerpos antiNMDAR para confirmar el diagnóstico, y en caso de que resultaran positivos, buscar exhaustivamente la presencia de un posible tumor subyacente.

El diagnóstico diferencial debe hacerse con trastornos psicóticos primarios, trastornos afectivos, trastornos del control de impulsos o del sueño, así como con el síndrome neuroléptico maligno y el síndrome serotoninérgico (3).

El pronóstico depende sobre todo del tumor de base y su detección precoz. La hospitalización suele ser larga, incluso siendo correctamente tratados, y en ocasiones persisten al alta ciertos déficits cognitivos o alteraciones psiquiátricas, como la impulsividad, desinhibición, o alteraciones del sueño. Es típico que los pacientes presenten una amnesia del episodio. Las recaídas pueden ocurrir después de meses o

años, hasta en un 25 % de los casos. El único tratamiento eficaz es la inmunoterapia y la resección del tumor si lo hubiera (7).

En cuanto al manejo de los síntomas psiquiátricos se han probado diferentes antipsicóticos incluyendo varios de los atípicos, sin respuesta. Para tratar la agitación, ante la falta de respuesta a psicofármacos, se prefiere la inducción al coma. En general, es necesario saber que los síntomas psiquiátricos mejoran con la mejoría del proceso de base, sin un tratamiento específico psiquiátrico (3).

CONCLUSIONES

La encefalitis NMDA es una enfermedad que con frecuencia es vista por el servicio de Psiquiatría antes que por otras especialidades, probablemente porque suele presentarse en pacientes jóvenes y asociar síntomas psicóticos lo que hace pensar en un debut de psicosis primaria, es por ello de vital importancia prestar atención a los síntomas menos típicos de pacientes con síntomas psiquiátricos de reciente aparición (como el síndrome febril y la pérdida de peso en el caso anteriormente expuesto)para un rápido y correcto diagnóstico y tratamiento.

BIBLIOGRAFÍA

1. Dalmau J, Tüzün E, Wu H, Masjuan J, Rossi J, Voloschin A, et al. Paraneoplastic anti-N-methyl-D-aspartate receptor encephalitis associated with ovarian teratoma. Ann Neurol. 2007;61(1):25-36.
2. Dalmau J, Lancaster E, Martínez-Hernández E, Rosenfeld M, Balice-Gordon R. Clinical experience and laboratory investigations in patients with anti-NMDAR encephalitis. Lancet Neurol. 2011;10(1):63-74.
3. Chapman M, Vause H. Anti-NMDA receptor encephalitis: diagnosis, psychiatric presentation, and treatment. Am J Psychiatry. 2011;183(3):245-51.
4. Tüzün E, Zhou L, Baehring J, Bannykh S, Rosenfeld M, Dalmau J. Evidence for antibody-mediated pathogenesis in anti-NMDAR encephalitis associated with ovarian teratoma. Acta Neuropathol. 2009;118(6):737-43.
5. Dalmau J, Bataller L. Clinical and immunological diversity of limbic encephalitis: a model for paraneoplastic neurological disorders. Hematol Oncol Clin North Am. 2006;20(6):1319-35.
6. Dalmau J, Tüzün E, Wu H, Masjuan J, Rossi J, Voloschin A, et al. Ann Neurol. 2007;61(1):25-36.

7. Vitaliani R, Mason W, Ances B, Zwerdling T, Jiang Z, Dalmau J. Paraneoplastic encephalitis, psychiatric symptoms and hypoventilation in ovarian teratoma. Ann Neurol. 2005;58(4):594-604.

33

Síndrome de Ortner como clínica debut de síndrome de disfunción mitocondrial

AUTORA:

Yolanda Pérez Cava
Residente de Otorrinolaringología.
Hospital Clínico Universitario Virgen de la Arrixaca

RESTO DE AUTORES::

Ana Soria Gámez - Carmen Vera Torres
María Logroño Gil - Neus Cantó Segura

RESUMEN

Se presenta el caso de una lactante de 32 días de vida, sin antecedentes de interés, que consultó en varias ocasiones en servicio de urgencias del Hospital Clínico Universitario Virgen de la Arrixaca por estridor inspiratorio y episodios de tos y atragantamiento con las tomas. Durante el ingreso se objetivó hipertensión pulmonar y paresia de cuerda vocal izquierda. Con estos hallazgos se sospechó un síndrome cardivocal (síndrome de Ortner) por compresión vascular intratorácica de nervio laríngeo recurrente izquierdo. Se estabilizó a la paciente, se realizó estudio genético y metabólico siendo finalmente diagnosticada de síndrome de disfunción mitocondrial múltiple tipo 1.

Palabras clave: ortner syndrome, cardiovocal syndrome, multiple mitochondrial dysfunctions syndrome 1, vocal cord palsy.

INTRODUCCIÓN

El síndrome de Ortner consiste en la parálisis de cuerda vocal, generalmente izquierda, secundaria a la compresión del nervio laríngeo recurrente por motivos cardio/pulmonares; es por ello que también se conoce como síndrome cardio-vocal. Puede ser ocasionado por dilatación de las cavidades cardíacas o grandes vasos (1, 2).

El síndrome de disfunción mitocondrial múltiple tipo 1 (MMDS1) consiste en una enfermedad autosómica recesiva poco frecuente causada por un conjunto de errores congénitos del metabolismo energético debido a defectos en la biosíntesis del clúster hierro-azufre que condicionan una función anormal de las enzimas dependientes del ácido lipoico y otras proteínas. Clínicamente suele presentarse como hipotonía, regresión neurológica o insuficiencia respiratoria que debuta entre el primer y los nueve meses de vida (3, 4).

Pese a que existan publicaciones que describen la hipertensión pulmonar (HTP) como uno de los síntomas del MMDS1 (3, 5), no hemos encontrado en la literatura consultada ningún caso en el que el diagnóstico se realice tras debutar con clínica de síndrome de Ortner.

CASO CLÍNICO

Lactante de 32 días de vida que acudió al servicio de urgencias de pediatría del Hospital Clínico Universitario Virgen de la Arrixaca (HCUVA) por presentar estridor inspiratorio en los 2-3 días previos junto a tos y atragantamiento relacionados con las tomas.

Como antecedentes personales, presentaba parto eutócico a término con seguimiento gestacional sin incidencias y cribado metabólico normal en la Comunidad de Madrid (23 enfermedades). Como antecedentes familiares, madre sana y padre con antecedente de enfermedad de Kawasaki en la infancia sin afectación coronaria y hermano, por parte de madre, sano.

En la exploración física destacaba buen estado general, activa y reactiva, con estridor inspiratorio persistente y fijo. Con la agitación polipnea y tiraje, que cedían con el reposo. Resto de exploración por aparatos y sistemas sin hallazgos patológicos.

Con el objetivo de descartar patología cardíaca, se realizó un ecocardiograma que objetivó HTP grave (>2/3 de TA sistémica), dilatación de aurícula derecha con insuficiencia tricuspídea leve y tronco pulmonar ligeramente dilatado. Además, el electrocardiograma mostraba signos de hipertrofia ventricular derecha.

Figura 1. Hipomotilidad de cuerda vocal izquierda, que se encuentra en posición intermedia.

Figura 2. Retención salivar en seno piriforme.

Para determinar la causa del estridor inspiratorio, se solicitaron las siguientes pruebas complementarias:

— Fibrobroncoscopia: hipomotilidad de cuerda vocal izquierda (Figura 1) y acúmulo de secreciones en repliegue ariteno-epiglótico izquierdo (Figura 2). Subglotis normal.
— TAC tórax con contraste: engrosamiento liso del intersticio peribroncovascular e interlobulillar con derrame pleural bilateral leve de distribución libre. Cámaras derechas y tronco pulmonar de tamaño levemente aumentado.
— Estudio metabólico en sangre: incremento, tanto en plasma como en orina, de los niveles de glicina, hiperlactacidemia e incremento en la excreción de 2-OH glutárico, 2-OH adípico, láctico, fumárico y tiglilglicina que, junto a la clínica descrita (HTP), orientaban el caso hacia un déficit de ácido lipoico.
— Estudio metabólico en LCR: ratio glicina LCR/plasma < 0,08 que no permite orientar el caso hacia una hiperglicinemia no cetósica (HNC) clásica.

El discreto incremento de glicina en LCR/plasma junto con el perfil de ácidos orgánicos sugiere un trastorno del metabolismo de la glicina con afectación mitocondrial o un defecto primario del metabolismo energético, que junto con la clínica de la paciente se han descrito en la deficiencia de ácido lipoico, cofactor de varias enzimas mitocondriales.

Ante la clínica, la exploración y las pruebas complementarias se sospechó de síndrome de Ortner secundario a la HTP condicionada por el déficit de ácido lipoico ocasionado por MMDS1.

Durante el ingreso se inició tratamiento con Sildenafilo a dosis máximas y nutrición con dieta baja en glicina y suplementación con benzoato sódico, CoQ10, arginina y carnitina. Ante la estabilidad clínica fue dada de alta para seguimiento multidisciplinar en consultas.

En los seguimientos posteriores en consulta, mejoró el estridor y presentó buena tolerancia a las tomas pese a la persistencia de HTP. Desarrollo neurológico aparentemente adecuado para su edad. Se inició tratamiento médico con ácido lipoico.

El resultado del estudio genético permitió realizar el diagnóstico de MMDS1 secundaria a variantes patogénicas de origen paternas en el gen NFU1 (c.622G> T p.(-Gly208Cys) y c.(62+1_63-1)_(166+1+167-1)). Actualmente se encuentra a la espera del estudio genético para confirmar la delección del exón 2 y su origen materno.

DISCUSIÓN

El aumento de ácidos orgánicos y glicina en plasma y orina son hallazgos compatibles con déficit de ácido lipoico (3).

Clásicamente se ha conocido la asociación entre la HNC (patología con la que se debe realizar diagnóstico diferencial) y la HTP; no obstante, actualmente se conocen otras patologías como el MMDS1 que, además de presentarse como un déficit de ácido lipoico, también pueden presentar HTP; como es el caso de nuestra paciente (3).

El déficit de ácido lipoico y la HNC comparten ciertos síntomas clínicos como la encefalopatía, la muerte prematura, HTP y la elevación de niveles de glicina. Sin embargo, cuando existe déficit de ácido lipoico los niveles de glicina suelen ser más bajos y suele asociar acidosis láctica y elevación de 2-cetoglutárico o 2-cetoadípico en orina, como ocurría en nuestra paciente (3).

En lo que respecta a la HTP se ha descrito vasculopatía obstructiva en arterias proximales y acinares. Según algunas publicaciones (3, 5) esto se puede explicar por varias teorías como el aumento del estrés oxidativo por descenso en la síntesis de ácido lipoico o disminución de síntesis del grupo hemo, aunque ninguna de ellas se ha podido demostrar. La HTP puede ocasionar alteraciones en el calibre del tronco pulmonar y cámaras cardíacas. Estas estructuras pueden terminar comprimiendo el nervio laríngeo recurrente (sobre todo el izquierdo por su mayor trayecto intratorácico) produciendo la mencionada parálisis vocal y el respectivo síndrome de Ortner (1, 2).

En nuestro caso, el estudio genético objetivó mutaciones que en la literatura se han relacionado con la MMDS1 (3, 5). Por otro lado, los resultados bioquímicos (ratio Glicina LCR/plasma <0,08) no permiten orientar el caso hacia una HNC. Sin embargo, al tratarse de una enfermedad recesiva, aun es necesario encontrar una segunda mutación; de hecho, la paciente se encuentra a la espera de los resultados de una posible

delección en el exón 2 de ascendencia materna. Como se puede apreciar, el diagnóstico de esta enfermedad se lleva a cabo mediante estudios moleculares, lo que subraya la importancia de incluir este tipo de pruebas en el algoritmo diagnóstico de lactantes con compromiso multisistémico y síntomas atípicos. Sin embargo, los malos resultados pese a un tratamiento temprano, así como la baja prevalencia, hacen que no se incluya dentro de los programas de cribado.

La evolución clínica de los pacientes no suele ser óptima pese al tratamiento nutricional y sintomático, falleciendo frecuentemente pocos meses tras el nacimiento (2, 5). No obstante, el tratamiento de los síntomas colaterales, como por ejemplo la HTP, permiten mejorar parcialmente la calidad de vida y prevenir la progresión del síndrome cardiovocal.

CONCLUSIÓN

El MMDS1 es una enfermedad rara pero potencialmente mortal que suele manifestarse en los primeros meses de vida. Entre sus síntomas puede ocasionar HTP que, si condiciona dilatación de los grandes vasos, o cavidades cardíacas; puede dar lugar al síndrome de Ortner, como describe nuestro caso. Se trata de una enfermedad de herencia autosómica recesiva de origen mitocondrial, que no se encuentra dentro de la cartera de enfermedades diagnosticadas por el screening metabólico. Es importante conocer sus posibles manifestaciones (como hiperglicidemia asociada a HTP y acidosis láctica) con el fin de hacer un diagnóstico temprano que nos permita instaurar un tratamiento con la mayor rapidez posible.

BIBLIOGRAFÍA

1. Arango Guerra P, Ortega-Agamez C, Naranjo-Restrepo S. Ortner's Syndrome (Cardiovocal Syndrome): A Case Report. Cureus. 2023 May 1;15(5):e38408. **doi: 10.7759/cureus.38408**. PMID: 37265902; PMCID: PMC10231905.
2. Zaki SA, Asif S, Shanbag P. Ortner syndrome in infants. Indian Pediatr. 2010 Apr;47(4):351-3. **doi: 10.1007/s13312-010-0053-y**. PMID: 20431167.
3. Cubiles Arillo Z, Yun Castilla C, Ramos Fernández JM, Yahyaoui Macías R, Morales Martínez A. Hipertensión pulmonar como forma de inicio del síndrome de disfunción mitocondrial múltiple. An Pediatr (Barc). 2021 Mar;94(3):185-187. **doi: 10.1016/j.anpedi.2020.03.018**.
4. Kaiyrzhanov R, Zaki MS, Lau T, Sen S, Azizimalamiri R, Zamani M, Sayin GY, Hilander T, Efthymiou S, Chelban V, Brown R, Thompson K, Scarano MI, Ganesh J, Koneev K,

Gülaçar IM, Person R, Sadykova D, Maidyrov Y, Seifi T, Zadagali A, Bernard G, Allis K, Elloumi HZ, Lindy A, Taghiabadi E, Verma S, Logan R, Kirmse B, Bai R, Khalaf SM, Abdel-Hamid MS, Sedaghat A, Shariati G, Issa M, Zeighami J, Elbendary HM, Brown G, Taylor RW, Galehdari H, Gleeson JJ, Carroll CJ, Cowan JA, Moreno-De-Luca A, Houlden H, Maroofian R. Phenotypic continuum of NFU1-related disorders. Ann Clin Transl Neurol. 2022 Dec;9(12):2025-2035. **doi: 10.1002/acn3.51679**. Epub 2022 Oct 18. PMID: 36256512; PMCID: PMC9735368.

5. Birjiniuk A, Glinton KE, Villafranco N, Boyer S, Laufman J, Mizerik E, Scott D, Elsea SH, Galambos C, Varghese NP, Scaglia F. Multiple mitochondrial dysfunctions syndrome 1: An unusual cause of developmental pulmonary hypertension. Am J Med Genet A. 2020 Apr;182(4):755-761. **doi: 10.1002/ajmg.a.61491**. Epub 2020 Jan 22. PMID: 31970900.

34

Pericarditis purulenta secundaria a fístula esofágico-pericárdica

AUTOR:

Pablo Soto Segado
Residente de Medicina Intensiva.
Hospital Clínico Universitario Virgen de la Arrixaca

RESTO DE AUTORES:

Ana Navarro Vicente - Jorge Sánchez Gómez - Miguel Ángel Lozano Roig

RESUMEN

Varón de 66 años con estadio IV de carcinoma de células claras y en tercera línea de tratamiento antineoplásico tras detectar progresión de su enfermedad. El paciente ingresó en situación de fracaso multiorgánico siendo admitido en unidad de cuidados intensivos donde requirió de drogas vasoactivas, terapia continua de reemplazo renal, drenaje pleural y pericardiocentesis, con aislamiento de *E. faecium en este último*. Debido a la presencia de flora intestinal y aire a nivel pericárdico así como el antecedente de lesión nodular paraesfogágica de origen neoplásico, se identificó por vía endoscópica una fístula esofágica, cuyo origen radica en la lesión paraesofágica previa y que con la respuesta parcial al tratamieto antineoplásico dejó un trayecto fistulizante, visualizado por tomografía computarizada, y que comunicaba con el pericardio. Requirió una prótesis esofágica para aislamiento de la fístula y de pericardiectomía por el desarrollo de pericarditis constrictiva. Como complicación presentó dislocación de la prótesis lo que produjo una nueva comunicación extensa, de 5 cm de largo esofágico-mediastínica, requiriendo de una segunda prótesis. Tras un mes de estancia el paciente fue dado de alta de la unidad de cuidados intensivos.

Palabras clave: pericarditis purulenta, pericarditis constrictiva, fístula pericárdico-esofágica.

CASO CLÍCICO

Se trata de un varón de 66 años, diabético tipo dos no insulinodependiente, con adecuado control metabólico con metformina y sin otros factores de riesgo cardiovascular. Antecedente de pseudotumor cerebri con afectación del nervio óptico, pero sin repercusión en la actualidad. El paciente fue diagnosticado en 2010 de un tumor de células claras localizado en riñón derecho y que fue tratado inicialmente mediante nefrectomía total derecha. Desde entonces mantuvo seguimiento por urología hasta que en 2015 se detectó una lesión pulmonar única que fue resecada mediante cirugía torácica. A partir del 2020 el paciente comienza seguimiento estrecho con un primer PET-TC donde se observó una primera progresión de su enfermedad con el hallazgo de un conglomerado adenopático paraesofágico izquierdo tratado mediante radioterapia. Durante el 2022 presentó nueva progresión del conglomerado paraesofágico izquierdo además de otros a nivel retroperitoneal y suprarrenal izquierdo con inicio de tratamiento con sunitinib. En 2023 nueva progresión de su enfermedad, con mismas localizaciones, por lo que se cambió a segunda línea con nivolumab. Tras varios ciclos de nivolumab y radioterapia presentó mejoría parcial a nivel paraesofágico izquierdo, pero con persistencia del resto de áreas, por lo que en diciembre de 2024 el paciente comenzó tratamiento con cabozantinib como tercera línea. Llegados a este punto el paciente presentaba un ECOG (*Eastern Cooperative Oncology Group*) de cero puntos y un estado funcional o "performance status" del 100 %.

El caso clínico actual comienza en enero de 2025 cuando el paciente acudió a consulta de oncología para la administración del segundo ciclo de cabozantinib. En ese contexto el paciente manifestó síntomas que consistían en deterioro del estado general, dolor torácico de características pleuríticas y febrícula por lo que fue trasladado a urgencias. Tras la valoración por oncología médica y cardiología, los análisis revelaron marcadores inflamatorios elevados, con PCR de 70 mg/dl, PCT de 3 ng/dl, leucocitosis con neutrofilia y un derrame pericárdico moderado de 13 mm sin repercusión hemodinámica. Ante estos hallazgos se decidió su ingreso para estudio, con extracción de hemocultivos, PCR de virus respiratorios e inicio de tratamiento antibiótico empírico con amoxicilina-clavulánico, además de colchicina y AINES. Tras un periodo de observación, mejoría global y ausencia de aislamiento microbiológico el paciente fue dado de alta con diagnóstico presuntivo de pericarditis aguda vírica.

El paciente consultó de nuevo en urgencias 10 días más tarde presentando somnolencia, bradipsiquia, hipotensión, taquicardia sinusal, insuficiencia respiratoria hipoxémica y fracaso renal anúrico. La analítica mostró una acidosis metabólica (pH: 7,06; pCO_2 30 mmHg; lactato 9 mmol/l; HCO_3 13 mmol/l; K^+5,5 mEq/l; Cr 5 mg/dl), con escasa elevación de reactantes de fase aguda y sin alteraciones significativas

en el recuento leucocitario. Debido a la gravedad del cuadro, se decidió su ingreso en la Unidad de Cuidados Intensivos. Durante las primeras horas de hospitalización, requirió fluidoterapia, soporte con noradrenalina, antibioterapia empírica con piperacilina-tazobactam, terapia de reemplazo renal continuo y drenaje pleural bilateral, cuyo análisis bioquímico descartó un origen infeccioso. Sin embargo, se constató un aumento del derrame pericárdico hasta 17 mm, aunque sin impacto sobre el llenado de las cavidades cardíacas. A pesar de una mejoría inicial de la sintomatología y del equilibrio metabólico, la persistencia de taquicardia y la necesidad de soporte vasoactivo motivaron la realización de una pericardiocentesis, obteniéndose líquido purulento. Se colocó un drenaje pericárdico, lo que permitió la resolución de la taquicardia sinusal y la estabilización hemodinámica, posibilitando la suspensión de noradrenalina.

El servicio de microbiología identificó un *Enterococo faecium* en líquido pericárdico, llegando a un primer diagnóstico de shock séptico secundario a pericarditis purulenta/bacteriana. Tras disponer de antibiograma se ajustó el tratamiento antibiótico con linezolid durante un periodo de 3 semanas. El drenaje pericárdico permaneció un total de 24 horas debido a un cuadro de delirio hiperactivo que sufrió el paciente. Sin embargo, el desafío surgió cuando el derrame pericárdico recidivó a las 48 horas con reaparición de taquicardia sinusal y la necesidad de drogas vasoactivas.

Con intención de identificar el origen de la pericarditis purulenta, descartar un posible foco neoplásico adyacente o infiltrante de miocardio, y de cara a valorar un posible abordaje quirúrgico sobre un pericardio, que a lo largo de un periodo de 10 días había desarrollado signos clínicos y ecocardiográficos de pericarditis constrictiva y con imposibilidad para destete de drogas vasoactivas, se realizó un TC cardíaco de alta resolución que arrojó los siguientes hallazgos principales: derrame pericárdico global con engrosamiento del espacio pericárdico a nivel retroauricular izquierdo donde se observan burbujas de aire. Dicha área compartía una relación espacial de proximidad con un nódulo paraesofágico izquierdo, neoplásico, ya conocido, y que se mantenía en respuesta parcial al compararlo con pruebas de imágenes anteriores (Figura 1).

Dado el hallazgo sugestivo de una posible fístula esofágica, que permitiera el paso de aire y una bacteria más bien propia del aparato digestivo, se llevó a cabo una gastroscopia que confirmó la presencia de una comunicación a 27 cm de la arcada dentaria, con fibrina y material purulento (Figura 2). La fístula conectaba con el pericardio, que se corroboró mediante un TC torácico con contraste oral (Figura 1). Posteriormente se colocó una prótesis esofágica , aislando la fístula, y se realizó una pericardiectomía como tratamiento de la pericarditis constrictiva. Los hallazgos anatomopatológicos revelaron una pericarditis fibrinosa crónica.

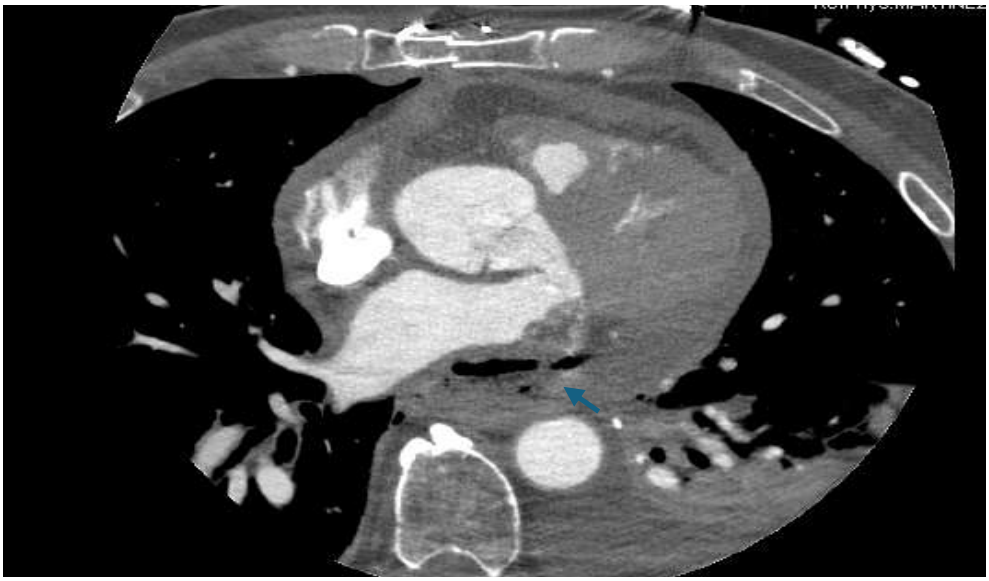

Figura 1. TC torácico donde se muestra aire, área nodular, y fuga de contraste oral periesofágico.

Como complicación principal durante el posoperatorio se produjo una dislocación de la prótesis esofágica requiriendo de nueva gastroscopia hallándose en el centímetro 30, donde se encontraba el cepo de la prótesis esofágica previa, una extensa comunicación esofágica-mediastínica de 5cm de longitud (figuras 3 y 4) Durante el procedimiento el paciente requirió de aislamiento de vía aérea tras lo cual se pudo colocar una segunda prótesis. Tras 48 horas de observación y ventilación mecánica invasiva se logró extubar al paciente constatando una mejoría clínica y sintomatológica con la posterior suspensión de drogas vasoactivas y recuperación diuresis tras un mes de estancia en la unidad de cuidados intensivos.

Tras el inicio de la era antibiótica la pericarditis purulenta resulta una entidad rara de pericarditis, siendo el *Streptococo pneumoniae* el microorganismo más frecuentemente aislado y asociado a neumonía y empiema (1). Sin embargo, pese al escaso

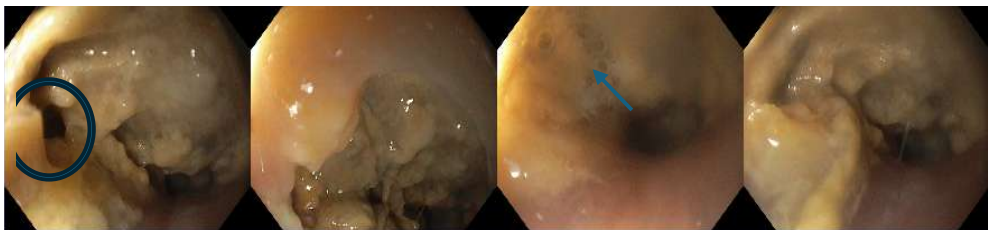

Figura 2. Esofagoscopia con luz esofágica y fístula (círculo) con material purulento (flecha).

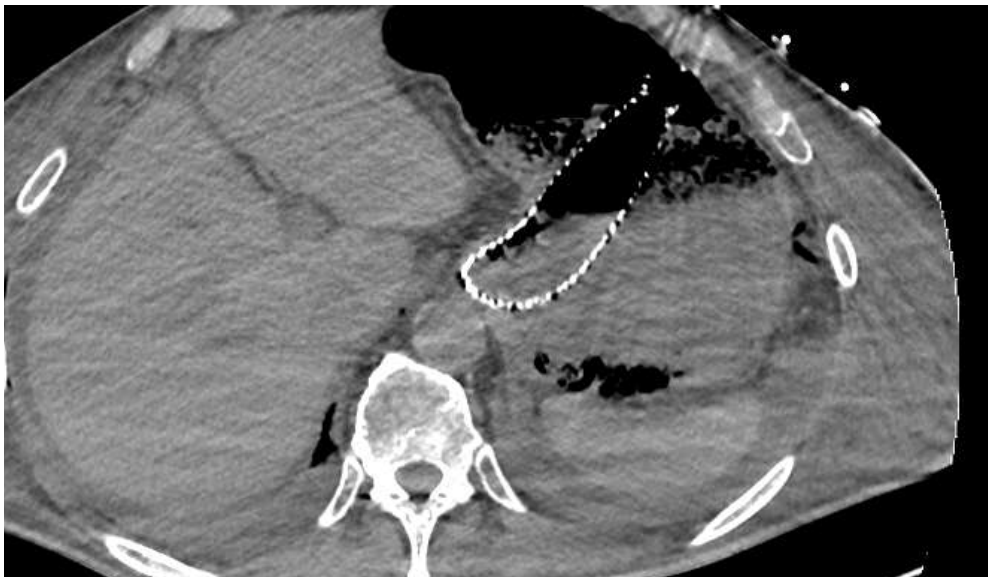

Figura 3. Dislocación protésica con extremo distal en estómago.

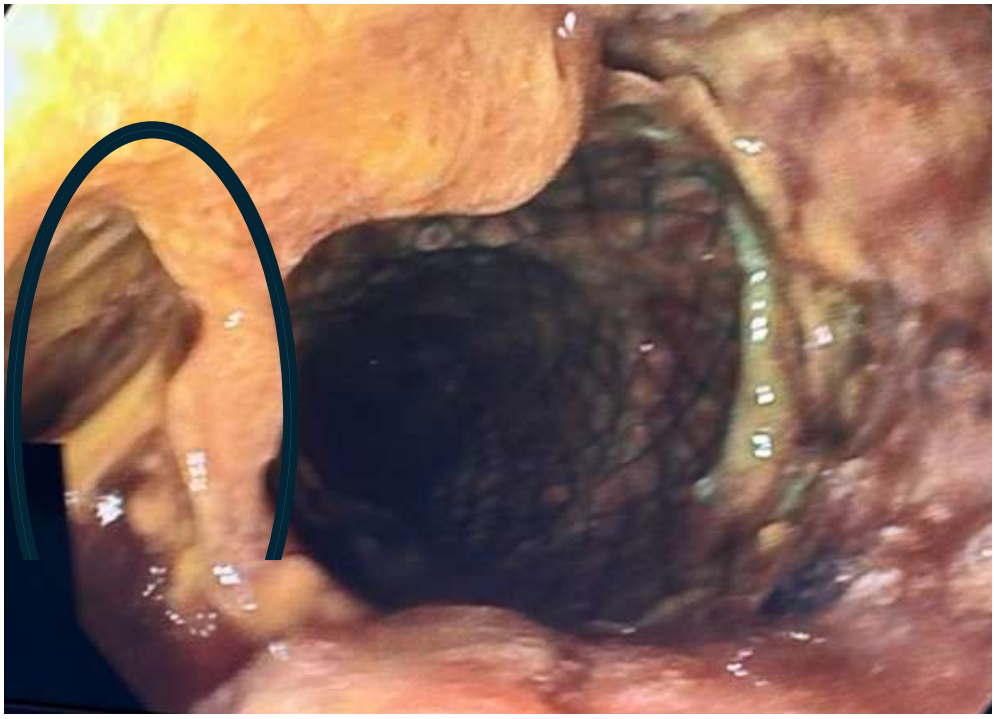

Figura 4. Dislocación protésica y comunicación esofágico-mediastínica (círculo).

número de casos el riesgo de desarrollo de pericarditis constrictiva es del 33,3 %, un porcentaje muy elevado que comparte junto con la pericarditis tuberculosa (20 %) con respecto al resto de etiologías susceptibles de causar esta entidad (2). El diagnóstico se realiza mediante la obtención de líquido pericárdico purulento siendo el tratamiento de elección el empleo de antibioticoterapia dirigida y pericardiocentesis (1). El caso clínico expuesto representa un caso de shock séptico por pericarditis purulenta por *E. faecium* complicado con el desarrollo de pericarditis constrictiva y un manejo minucioso de diuréticos y terapia de reemplazo renal para evitar la anasarca, prevenir al mismo tiempo el taponamiento cardíaco una vez constatada su recurrencia hasta la intervención quirúrgica, y un estudio paralelo del origen de la pericarditis purulenta. El hallazgo de una fístula esofágico-pericárdica en sí mismo también resulta un diagnóstico infrecuente de pericarditis purulenta. En los diferentes casos publicados en la actualidad figura: la ablación de venas pulmonares en pacientes con fibrilación auricular, dislocaciones de prótesis o stents esofágicos previamente implantados, así como fístulas de origen traumático o carcinomas esofágicos donde en gran parte se observa hidroneumopericardio (3,4,5,6). Así pues, exponemos un caso de fístula esofágico-pericárdica de estirpe tumoral (tumor de células claras), cuyo origen radica en la respuesta parcial de un conglomerado paraesofágico izquierdo al tratamiento antineoplásico y que durante su regresión dejó una fístula causante de pericarditis purulenta con neumopericardio y complicada con pericarditis constrictiva. El tratamiento se basa en aislar el foco infeccioso, en este caso esofágico, mediante una prótesis que selle la fístula y por otro lado la pericardiectomía cuyo tratamiento se ha visto ligado a un mejor pronóstico si es realizada de manera temprana (7). No obstante, la pericardiectomía tiene una alta tasa de mortalidad operatoria siendo de hasta un 20 % según las series de casos (7). Es fundamental destacar la importancia de una coordinación efectiva a nivel multidisciplinario para el diagnóstico y manejo adecuado de este tipo de enfermedades, así como para los pacientes oncológicos críticos, quienes son cada vez más frecuentes en las unidades de cuidados intensivos.

BIBLIOGRAFÍA

1. Imazio M, Calderwood SB, LeWinter MM, Yeon SB, Baron EL. Pericarditis purulenta. En: UpToDate, sección de cardiología. [actualizado 2025 Mar]. Disponible en: **https://www.uptodate.com**
2. Imazio M, Brucato A, Maestroni S, Cumetti D, Belli R, Trinchero R, et al. Risk of constrictive pericarditis after acute pericarditis. *Circulation*. 2007;115(21):2637-42.

3. Kaufman J, Thongsuwan N, Stern E, Karmy-Jones R. Esophageal-pericardial fistula with purulent pericarditis secondary to esophageal carcinoma presenting with tamponade. *J Thorac Cardiovasc Surg*. 2011;142(4): e105-7.
4. Sagheer U, Bhandari S, Umer M, Peters M, Shotwell M, Liu N, et al. Hydropneumopericardium due to a traumatic esophageal-pericardial fistula. *J Cardiovasc Thorac Surg*. 2013; 145(6):1367-1369.
5. Talento S, Schneider S, Ullah W, Marhefka GD. Abstract 15622: Hydro-pneumopericardium due to esophageal-pericardial fistula: A rare complication of esophageal stent migration. *Circulation*. 2013;128(22):A15622.
6. Fujimoto Y, Iwasaki Y, Asai K. Pericardial-oesophageal fistula after ablation for atrial fibrillation. *Europace*. 2013;15(6): 858-861.
7. Hoit BD, LeWinter MM, Aldea GS, Yeon SB. Pericarditis constrictiva. En: UpToDate, sección de cardiología. [actualizado 2025 Mar]. Disponible en: **https://www.uptodate.com**.

35

Síndrome de Weil, a propósito de un caso

AUTORA:

Ágata Boya de Vicente
Residente de Medicina Interna.
Hospital Clínico Universitario Virgen de la Arrixaca

RESTO DE AUTORES:

Paula Peñaranda Bernal - Laura Sánchez Guerrero Martínez

RESUMEN

El síndrome de Weil es la forma grave de leptospirosis, generalmente producida por *L. interrogans*, que cursa con fiebre, sufusión conjuntival y la tríada de hemorragias, ictericia e insuficiencia renal aguda, además de otras manifestaciones más graves como hemorragia pulmonar o miocarditis, pudiendo provocar shock séptico y fracaso multiorgánico. A continuación presentamos el caso de un paciente que presentó un síndrome de Weil ligado a su actividad ocupacional, complicado por iatrogenia postpunción hepática con hemotórax y hemoperitoneo.

Palabras clave: Leptospirosis; Weil Syndrome; Zoonoses.

CASO CLÍNICO

Figura 1. Foto aportada por paciente de su lugar de trabajo donde vemos al paciente descalzo en el campo con riego por inundación.

Varón de 25 años sin antecedentes médicos ni quirúrgicos. Originario de Marruecos. Vivió 8 años fuera de su país y desde hace un año y medio reside en España. Vivió en la calle hasta un mes previo al ingreso y después compartió piso con compañeros de trabajo. Trabaja en el campo con riego por inundación sin calzado (Figura 1). El paciente acudió a urgencias por cuadro de fiebre de 39ºC, cefalea, mialgias, náuseas, vómitos y diarrea de 5 días de evolución. En la exploración física destacó hipotensión, taquicardia, ictericia mucocutánea y molestias a la palpación en hipocondrio derecho. En los análisis de laboratorio iniciales destacó fracaso renal agudo con creatinina de 5,26 mg/dL y urea de 139 mg/dL, hiperbilirrubinemia (9,8 mg/dL) a expensas de bilirrubina directa (7,8 mg/dL), aumento de reactantes de fase aguda (RFA) con proteína C reactiva de 21 mg/dL y procalcitonina de 48,54 mg/dL, leucocitosis de 24,1 x10^3/uL y trombocitopenia de 42x10^3/uL. Con diagnóstico de shock séptico ingresó en la Unidad de Cuidados Intensivos y se inició tratamiento con fluidoterapia, corticoesteroides y antibioterapia con piperacilina-tazobactam. Se solicitaron hemocultivos, urocultivo, serología de virus hepatotropos, virus Epstein-Barr, citomegalovirus, VIH y sífilis que fueron negativos y una ecografía de abdomen sin hallazgos significativos. Ante un empeoramiento de los parámetros analíticos con aumento de RFA, hiperbilirrubinemia de hasta 50 mg/dL y trombocitopenia de 16x10^3/uL se decidió escalar antibioterapia a meropenem y daptomicina, dosis altas de dexametasona y se realizó una biopsia hepática, tras lo cual el paciente presentó un shock hipovolémico hemorrágico, con caída de hemoglobina hasta 6,8 g/dL, que precisó iniciar tratamiento con drogas vasoactivas. Se realizó una radiografía de tórax con opacidad de hemitórax derecho compatible con hemotórax (Figura 2) y una angio-TAC que mostró un extenso hematoma perihepático derecho con extensión a espacio pleural, gotiera paracólica derecha y pelvis, con punto de sangrado en arteria intercostal derecha. El hematoma pleural asoció atelectasia de lóbulo inferior derecho con focos de consolidación (Figura 3a). Se decidió traslado a nuestro hospital donde se realizó embolización de arterias intercostales, sin claro punto de sangrado. Ante persistencia de inestabilidad

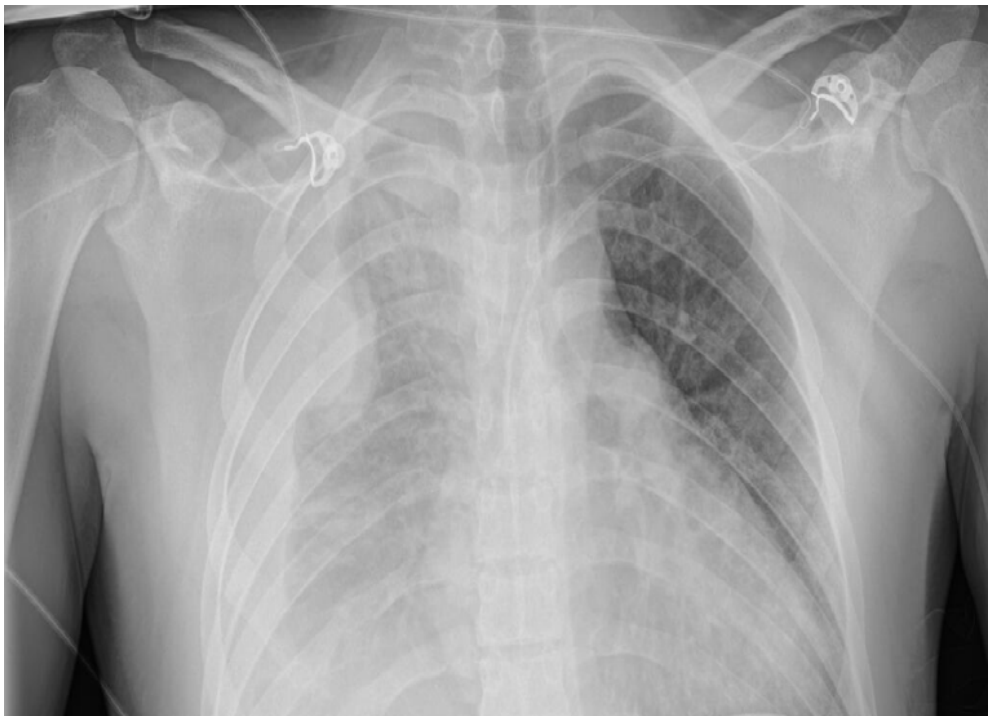

Figura 2. Radiografía de tórax con opacidad de todo hemitórax derecho compatible con hemotórax.

hemodinámica se realizó nueva prueba de imagen que objetivó aumento de hemotórax derecho que condicionó desplazamiento de estructuras cardiomediastínicas y colapso de aurícula derecha y aumento de hemoperitoneo multicompartimental con evidencia de sangrado activo (Figura 3b), por lo que se decidió administrar trasfusión de concentrados de hematíes y plaquetas y realizar toracotomía urgente, con drenaje de 3 litros de contenido hemático y colocación de drenaje. Ante un cuadro clínicamente compatible con leptospirosis se solicitó serología con IgM positiva y se optimizó el tratamiento a ceftriaxona y doxiciclina. El paciente permaneció estable permitiendo retirar tratamiento de soporte y alta a planta de hospitalización. En planta de hospitalización inicialmente presentó una buena evolución, como proceso intercurrente presentó fiebre nosocomial en probable relación con el tubo de drenaje o accesos venosos, con buena respuesta a tratamiento empírico con meropenem y linezolid y cultivos negativos. Progresivamente presentó mejoría tanto clínica como analítica, en pruebas de imagen se objetivó resolución del hemoperitoneo y hemotórax que permitió retirar drenaje y completó antibioterapia siendo dado de alta para control ambulatorio. Posteriormente en controles sucesivos en consulta el paciente

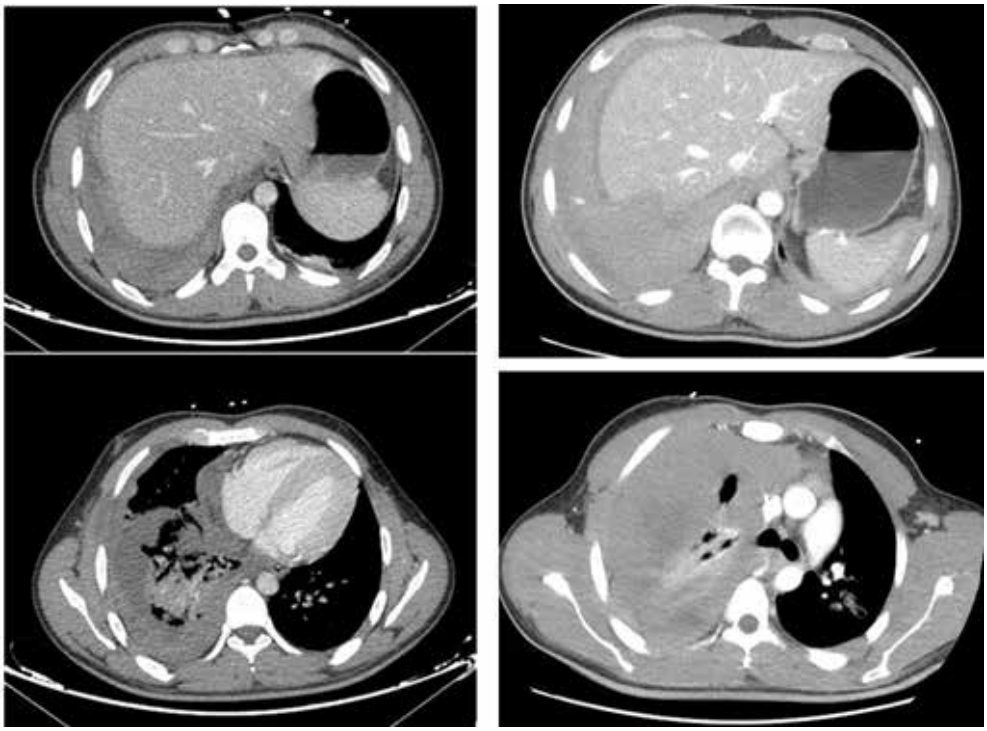

Figura 3. Imágenes de angio-TAC a) en las fotos de la izquierda se observa extenso hematoma perihepático y hematoma pleural b) en las imágenes de la derecha se observa aumento de hemotórax y de hemoperitoneo.

presento muy buena evolución tanto analítica, con normalización de todos los valores de la analítica, como clínica, quedando asintomático y volviendo a su vida normal siendo dado de alta.

DISCUSIÓN

La leptospirosis es una zoonosis de distribución mundial con predominio en zonas tropicales y causada por espiroquetas del género Leptospira. El reservorio son mamíferos, sobre todo roedores, pero también cerdos, ganado y perros. La bacteria infecta los túbulos renales de los mamíferos infectados y se elimina por la orina. Se transmite por contacto directo con orina, sangre o tejido del animal infectado o exposición a entornos contaminados como aguas encharcadas. Las leptospiras penetran al organismo a través de la piel por cortes o abrasiones (lo más frecuente), a través de las mucosas o por inhalación de aerosoles. El período de incubación es de 1 a 2 semanas (1, 2). Aparece ligada a actividad ocupacional, en personas con condiciones

socioeconómicas desfavorables, actividades recreativas acuáticas de agua dulce y personas que conviven con mascotas. Puede causar una amplia variedad de manifestaciones clínicas, desde un síndrome febril leve, autolimitado e inespecífico que puede pasar desapercibido a una enfermedad grave, como el síndrome de Weil (3). El cuadro clínico que presentó nuestro paciente con fiebre, ictericia, insuficiencia renal aguda, hiperbilirrubinemia a expensas de bilirrubina directa sin alteración del resto del perfil hepático y plaquetopenia junto con el antecedente epidemiológico de trabajar sin calzado de protección en el campo con riego por inundación es compatible con un síndrome de Weil. El diagnóstico se realiza por sospecha clínica y antecedente epidemiológico compatible y se confirma por métodos indirectos mediante la detección de anticuerpos IgM frente a Leptospira o métodos directos como la reacción en cadena de la polimerasa en sangre o en orina. El tratamiento se basa en terapia de soporte y antibiótico que se debe iniciar empíricamente ante la sospecha, en las formas leves con doxiciclina oral y en las graves con ceftriaxona durante 7 días (3).

CONCLUSIÓN

La leptospirosis suele presentarse como una enfermedad leve autolimitada pero en algunos casos puede debutar como un síndrome de Weil, que es la forma más grave asociada a alta mortalidad, por lo que es importante sospechar esta entidad ante un cuadro clínico y alteraciones analíticas compatibles, respaldadas por los datos epidemiológicos, para poder realizar el estudio y abordaje precoz, y así evitar posibles complicaciones iatrogénicas como en el caso de nuestro paciente.

BIBLIOGRAFIA

1. Hillman WC; Chung R et al. Case 31-2024: A 37-Year-Old Man with Fever, Myalgia, Jaundice, and Respiratory Failure. The New England Journal of Medicine; 2024: p. 1343-1354.
2. Flores LE; Carlin A; García CA. Enfermedad de Weil como diagnóstico diferencial en síndrome ictérico: reporte de un caso. Revista de Gastroenterología de México; 2023 (88): 76-78.
3. Rajapakse S. Leptospirosis; clinical aspects. Clin Med (Lond) 2022 (22): 14-17.

36

Melanoma metastásico en amígdala palatina: un desafío clínico en una localización excepcional con implicaciones diagnósticas y terapéuticas

AUTORA:

María Logroño Gil
Residente de Otorrinolaringología
Hospital Clínico Universitario Virgen de la Arrixaca

RESTO DE AUTORES:

Neus Cantó Segura - Yolanda Perez Cava
Carmen Vera Torres - Ana Soria Gamez

RESUMEN

El melanoma es una neoplasia derivada de los melanocitos de la piel con alta capacidad de diseminación a distancia. Sin embargo, las metástasis de melanoma en áreas relacionadas con la otorrinolaringología son extremadamente raras, especialmente en las amígdalas palatinas, habiendo sido reportados menos de 30 casos en la literatura. Estas lesiones pueden presentarse como úlceras o lesiones pigmentadas y su diagnóstico definitivo se realiza mediante biopsia.

Exponemos el caso de un paciente con antecedente de melanoma nodular que presentó una masa amigdalar ulcerada como metástasis.

Palabras clave: melanoma, neoplasm metastasis, Palatine Tonsil.

CASO CLÍNICO

Varón de 74 años, paciente crónico complejo, con antecedente de melanoma nodular ulcerado en hombro izquierdo de 11 mm de Breslow (PDL1 negativo, BRAF mutado) diagnosticado en 2016.

No se realizó ampliación ni biopsia selectiva de ganglio centinela debido a la pérdida de seguimiento. En 2022 presentó recaída ganglionar en partes blandas, seguida de cirugía de metástasis intestinales confirmadas por biopsia en febrero de 2024. El paciente rechazó el tratamiento propuesto con dabrafenib y trametinib. Un PET/TC realizado en julio de 2024 evidenció una asimetría amigdalar izquierda con incremento metabólico, catalogado inicialmente como inespecífico (Figura 1).

Figura 1. PET/TC julio 2024: asimetría amigdalar por incremento metabólico en amígdala palatina izquierda (SUVmax 6.6) respecto a la derecha (SUVmax 2).

Actualmente el paciente acudió a urgencias por esputo hemático de un mes de evolución, disfagia y la aparición de una masa amigdalar violácea y ulcerada en la amígdala izquierda (Figura II).

Analíticamente presentó: hemoglobina: 12,2 g/dL, plaquetas: 208,0 10e3/uL, leucocitos: 5,56 10e3/uL. INR: 1,03

Ante la ausencia de signos de compromiso vital y los hallazgos compatibles con lesión amigdalar de posible naturaleza tumoral se consensuó con Oncología Médica toma de biopsia por parte de Otorrinolaringología para filiar origen de la lesión y alta domiciliaria con tratamiento con dexametasona y paracetamol.

Ante esta presentación clínica se consideraron como posibles diagnósticos diferenciales:

a) Metástasis amigdalar de melanoma, b) Carcinoma escamoso primario amigdalar, c) Linfoma amigdalar d) Lesión benigna reactiva o inflamatoria, e) Absceso periamigdalino complicado.

El resultado de la biopsia reveló una proliferación subepitelial con mitosis abundantes, necrosis, apoptosis y positividad inmunohistoquímica para S-100, Melan-A y SOX10, confirmando la principal sospecha diagnóstica: metástasis amigdalar de melanoma.

De acuerdo con los resultados se acordó tratamiento con intención paliativa con dabrafenib y trametinib.

Tras el inicio del tratamiento el paciente permaneció asintomático a nivel faríngeo con reducción de la lesión amigdalar, ausencia de dolor o sangrado, mejoría de la astenia y ganancia de peso, evolucionando favorablemente.

Figura 2. Orofaringe septiembre 2024 a la llegada a urgencias: masa amigdalar izquierda asimétrica, ulcerada y violácea de nueva aparición.

DISCUSIÓN

El melanoma es un tumor maligno derivado de los melanocitos y células pigmentarias, responsable de hasta el 90 % de la mortalidad por cáncer de piel.

Se caracteriza por su elevada capacidad de diseminación linfática y hematógena, lo que representa un factor clave en su agresividad y mal pronóstico (1). A pesar de su frecuencia y facilidad para metastatizar, la afectación de la mucosa del tracto aéreo-digestivo es excepcional (1], particularmente en la región amigdalar, donde se han reportado menos de 30 casos en la literatura (2]. Esta presentación inusual requiere un alto índice de sospecha clínica, especialmente en pacientes con antecedentes de melanoma que presentan lesiones amigdalares atípicas, ulceradas o pigmentadas (1, 2).

Para el diagnóstico de confirmación es fundamental la biopsia, y los estudios inmunohistoquímicos son la herramienta principal para realizar el diagnóstico diferencial. La expresión de S-100, Melan-A, HMB-45 y SOX10 confirman el origen melanocítico de la lesión (1) y permiten diferenciar esta entidad de otras patologías malignas como el carcinoma escamoso primario o el linfoma que suponían las principales sospechas diagnósticas en nuestro caso.

El manejo terapéutico del melanoma metastásico suele ser paliativo y se fundamenta en terapias dirigidas en función de las características tumorales, como los inhibidores de BRAF y MEK (dabrafenib y trametinib) utilizados en este paciente, que han demostrado mejorar la calidad de vida y prolongar la supervivencia en pacientes con mutaciones BRAF (1).

No obstante, a pesar de la respuesta clínica favorable observada en nuestro paciente, el pronóstico del melanoma metastásico avanzado sigue siendo reservado. Esto subraya la importancia de un enfoque multidisciplinario y la implementación de

estrategias terapéuticas personalizadas para maximizar los beneficios clínicos y optimizar la calidad de vida.

CONCLUSIÓN

El melanoma metastásico en las amígdalas es una presentación extremadamente rara y suele indicar enfermedad avanzada. Este caso destaca la importancia de un enfoque integral y multidisciplinar entre especialidades que incluya diagnóstico precoz mediante biopsia, confirmación inmunohistoquímica y un manejo terapéutico personalizado. La utilización de inhibidores dirigidos permitió una mejoría clínica significativa en nuestro paciente, reforzando el papel de estas terapias en el tratamiento del melanoma metastásico. La infrecuencia de esta localización resalta la importancia de documentar estos casos para ampliar el conocimiento sobre esta enfermedad.

BIBLIOGRAFÍA

1. Ciolofan MS, Mogoantă CA, Ioniță I, Mitroi MR, Mitroi GF, Anghelina F, et al. Cutaneous malignant melanoma metastatic to the larynx and trachea: A case report and review of the literature. Life [Internet]. 2023 [citado 26 Dic 2024];13(7):1452.
2. Semenzati GO, da Silva Móz LE, Weber SAT, Martins MG, Martins RHG. Tonsilar metastases of melanoma in an older person. Age Ageing [Internet]. 2013 [citado 26 Dic 2024];42(4):545–6.

37

Encuentros en la segunda fase: el enigma de la gran simuladora

AUTOR:

Manuel Carpio Salmerón
Residente de Endocrinología y Nutrición
Hospital General Universitario Santa Lucía de Cartagena

RESTO DE AUTORES:

Mariano Tébar Caballero - Clemente García Hidalgo
Claudia Azcondo San Segundo - Adrián Heredia Carrillo

RESUMEN

La sífilis es una infección de transmisión sexual causada por Treponema pallidum, conocida como "la gran simuladora" por su capacidad de imitar diversas patologías y por debutar de múltiples formas. Su fase secundaria presenta un cuadro clínico variado, incluyendo síntomas constitucionales, manifestaciones cutáneo-mucosas y afectación sistémica, que típicamente aparecen a las 4-10 semanas de la infección inicial. Se presenta el caso de un varón joven inmunocompetente, sin antecedentes de interés, con síntomas inespecíficos subagudos que progresaron a un síndrome multisistémico, que tras pruebas complementarias y diagnósticos diferenciales, condujeron al diagnóstico de sífilis secundaria con afectación sistémica; neurosífilis precoz, linfadenopatía cervical e inguinal, esplenomegalia, gastritis y proctocolitis sifilítica.

Palabras clave: sífilis secundaria, neurosífilis, proctocolitis sifilítica, gastritis sifilítica, hemorragia digestiva alta.

Abreviaturas: AINE: antiinflamatorios no esteroideos; UBE: unidades de bebida estándar; HSH: hombres que tienen sexo con hombres, T.A: tensión arterial; FC: frecuencia cardiaca; EDA: endoscopia digestiva alta; RPR: reagina plasmática rápida;

TPHA: Treponema Pallidum Haemagglutination; VIH: virus de la inmunodeficiencia humana; Ag HBS: antígeno de superficie de virus de la Hepatitis B; VHC: virus de hepatitis C; VHA; virus de hepatitis A; LCR: líquido cefalorraquídeo; SNC: sistema nervioso central; ITS: infección de transmisión sexual; UI: unidades internacionales.

PRESENTACIÓN DEL CASO

Varón de 35 años, inmunocompetente, que presenta cefalea intermitente bifrontal, de alta intensidad, que mejora únicamente con la toma de AINEs, reapareciendo 5-6 horas después de cada toma, sensación distérmica sin fiebre termometrada y astenia, de 4 semanas de evolución. Dos semanas previas al ingreso refiere aparición de un exantema en tronco y espalda, junto con un cuadro de diarrea autolimitada. Una semana antes de acudir a Urgencias el paciente comenzó, además del cuadro clinico descrito, con epigastralgia irradiada a flanco izquierdo, junto con un episodio autolimitado de hematemesis franca con coágulos el día previo al ingreso.

En cuanto a los antecedentes de interés; sin enfermedades relevantes. Hábitos tóxicos: fumador de 1 paquete diario, con hábito enólico de 5 UBE/semana. Hábitos sexuales: HSH con pareja estable desde hace 2 años. Relaciones sexuales sin protección.

En la evaluación inicial el paciente mostraba buen estado general aunque impresionaba de enfermedad, saturaciones de oxígeno de 98 % respirando aire ambiente, afebril, y clínica y hemodinámicamente se encontraba estable (T.A. 135/80 mmHg, F.C. 85 l.p.m). La exploración por aparatos destacaba:

- A nivel de cabeza y cuello: linfadenopatías laterocervicales rodaderas-elásticas no dolorosas, no adheridas a planos profundos, de 0,5 a 1 cm de tamaño.
- Abdomen: sin alteraciones cutáneas con ruidos hidroaéreos presentes. El abdomen era blando y depresible, con dolor a la palpación profunda en epigastrio, palpación del bazo (esplenomegalia) y sin signos de irritación peritoneal.
- En tórax y espalda se observaba un rash cutáneo tenue, con pequeñas máculas, no pruriginoso.
- Exploración genital: linfadenopatías inguinales, no dolorosas, elásticas acompañando a nivel testicular de un eritema difuso tenue, junto lesiones eritematosas maculares y pápulas de 3-5mm, con algunas zonas intensamente hiperémicas, junto a excoriaciones superficiales.
- Exploración neurológica sin signos de focalidad, ausencia de signos meníngeos. Resto del examen físico sin alteraciones.

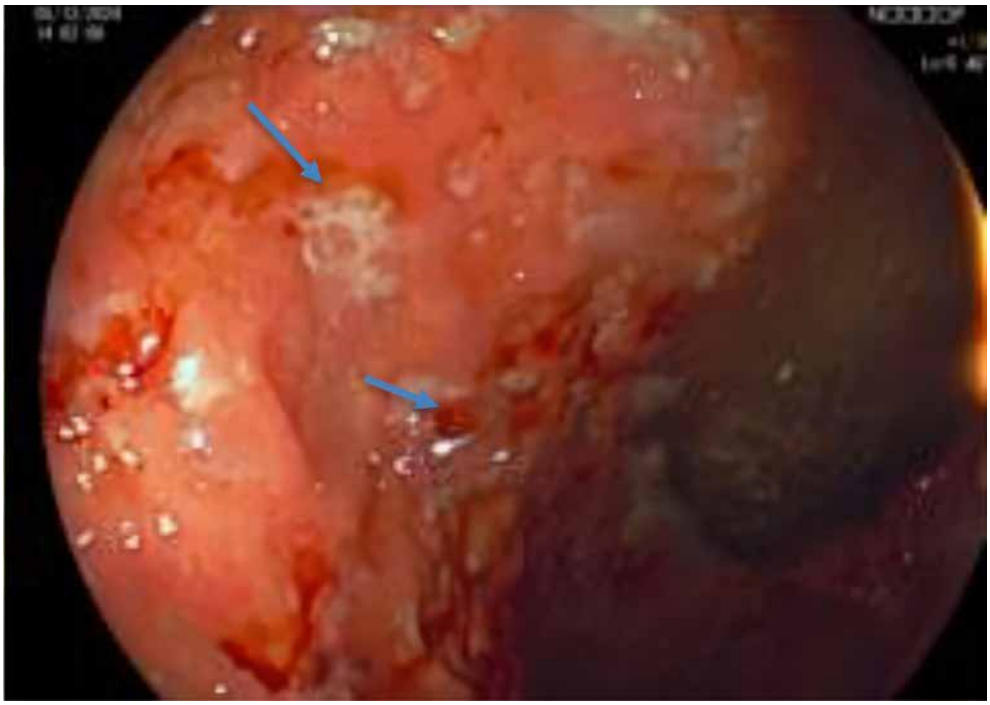

Figura 1. Endoscopia digestiva alta: se observa una mucosa gástrica corporal con abundantes restos hemáticos con sangrado difuso desde múltiples puntos, que tras lavado, se muestran erosiones aisladas en la cresta de los pliegues gástricos sin apreciar úlceras subyacentes. Justo inmediatamente por debajo de la unión esofago-gástrica, en curvatura mayor hacia cara posterior, se apreció un área mal delimitada de aproximadamente 40 mm de eje mayor de mucosa ulcerada con sangrado de bajo débito desde varios puntos. *Se procedió a inyectar un total de 5 cc de adrenalina diluida en los bordes de la misma con cese del sangrado*. En un segundo tiempo, tras control del sangrado, se procedió a lavado abundante con agua, donde llamaba la atención que la mucosa de cuerpo gástrico presenta halos blaquecinos (*ver flechas*) dispersos con aspecto ulcerado con fibrina adherida, muy fiable, que respetaban antro.

EVOLUCIÓN DEL CASO

En un primer momento, ante el episodio de hematemesis con coágulos se trató como una hemorragia digestiva alta probablemente secundaria a gastropatía por AINEs en el contexto de un posible síndrome mononucleósido. Dado el cuadro multisistémico, se complementó el estudio con una analítica general (hemograma, perfil hepático, perfil renal, coagulación, reactantes de fase aguda) incluyendo serología de transmisión sexual, además, se realizó una endoscopia digestiva alta.

Figura 2. TAC abdomino-pélvico: Se observa múltiples adenopatías en espacio mesorrectal (flecha 1 y 2) de 8 mm la mayor, sin identificar lesión tumoral.

En la analítica destacaba una hipertransaminasemia leve con GPT 65 U/L (rango de normalidad 5-41U/L) y GOT 55 U/L (rango de normalidad 5-40 U/L) junto a una elevación de la proteína C reactiva de 20 mg/dL (rango de normalidad 0,0-0,50 mg/dL) y procalcitonina de 12,8 ng/mL (rango de normalidad 0,0-0,5 ng/Dl), así como aumento de leucocitos (18,41 x10^3/uL, rango de normalidad 4,5-11), a expensas de neutrófilos (16,20 10^3/uL, rango de normalidad 1,8-7,7)

La EDA (ver Figura 1) mostró lesiones en el cuerpo gástrico con antro respetado. Se tomaron múltiples biopsias que fueron enviadas a anatomía patológica y se recomendó, por parte de los especialistas de Aparato Digestivo, orientar el estudio a causa infecciosa o tumoral (síndromes linfoproliferativos), siendo el consumo crónico de AINES lo menos probable por la distribución atípica de las lesiones.

Ante la clínica referida, la presencia de esplenomegalia y a la espera de los resultados de la serología, se solicitó un TAC abdomino-pélvico (ver Figura 2), donde se observó esplenomegalia leve-moderada, junto con múltiples adenopatías en espacio

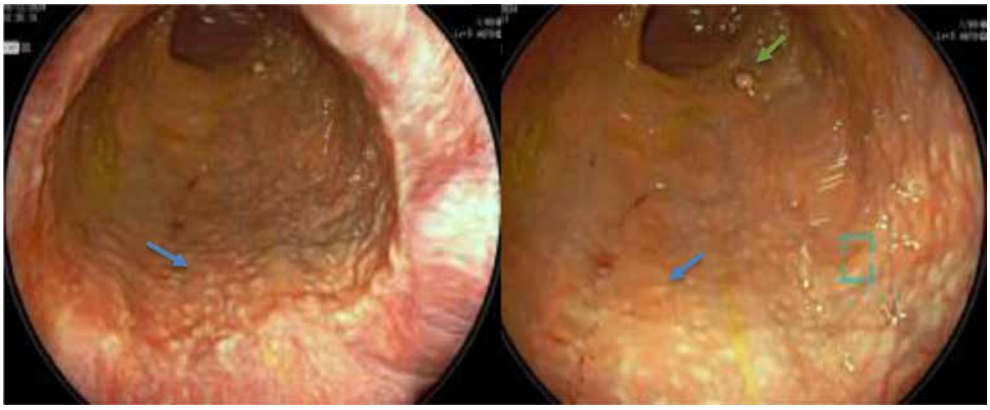

Figura 3. Colonoscopia: Lesiones papulares en mucosa rectal (flechas azules), junto con lesión polipoide blanquecina de 5 mm (flecha verde).

mesorrectal, sin identificar lesión tumoral, siendo sugerido una colonoscopia por los especialistas en radiología.

En la colonoscopia (ver Figura 3) se observó una mucosa rectal con lesiones papulares múltiples blanquecinas, que se biopsiaron, orientado el diagnóstico hacia una proctocolitis de probable origen infeccioso.

Los resultados de las serologías junto con las biopsias mostraron los siguientes resultados:

- Serología Treponema pallidum: IgG + IgM positivo. RPR positivo a la dilución 1/128. TPHA Positivo a la dilución 1/10240. VIH 1+ 2 negativo. Resto de serologías negativas (Ag HBS, VHC, VHA IgM).
- Anatomía patológica de la mucosa gástrica (ver Figura 4): gastritis crónica asociada a Treponema pallidum, confirmado mediante técnicas de inmunohistoquímicas.
- Anatomía patológica de mucosa rectal: se observan escasos bacilos en superficie de mucosa con tinción inmunohistoquímica para Treponema pallidum.

Ante los resultados de la biopsia y de las serologías, y la clínica neurológica referida por el paciente se decidió de forma consensuada con los servicios de neurología y oftalmología, realizar una punción lumbar y un fondo de ojo, con el objetivo de descartar neurosífilis.

La punción lumbar mostró un líquido cefalorraquídeo (LCR) claro y transparente, con 8 cel/uL de leucocitos (100 % mononucleares), 75 mg/dL de proteínas (rango de normalidad 0,0-45 mg/dL), glucosa de 51 mg/dL y lactato de 1,8 mmol/L. En la tinción del gram no se observaron microorganismos, siendo el cultivo negativo a las 17 horas de incubación. La determinación de anticuerpos VDRL en LCR fue negativa, siendo los

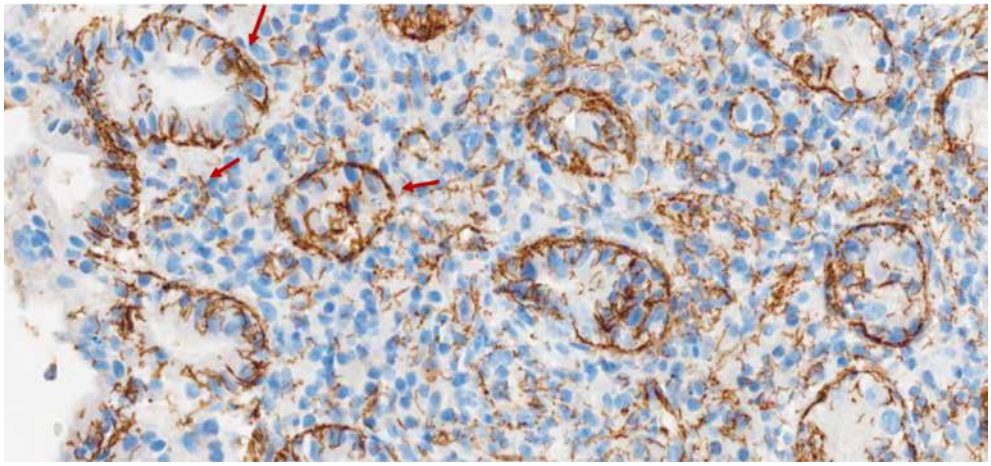

Figura 4. Biopsia gástrica: se observan bacilos en mucosa gástrica con tinción inmunohistoquímica policlonal positiva para Treponema (flecha).

FTA-ABS positivos. La exploración oftalmológica no mostró hallazgos relevantes. Por otra parte, se completó el cribado de ITS con toma de muestras de exudado uretral, faríngeo y rectal, siendo los resultados de la PCR para Chlamydia Trachomatis, Mycoplasma Genitalium y Gonococo negativos. Así mismo, se practicaron estas pruebas en la pareja, confirmándose serología luética positiva en ausencia de clínica.

DIAGNÓSTICO PRINCIPAL

Con los datos disponibles y la confirmación histológica, el paciente es diagnosticado de infección por Treponema pallidum en fase secundaria (sífilis secundaria) con afectación visceral, destacando neurosífilis precoz, esplenomegalia y, a nivel digestivo, gastritis sifilítica, que provocó hemorragia digestiva alta por erosiones gástricas, junto a proctocolitis sifilítica asintomática.

TRATAMIENTO

Ante la confirmación de sífilis secundaria con manifestaciones sistémicas se inició una primera dosis de Penicilina G benzatina 2,4 millones de U.I. intramuscular. Tras la confirmación de Neurosífilis (por alteraciones analíticas en LCR y datos clínicos) se continuó el tratamiento antibiótico con penicilina G intravenosa (30 millones U.I. /día) en la Unidad de Hospitalización Domiciliaria durante 14 días, siendo la evolución satisfactoria, observándose resolución completa de los síntomas descritos y normalización analítica en el seguimiento posterior.

Tabla 1

Síntomas y signos de la sífilis dependiendo de su estadio y afectación orgánica (1).

Fase		Tiempo desde la infección	Manifestaciones clínicas
Sífilis primaria		10-90 días	– Chancro primario: úlcera indolora en el lugar de inoculación, endurecida, bordes bien definidos y fondo limpio. – Adenopatías inguino-crurales.
Sífilis secundaria		2-24 semanas (tras la sífilis primaria)	– Síntomas generales: fiebre, malestar general, artromialgias, odinofagia, linfadenopatía generalizada. – Piel: exantema maculopapular con afectación palmoplantar, condilomas planos, enantema y alopecia. – Hepatitis. – Gastritis y/o proctocolitis. – Artritis y/o periostitis. – Síndrome nefrótico. – Afectación ocular: iritis, uveítis, neuritis óptica. – Hipoacusia neurosensorial. – Neurosífilis precoz (sífilis meníngea): cefalea, náuseas, rigidez de nuca, fotofobia, neuropatías craneales, alteraciones psiquiátricas.
Sífilis latente temprana		< 1 año	Asintomático.
Sífilis latente tardía		> 1 año	Asintomático.
Sífilis terciaria	Sífilis benigna tardía	Años	Gomas (piel, mucosas, vísceras).
	Sífilis cardiovascular		Aortitis, aneurisma aórtico, insuficiencia aórtica, estenosis de ostium coronarios.
	Neurosífilis tardía		– Sífilis meningovascular (5-10 años): ictus tras pródromos de encefalitis subaguda. – Parálisis general progresiva (15-20 años): demencia. – Tabes dorsal (20-25 años): ataxia sensitiva, dolores lancinantes.

DISCUSIÓN Y CONCLUSIÓN

A pesar de ser una de las enfermedades infecciosas más antiguas documentadas, la sífilis continúa planteando retos diagnósticos y científicos en su forma secundaria, conocida como "la gran simuladora", produciendo distintos síntomas y signos (ver Tabla 1), que dependiendo de la fase y el órgano afectado, obligan a un amplio diagnóstico diferencial.

El estadio de sífilis secundaria corresponde a la diseminación hematógena y linfática de la enfermedad, donde cualquier órgano puede verse afectado siendo lo más frecuente las lesiones cutáneo-mucosas y las linfadenopatía (1) (ver Tabla 1).

El término neurosífilis incluye el conjunto de manifestaciones clínicas derivadas de la invasión de Treponema pallidum en el sistema nervioso central (SNC). Actualmente se acepta que la invasión del SNC ocurre en una fase temprana de la infección, de hecho, se calcula que alrededor del 40 % de los pacientes con sífilis primaria o secundaria presentan anomalías en el LCR (2). La neurosífilis puede ser asintomática o sintomática. En los casos sintomáticos, existe un espectro de manifestaciones clínicas relacionado con la cronicidad de la infección, si bien puede existir cierto solapamiento. Así, la sífilis meníngea suele manifestarse dentro del primer año tras la infección y se presenta como un cuadro subagudo que incluye cefalea persistente, náuseas, confusión y fotofobia, pudiendo asociar afectación de pares craneales y cierta rigidez de nuca. El diagnóstico de neurosífilis resulta en ocasiones complicado ya que no existe ninguna prueba analítica que aisladamente confirme y descarte el diagnóstico. Por ello, el enfoque recomendado se basa en la integración de los aspectos clínicos, serológicos y el análisis del líquido cefalorraquídeo (3). El análisis del LCR está indicado en caso de sintomatología neurológica con independencia de la fase de la infección (4). La presencia de pleocitosis (>5 leucocitos/uL) e hiperproteinorraquia (>45 mg/dL) presentan elevada sensibilidad pero baja especificidad y pueden aparecer si coexiste infección por VIH. En cambio, la prueba de VDRL en LCR es la prueba más específica ya que determina la producción intratecal de anticuerpos frente a Treponema pallidum, sin embargo, presenta baja sensibilidad (de hecho, se estima que sólo un 33 % de los pacientes con neurosífilis presentan VDRL en LCR positiva (4), por lo que un resultado negativo no descarta neurosífilis. En contraste, la prueba treponémica FTA-ABS en LCR posee elevada sensibilidad pero baja especificidad ya que un resultado positivo podría representar la transferencia de anticuerpos séricos a LCR y no necesariamente la presencia de neurosífilis.

Por otro lado, la gastritis sifilítica es una forma poco común de afectación gastrointestinal causada por Treponema pallidum. La prevalencia es extremadamente baja, lo que la convierte en una entidad rara dentro de las manifestaciones generales de la

Tabla 2

Tratamiento de elección de la sífilis dependiendo del estadio y/o afectación orgánica (1).

Estadio	Tratamiento de elección
Sífilis primaria, secundaria o latente precoz.	Penicilina G benzatina I.M 2,4 millones de UI; en dosis única
Sífilis tardía/latente de duración incierta, cardiovascular o terciaria.	Penicilina G benzatina I.M. 2,4 millones de UI; semanalmente durante 3 semanas
Neurosífilis	Penicilina G i.v. 3-4 millones UI/4 horas durante 10-14 días o Penicilina G procaína I.M. 2,4 millones UI/24 horas + probenecid 500mg/ 6 horas durante 14 días o Ceftriaxona i.v. 2gr/24 horas durante 14 días

sífilis. La literatura médica disponible no proporciona una cifra exacta de prevalencia debido a la rareza de la condición y la falta de datos epidemiológicos específicos. En una revisión sistemática de los últimos 50 años, se identifican solo 52 casos (5), siendo el dolor abdominal y la plenitud postprandial los síntomas más frecuentes. El diagnóstico en todos los casos requirió la demostración de la espiroqueta en anatomía patológica.

Al igual que la gastritis, la proctocolitis sifilítica es una manifestación inusual de la sífilis, poco reportada en la literatura. Esta condición suele presentarse con síntomas como dolor rectal, tenesmo, sangrado rectal y diarrea, y se asocia frecuentemente con hombres que tienen sexo con hombres y personas con infección por VIH o inmunodeprimidas (6). En personas inmunocompetentes es todavía más excepcional, no habiendo datos específicos sobre la prevalencia en individuos inmunocompetentes debido a la rareza de la condición en esta población (7).

El tratamiento de la sífilis es la Penicilina G benzatina administrada por vía intramuscular, aunque el tipo de preparación, la dosis y el tiempo de administración dependen del estadio y las manifestaciones clínicas de la enfermedad, tal como se recoge en la Tabla 2 (1).

Como conclusión, debemos considerar este caso clínico como singular, no solo por las manifestaciones multisistémicas de la sífilis secundaria, sino por la excepcionalidad de encontrar una gastritis erosiva hemorrágica y proctocolitis en relación con Treponema pallidum, lo cual, ha sido escasamente descrito en la literatura médica,

poniendo especial énfasis en la necesidad de despistaje de estas manifestaciones en una nueva era de incidencia exponencial de ITS.

BIBLIOGRAFÍA

1. Farreras-Rozman. Medicina Interna. 20.ª ed. Barcelona: Elsevier España; 2020. Capítulo 268, Sífilis secundaria. p. 2306–11.
2. Kasper D, Fauci A, Hauser S, Longo D, Jameson L, Loscalzo J. Harrison. Principios de Medicina Interna. 19th ed. Vol. 2. 2016.
3. Hamill MM, Ghanem KG, Tuddenham S. State-of-the-Art Review: Neurosyphilis. Clin Infect Dis. 2024 May 15;78(5):e57-e68. **doi: 10.1093/cid/ciad437**. PMID: 37593890.
4. Janier M, Unemo M, Dupin N, Tiplica GS, Potočnik M, Patel R. 2020 European guideline on the management of syphilis. J Eur Acad Dermatol Venereol. 2021 Mar;35(3):574-588. **doi: 10.1111/jdv.16946**. Epub 2020 Oct 22. PMID: 33094521.
5. Mylona EE, Baraboutis IG, Papastamopoulos V, Tsagalou EP, Vryonis E, Samarkos M, Fanourgiakis P, Skoutelis A. Gastric syphilis: a systematic review of published cases of the last 50 years. Sex Transm Dis. 2010 Mar;37(3):177-83. **doi: 10.1097/OLQ.0b013e3181c0d51f**. PMID: 20023597.
6. Arnold CA, Limketkai BN, Illei PB, Montgomery E, Voltaggio L. Syphilitic and lymphogranuloma venereum (LGV) proctocolitis: clues to a frequently missed diagnosis. Am J Surg Pathol. 2013 Jan;37(1):38-46. **doi: 10.1097/PAS.0b013e31826a523e**. PMID: 23095509.
7. Arnold CA, Roth R, Arsenescu R, Harzman A, Lam-Himlin DM, Limketkai BN, Montgomery EA, Voltaggio L. Sexually transmitted infectious colitis vs inflammatory bowel disease: distinguishing features from a case-controlled study. Am J Clin Pathol. 2015 Nov;144(5):771-81. **doi: 10.1309/AJCPOID4JIJ6PISC**. PMID: 26486742.

38

Cuando vomitar se convierte en una urgencia vital

AUTOR:

Jesús Sandoval Marín
Residente de Cirugía General y del aparato Digestivo.
Hospital General Universitario Reina Sofía

RESTO DE AUTORES:

Andrea María Hurtado Vázquez - Celia Moreno García

RESUMEN

Mujer de 51 años, presenta episodio de dolor torácico súbito y disnea tras cuadro de dolor abdominal asociado a abundantes vómitos tras ingesta alimentaria. Exploración física y pruebas normales, salvo hipoventilación en hemitórax izquierdo.

El TC torácico urgente revela hidroneumotórax izquierdo y fuga de contraste oral, compatible con perforación esofágica (Figura 1).

Se realiza toracotomía posterolateral izquierda urgente, hallando contenido alimentario en cavidad pleural y una perforación esofágica distal posterolateral izquierda de 2 cm. Se procede a lavado, cierre primario en dos planos y plastia con diafragma, comprobando estanqueidad (Figura 2).

Durante el postoperatorio, desarrolla una atelectasia pulmonar izquierda y colecciones pleurales, tratada con fibrobroncoscopia y drenaje. El TC posterior muestra nueva fuga de contraste a colección; la gastroscopia confirma la perforación a 38cm de la arcada, colocándose prótesis esofágica (Figura 3). Ante la mala evolución, se decide reintervención quirúrgica para drenaje y lavado.

Finalmente, evolución favorable, siendo alta hospitalaria.

Palabras clave: Boerhaave, perforación, esófago, esfuerzo.

INTRODUCCIÓN

La rotura esofágica por esfuerzo, o síndrome de Boerhaave, se define como una perforación espontánea como consecuencia de un aumento agudo de la presión intraesofágica. Tiene una alta tasa de morbimortalidad siendo mortal si no se trata. La naturaleza inespecífica de los síntomas puede contribuir en su retraso diagnóstico (1).

Su incidencia es de 3,1 casos por cada 1.000.000 individuos por año. Las causas más frecuentes son los vómitos o esfuerzos intensos sobre un esófago normal. Cabe destacar que el 15 % de las perforaciones esofágicas son espontáneas (2).

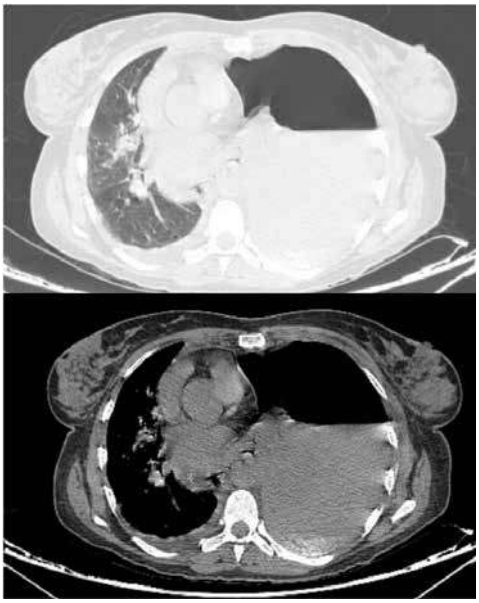

Figura 1. Imagen superior: TAC torácico con ventana pulmonar en la que se evidencia un importante hidroneumotórax con desplazamiento mediastínico contralateral. Imagen interior: Mismo corte que el TAC torácico superior sin ventana pulmonar, en el que observamos los mismos hallazgos comentados anteriormente.

Por lo general, esta entidad suele desarrollarse en pacientes con un esófago subyacente normal, no obstante, un subgrupo de pacientes presentan una patología de base como puede ser: esofagitis eosinofílica, esofagitis inducida por medicamentos, esófago de Barret o úlceras infecciosas. Es el aumento agudo de la presión intraluminal (vómitos, esfuerzo intenso, convulsiones, tos o risa prolongada) junto con la presión intratorácica negativa las que contribuyen al desarrollo de este (3, 4).

La región posterolateral izquierda del esófago intratorácico distal es la que más frecuentemente se afecta, sin embargo, esta puede variar ubicándose en el esófago cervical o intraabdominal (siendo estas más banales). La extravasación del contenido alimentario provoca la contaminación de la cavidad mediastínica que conlleva a una mediastinitis química. La ruptura de la pleura subyacente puede causar un hidroneumotórax con posterior sepsis y fallo multiorgánico (3, 4).

En la perforación esofágica, la clínica depende de la ubicación de la perforación, el tamaño y el tiempo evolutivo. A menudo suelen presentar dolor torácico retroesternal asociado a un antecedente de arcadas y vómitos intensos previos al inicio del dolor (aunque este puede no estar presente en el 25-45 % de los casos) (5). La triada de Mackler es la presentación típica que consiste en vómitos, enfisema subcutáneo

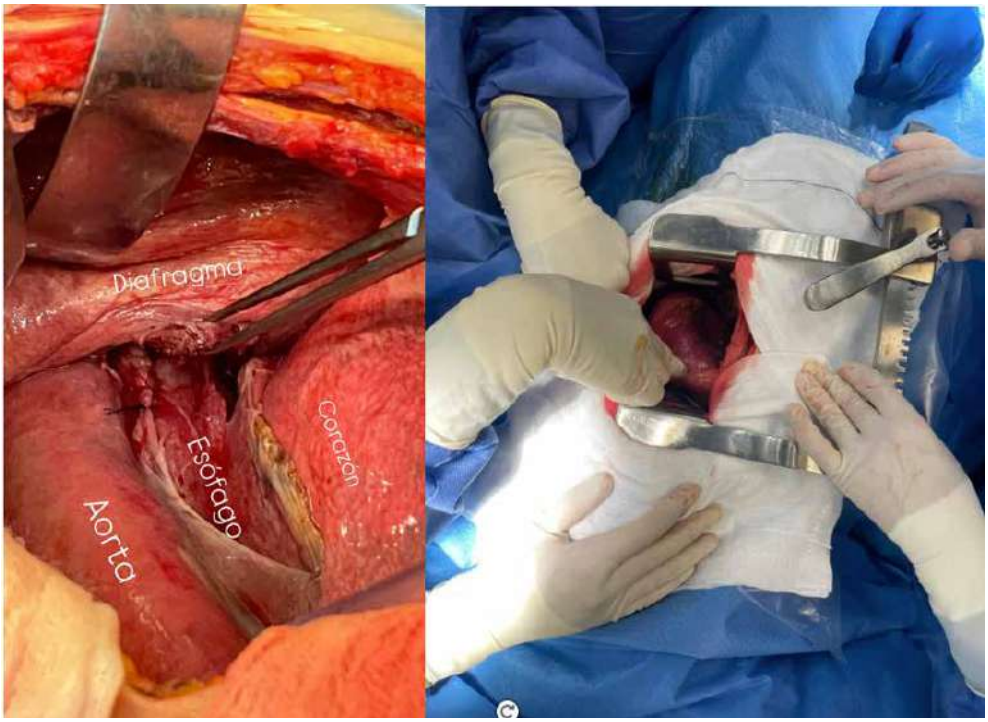

Figura 2. Imagen derecha: Toracotomía posterolateral izquierda extraserrática con exposición del pulmón izquierdo y abundante contenido alimentario. Imagen izquierda: Cavidad pleural izquierda en la que se evidencia perforación esofágica en región posterolateral izquierda cercana a hiato.

y dolor torácico. En caso de enfisema mediastínico, puede estar presente el signo de Hamman, que consiste en el crepitaje mediastínico con cada latido cardíaco en la auscultación, especialmente si el paciente está en decúbito lateral izquierdo. A las pocas horas de la perforación, los pacientes pueden asociar odinofagia, disnea y sepsis. Por el contrario, las perforaciones cervicales suelen presentarse como dolor cervical, disfagia o disfonía así como crepitación subcutánea. Las perforaciones intraabdominales cursan con un abdomen agudo.

Si bien la radiografía torácica puede respaldar el diagnóstico (neumomediastino, enfisema subcutáneo, hidroneumotórax, etc), este debe realizarse mediante un TC toracoabdominal con contraste oral, pues en este podremos valorar la extravasación del contraste o la presencia de colecciones intratorácicas asociadas (6). El papel de la endoscopia digestiva alta en el diagnóstico de esta entidad es controvertido, pues la insuflación de aire puede empeorar la situación. Es por esto que esta debe reservarse a aquellos pacientes en los cuales la perforación

Figura 3. Prótesis esofágica cubriendo el defecto esofágico de a 38cm de arcada dentaria con ubicación de la copa superior de la misma a unos 25cm de arcada dentaria.

no está claramente ubicada o en aquellos en los que se planifica un tratamiento endoscópico (7).

DISCUSIÓN

Tanto la presentación clínica del caso como la secuencia diagnóstica y los hallazgos intraoperatorios (ubicación de la rotura esofágica) estuvieron en sintonía con la literatura.

En relación al manejo terapéutico, se deben aplicar una serie de medidas generales en todos los pacientes que englobarán, entre otras, sondaje nasogástrico, antibioterapia de amplio espectro asociando o no antifúngicos, inhibidores de la bomba de protones intravenosos y la restricción de la ingesta oral. Sin duda, lo más importante es la cirugía precoz cuando esté indicada, que dependerá de las características de la perforación.

En pacientes estables, con perforación contenida y poca repercusión sistémica y locorregional se puede valorar el tratamiento conservador y control radiológico a los

5-7 días para valorar reinicio de ingesta. Se puede incluso asociar terapia endoscópica mediante el uso de stents o terapia de vacío (EVT).

En las perforaciones libres tempranas (<24h), sin daño extenso y con tejido viable, la mejor opción es el desbridaje y reparación primaria. Se debe realizar una incisión longitudinal en la capa muscular con el objetivo de poder visualizar la extensión completa de la lesión mucosa, pues la imposibilidad de visualizar su completa extensión es la principal causa de fuga persistente. El cierre de mucosa y muscular se realizará en dos planos a puntos sueltos con material reabsorbible e irreabsorbible, respectivamente.

En aquellas situaciones en las que exista una daño extenso que impide la reparación primaria, o bien exista una obstrucción distal, se requiere una esofaguectomía. Tras la misma, los pacientes estables y con mínima contaminación extraluminal serán candidatos a reconstrucción (siempre y cuando hayan transcurrido menos de 24h desde el inicio). De lo contrario, optaremos por la derivación esofágica asociando nutrición enteral mediante yeyunostomía de alimentación y cierre de pilar para evitar una hernia de hiato posterior (8-10).

En la actualidad, la terapia endoscópica asociada o no a drenajes transtorácicos (procedimiento híbrido), queda restringida a pacientes inoperables o casos seleccionados (estables sin evidencia de inflamación sistémica con perforación contenida). No existe en la actualidad ningún ensayo clínico aleatorizado que compare la terapia endoscópica con la cirugía, no obstante, en centros donde se disponga de esta terapia, debe ser considerada en estos pacientes (10). Los stents metálicos autoexpansibles cubiertos (SEMS) y los stents plásticos autoexpandibles (SEPS) son los más empleados, teniendo mayores tasas de estenosis los primeros y de migración los segundos. Se puede permitir la ingesta de líquidos con los mismos, tras comprobar con un esofagograma en 24-48 h que la fístula está sellada. Deben retirarse a las 6 semanas (8, 9).

En lo que a nuestro caso respecta, se trató de una perforación esofágica libre y temprana con tejido viable que asoció un hidroneumotórax en contexto de inestabilidad hemodinámica. De entrada, la terapia endoscópica quedó descartada por completo, por lo que, se optó a un tratamiento quirúrgico con sutura primaria. Durante el postoperatorio, el estado de la paciente, así como las complicaciones que desarrolló hizo que la fístula fuera tratada mediante un procedimiento híbrido endoscópico mediante stent recubierto junto con drenajes radiológicos transtorácicos.

CONCLUSIÓN

El síndrome de Boerhaave es una entidad clínica poco frecuente y con una alta morbimortalidad siendo clave un diagnóstico y tratamiento precoz. En la mayoría de

los casos, la cirugía es el tratamiento óptimo. El manejo quirúrgico dependerá de la ubicación de la perforación, el tamaño de la misma y el tiempo evolutivo. La endoscopia terapéutica queda reservada para casos inoperables o muy seleccionados.

BIBLIOGRAFÍA

1. Chew FY, Yang ST. Boerhaave syndrome. CMAJ 2021;193(38):1499.
2. Triantafyllou T, Lamb P, Skipworth R, Couper G, Deans C. Surgical treatment of Boerhaave syndrome in the past, present and future: updated results of a specialised surgical unit. Ann R Coll Surg Engl 2024;106(6):509-14.
3. Pate JW, Walker WA, Cole FH Jr, Owen EW, Johnson WH. Spontaneous rupture of the esophagus: a 30-year experience. Ann Thorac Surg 1989;47(5):689-92.
4. Herbella FA, Matone J, Del Grande JC. Eponyms in esophageal surgery, part 2. Dis Esophagus 2005;18(1):4-16.
5. Wilson RF, Sarver EJ, Arbulu A, Sukhnandan R. Spontaneous perforation of the esophagus. Ann Thorac Surg 1971;12(3):291-6.
6. Tonolini M, Bianco R. Spontaneous esophageal perforation (Boerhaave syndrome): Diagnosis with CT-esophagography. J Emerg Trauma Shock 2013;6(1):58-60.
7. Schweigert M, Beattie R, Solymosi N, Booth K, Dubecz A, Muir A, Moskorz K, Stadlhuber RJ, Ofner D, McGuigan J, Stein HJ. Endoscopic stent insertion versus primary operative management for spontaneous rupture of the esophagus (Boerhaave syndrome): an international study comparing the outcome. Am Surg 2013;79(6):634-40.
8. Anundsen TK, Førland DT, Johannessen HO, Johnson E. Outcome after stent and endoscopic vacuum therapy-based treatment for postemetic esophageal rupture. Scand J Gastroenterol 2024;59(1):1-6.
9. Dasari BV, Neely D, Kennedy A, Spence G, Rice P, Mackle E, Epanomeritakis E. The role of esophageal stents in the management of esophageal anastomotic leaks and benign esophageal perforations. Ann Surg 2014;259(5):852-60.
10. Lee JH, Kedia P, Stavropoulos SN, Carr-Locke D. AGA Clinical Practice Update on Endoscopic Management of Perforations in Gastrointestinal Tract: Expert Review. Clin Gastroenterol Hepatol 2021;19(11):2252-61.

39

Inhibidores de la tirosin quinasa de Bruton (iBTK) y aspergilosis cerebral: a propósito de un caso

AUTOR:

Arturo Jesús Ansón Zaragoza
Residente de Medicina Intensiva.
Hospital Clínico Universitario Virgen de la Arrixaca

RESTO DE AUTORES:

Raquel Ballester Mínguez - Nerea Andreo Crespo - Sara Bermejo Martínez

RESUMEN

La supervivencia de los pacientes con Leucemia Linfoide Crónica B (LLC-B) ha mejorado en las últimas décadas (1), lo que ha incrementado el número de pacientes que viven durante años con inmunosupresión inducida por los tratamientos. Presentamos el caso de un varón de 72 años con LLC-B diagnosticada en 2019, en tratamiento con Zabrutinib durante un mes, que desarrolló neumonía cavitada en el lóbulo inferior derecho. El Lavado Broncoalveolar (LBA) confirmó aspergilosis invasiva y lesiones ocupantes de espacio cerebrales donde se aisló *Aspergillus fumigatus*. Además, presentó bacteriemia por *Staphylococcus aureus* meticilina sensible (SAMS) y *Staphylococcus hominis*, junto con reactivación de Citomegalovirus. A las tres semanas de ingreso, el paciente requirió evacuación quirúrgica de abscesos cerebrales, tras la cual sufrió hemorragia intracraneal con deterioro neurológico progresivo. El paciente falleció al tercer día postquirúrgico. Este caso ilustra las complicaciones infecciosas graves asociadas al uso de inhibidores de iBTK en pacientes con LLC-B (2).

Palabras clave: Invasive Pulmonary Aspergillosis; Central Nervous System Aspergillosis; Cytomegalovirus Infections; Staphylococcus bacteriemia; Leukemia, Lymphocytic, Chronic, B-Cell.

ANTECEDENTES PERSONALES

Varón de 72 años, diabético tipo II mal controlado, hipertenso y dislipémico. En 2016 presentó bacteriemia por *Streptococcus salivarius* en el contexto de gastroenteritis y gingivitis crónica. Tres meses después desarrolló endocarditis aórtica sin aislamiento microbiológico, tratada con recambio valvular biológico. Durante la convalecencia sufrió fibrilación ventricular y parada cardiorrespiratoria, recuperada tras desfibrilación. Se implantó un desfibrilador automático implantable (DAI).

Diagnosticado de LLC-B en junio de 2019 tras trombopenia persistente desde 2016. Abandonó seguimiento en mayo de 2020. En febrero de 2022 fue ingresado en Unidad Cuidados Respiratorios Intermedios (UCRI) por bronconeumonía bilateral por SARS-CoV-2. En febrero de 2025, se inicia por primera vez tratamiento con Zabrutinib y prednisona tras detectar IGH wild-type y ausencia de mutación en p53.

CASO CLÍNICO

Acude por dolor hemitorácico derecho, tos con expectoración herrumbrosa y desorientación de una semana. Hemocultivos positivos para SAMS *y S, hominis*, negativizados a las 72h. Urocultivo positivo para *Enterococcus faecalis*. Tomografía Computerizada (TC) torácica muestra neumonía cavitada en lóbulo inferior derecho (figura 1). TC cerebral: Lesión Ocupante Espacio (LOE) de en núcleo caudado y región occipital. (figura 2).

A la exploración: TA 90/66 mmHg, Tª 36,6 °C, FC 96 lpm, FR 27 rpm, Glasgow 14. Neurológicamente: desorientado, sin focalidad motora, sin signos meníngeos.

Ingresó en UCRI 7 días. Se trató inicialmente con ceftriaxona y doxiciclina; posteriormente cloxacilina, linezolid, cotrimoxazol y ganciclovir debido a reactivación CMV: 3.407 copias/mL. Ecocardiograma: sin hallazgos. Electroencefalograma (EEG): enlentecimiento difuso, sin crisis. Resonancia Magnética Cerebral (RMN): múltiples abscesos infra y supratentoriales.

En el día +10 comenzó con clonías en miembro superior izquierdo, se realiza TC: sangrado en LOE. Tratado con levetiracetam e hidro electrolitos por hipomagnesemia, hipopotasemia e hiponatremia. LBA: positivo para *A fumigatus*. Se inició voriconazol. Glasgow 9–10, se mantuvo fluctuante 10 días más.

En el día +20: se suspenden ceftriaxona y cloxacilina, se sustituye linezolid por tedizolid. RMN: progresión de abscesos. Aparecen hemiparesia izquierda y parálisis facial central.

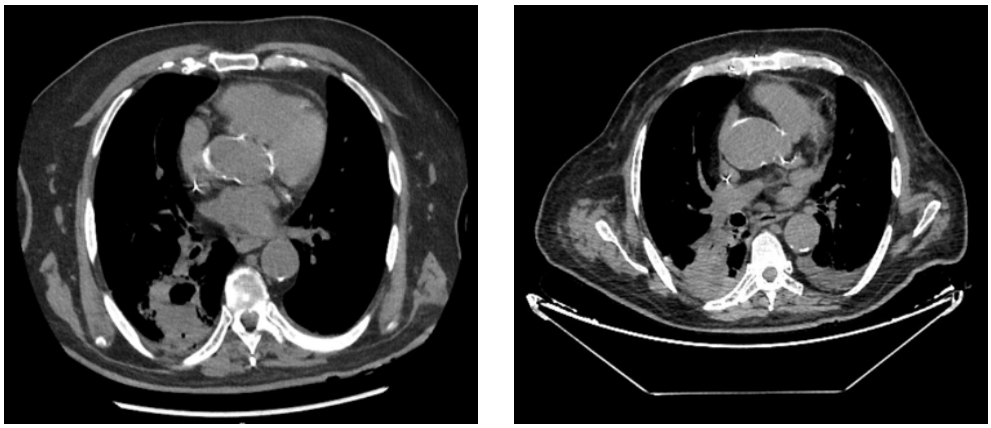

Figura 1. Se muestran la primera y la última TC torácica realizadas al paciente, donde se puede observar que persiste la neumonía cavitada en LID.

Drenaje quirúrgico el día +21: se objetivó también cultivo también positivo para *A. fumigatus*. Fue desintubado, pero falleció tras nuevo deterioro neurológico progresivo a los 26 días del ingreso.

DISCUSIÓN

Aspergillus spp. es un hongo oportunista cuya infección por inhalación afecta principalmente a inmunodeprimidos, siendo *A. fumigatus* el agente más frecuente (3). La

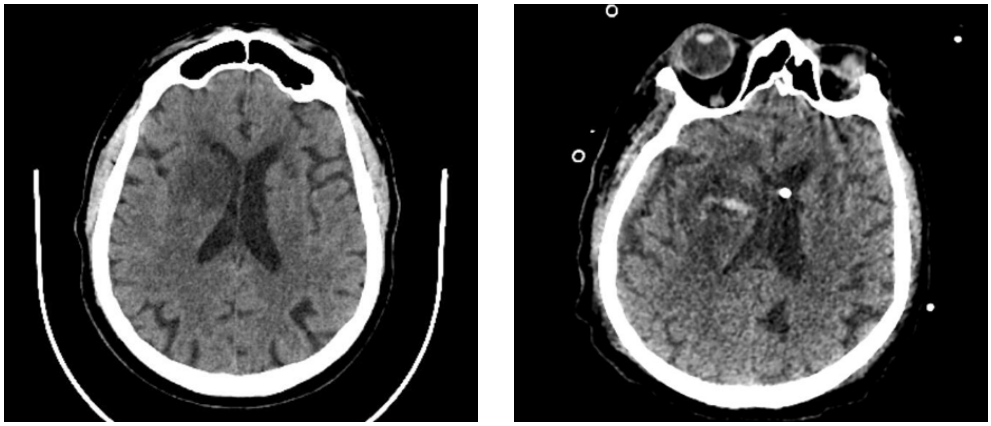

Figura 2. Se muestran la primera y la última TC cerebral realizadas al paciente, nótese el sangrado en núcleo caudado derecho y el drenaje ventricular externo.

Tabla 1
Se muestra la evolución analítica.

	Día +1	Día +26
Proteína C reactiva (mg/dL)	14,57	28,90
Procalcitonina(ng/mL)	0,12	0,52
Leucocitos (x10^3/uL)	23,30	6,88
Albúmina (g/dL)	3,21	2,65
Creatinina (mg/dL)	1,34	0,68
Na (mEq/L)	139	145
K (mEq/L)	4,7	3,1

inhibición de BTK por ibrutinib afecta la señalización NFAT/NF-κB en macrófagos, dificultando la erradicación fúngica (4).

En la aspergilosis invasiva del SNC, con mortalidad cercana al 50 %, suele coexistir afectación pulmonar (88 %) (5). Factores de riesgo descritos para desarrollar AID bajo iBTK incluyen tratamiento concomitante con corticoides, diabetes mellitus y comienzo reciente de iBTK (6).

Voriconazol, tratamiento de elección, no se recomienda como profilaxis por inhibición CYP3A4/5 (7). Se ha propuesto el uso de isavuconazol, aunque los datos son limitados y los resultados poco concluyentes (8).

Las guías ECIL 2025 permiten considerar isavuconazol en pacientes muy seleccionados (IIC), aunque se requieren estudios adicionales para establecer recomendaciones firmes (9).

CONCLUSIONES

- La inmunodepresión que provocan las enfermedades hematológicas y el uso de iBTK son factores de riesgo para el desarrollo de AID.
- La AID es una enfermedad extremadamente grave y con un pronóstico sombrío.
- No existe un consenso debido a la falta de evidencia acerca del uso de triazoles en profilaxis para estos pacientes.

BIBLIOGRAFÍA

1. Tadmor. T, Melamed G., Alapi H, Gazit S, Patalon T., Rokach L. Improved Survival of Patients With Chronic Lymphocytic Leukemia Between 1998-2022, Including the Era of Target Therapies With BCL2 and BTK Inhibitors. Anticancer Research. 2024 May 27;44(5):2109–15.
2. Gibert C, Blaize M, Fekkar A. Fungal infection in patients treated with Bruton tyrosine kinase inhibitor—from epidemiology to clinical outcome: a systematic review. Clinical Microbiology and Infection. 2024 Dec.
3. Fortún J, Meije Y, Fresco G, Moreno S. Aspergilosis. Formas clínicas y tratamiento. Enfermedades Infecciosas y Microbiología Clínica. 2012 Apr;30(4):201–8.
4. Bercusson A, Colley T, Shah A, Warris A, Armstrong-James D. Ibrutinib blocks Btk-dependent NF-κB and NFAT responses in human macrophages during Aspergillus fumigatus phagocytosis. Blood. 2018 Nov 1;132(18):1985–8.
5. Meena DS, Kumar D, Bohra GK, Kumar G. Clinical manifestations, diagnosis, and treatment outcome of CNS aspergillosis: A systematic review of 235 cases. Infectious Diseases Now. 2021 Nov;51(8):654–60.
6. Fürstenau M, Simon F, Cornely OA, Hicketier T, Eichhorst B, Hallek M, et al. Invasive Aspergillosis in Patients Treated With Ibrutinib. HemaSphere. 2020 Apr 13;4(2).
7. Lewis RE, Stanzani M. Antifungal Prophylaxis in the Era of Targeted Chemotherapy for Acute Myelogenous Leukemia. Current Fungal Infection Reports. 2023 Sep 27;17(3):250–61.
8. Rausch CR, DiPippo AJ, Bose P, Kontoyiannis DP. Breakthrough Fungal Infections in Patients With Leukemia Receiving Isavuconazole. Clinical Infectious Diseases. 2018 Oct 30;67(10):1610–3.
9. Pagano L, Maschmeyer G, Lamoth F, Blennow O, Xhaard A, Spadea M, et al. Primary antifungal prophylaxis in hematological malignancies. Updated clinical practice guidelines by the European Conference on Infections in Leukemia (ECIL). Leukemia [Internet]. 2025 Apr 9.

40

Invaginando una vida sin gluten

AUTORA:

Andrea Giménez Gallego
Residente de Radiodiagnóstico.
Hospital General Universitario Santa Lucía de Cartagena

RESTO DE AUTORES:

Juan Torres Ramírez - Lourdes Torrijos Rodríguez-Rabadán
Javier González Díaz - Cristina Serrano Cortés

RESUMEN

La enfermedad celiaca es una entidad con una presentación clínica variable e inespecífica, cuyo diagnóstico se basa fundamentalmente en el estudio histológico y los marcadores serológicos. Sin embargo, existen varios hallazgos de imagen, como las invaginaciones de intestino delgado, que se pueden asociar a esta enfermedad y que pueden sugerir su presencia en individuos sin antecedentes conocidos de patología digestiva.

Se expone el caso de un varón de 42 años con dolor abdominal en el que se identificaron hasta tres invaginaciones de intestino delgado, que supusieron el inicio del estudio de una posible enfermedad celiaca.

Palabras clave: enfermedad celiaca, invaginaciones intestinales.

CASO CLÍNICO

Se presenta el caso de un varón de 42 años que acudió al Servicio de Urgencias por dolor abdominal en epigastrio no irradiado y de inicio súbito durante la madrugada previa. Refería además vómitos acompañantes sin otra sintomatología asociada.

El paciente experimentó un episodio de características similares dos meses antes, que se resolvió con analgesia. Por otra parte, era fumador y consumidor ocasional de alcohol, sin otros antecedentes de interés.

A la exploración física el paciente presentaba buen estado general con abdomen blando y depresible, doloroso a la palpación en epigastrio, con defensa a dicho nivel y signo de Murphy positivo. Se encontraba afebril y eupneico. En cuanto a los datos analíticos, únicamente destacaba la presencia de leucocitosis (15,54 x10 ^{3}/µL) con neutrofilia (87,90 %).

Se decidió solicitar una TC de abdomen para descartar patología biliar o una posible perforación duodenal. En la prueba de imagen se identificaron al menos tres invaginaciones de intestino delgado: una yeyuno-yeyunal de 8 cm en epigastrio/hipocondrio derecho (Figuras 1 y 4), una yeyuno-ileal de 4,5 cm en flanco derecho (Figuras 2 y 4) y una íleo-ileal de 4,5 cm en fosa iliaca derecha (figuras 3 y 4). Se observaron además múltiples adenopatías mesentéricas. No se apreció neumoperitoneo, líquido libre, colecciones intraabdominales ni otros hallazgos de patología aguda.

Los hallazgos eran compatibles por tanto con invaginaciones de intestino delgado, posiblemente secundarias a las adenopatías mesentéricas. Sin embargo, en el informe radiológico se sugirió además la posible asociación de las invaginaciones con un cuadro de enfermedad celiaca subyacente.

Dados los resultados de la TC de abdomen, se decidió ingresar al paciente a cargo de Cirugía General para tratamiento quirúrgico urgente. Se llevó a cabo una laparoscopia exploradora en la que no se encontró una causa estructural que justificara las invaginaciones. Tampoco se identificaron signos de sufrimiento de las asas intestinales. La evolución del paciente tras la cirugía fue satisfactoria y fue dado de alta tres días después. No obstante, durante el ingreso se le realizaron controles analíticos y se midieron los valores de IgA antitransglutaminasa, con un resultado positivo (96 U/mL).

El paciente actualmente se encuentra asintomático y en seguimiento por el servicio de Aparato Digestivo, pendiente de la realización de un estudio endoscópico que permita la toma de biopsias para completar el estudio.

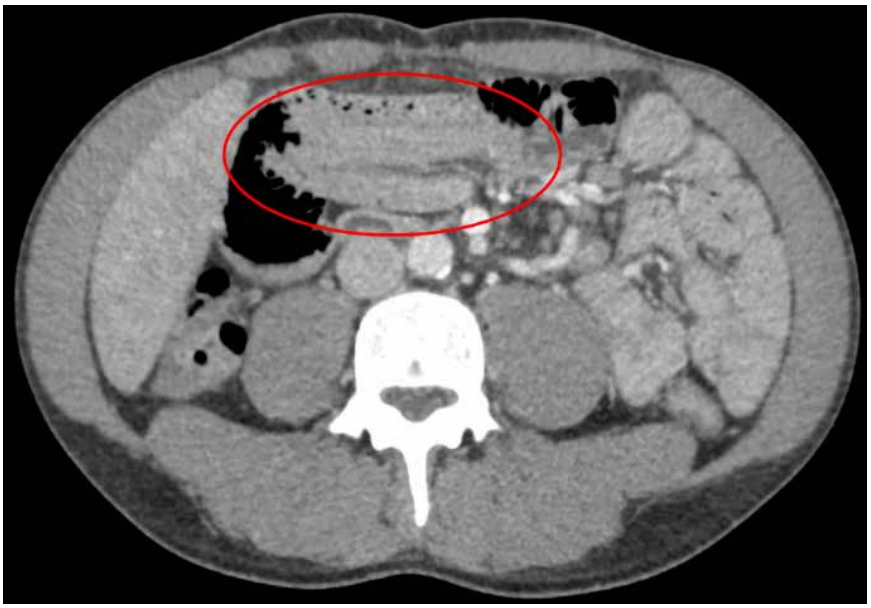

Figura 1. Invaginación yeyuno-yeyunal en epigastrio-hipocondrio derecho.

Figura 2. Invaginación yeyuno-ileal en flanco derecho.

Figura 3. Invaginación íleo-ileal en fosa iliaca derecha.

DISCUSIÓN

La enfermedad celiaca es un proceso inflamatorio del intestino delgado secundario a una respuesta inmune desregulada producida tras la ingesta de gluten, una proteína presente en cereales como el trigo, el centeno o la cebada, en individuos genéticamente susceptibles. Muestra una fuerte asociación con el HLA-DR3/DQ2 y el HLA-DR4/DQ8 y presenta una prevalencia del 1-2 %, que alcanza hasta un 10-20 % en familiares de primer grado de pacientes afectos. Además, se asocia a otras patologías como la tiroiditis de Hashimoto o la diabetes mellitus tipo 1, a cromosomopatías como el síndrome de Down y a otras alteraciones como el déficit de IgA o el hipoesplenismo (1, 2).

Respecto a su fisiopatología, la respuesta inflamatoria generada conlleva la activación de linfocitos T y la afectación de las vellosidades del intestino delgado. Cuando el proceso se cronifica, las vellosidades se atrofian y las criptas intestinales se hipertrofian. Se desarrolla así un cuadro de malabsorción intestinal derivado de la atrofia vellositaria, con un exceso de líquido intraluminal, asociado al aumento de la producción en las criptas (1, 2).

La presentación clínica es variable e incluye desde pacientes asintomáticos hasta casos de dolor abdominal, diarrea intermitente, anorexia, pérdida de peso, esteatorrea, anemia, déficit de vitamina D y osteoporosis. En muchas ocasiones los sínto-

mas son inespecíficos, lo que conlleva un retraso diagnóstico (1, 2). En nuestro caso el paciente únicamente presentaba dolor en epigastrio y vómitos, probablemente en relación con las invaginaciones detectadas.

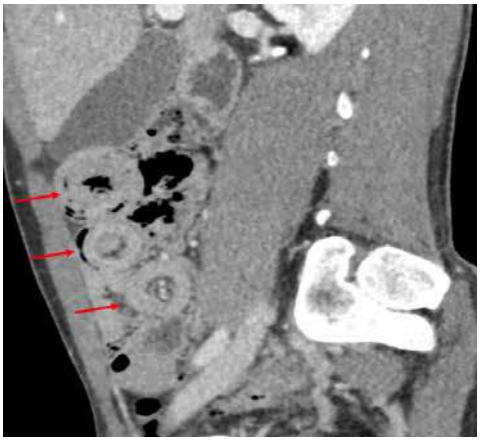

Figura 4. Se observan las tres invaginaciones detectadas con el característico signo de la diana.

El diagnóstico se basa en el estudio histológico mediante biopsia y los marcadores serológicos, entre los que destaca la IgA antitransglutaminasa, con una gran sensibilidad y especificidad (95 %) (1, 2). Los niveles positivos de este anticuerpo eran sugestivos de enfermedad celiaca en el paciente de nuestro caso, pero en adultos el diagnóstico requiere la realización de biopsia para confirmar el diagnóstico. Por su parte, los niños pueden ser diagnosticados sin necesidad de biopsia en el caso de presentar niveles suficientemente elevados de anticuerpos antitransglutaminasa (por encima de diez veces el límite superior de la normalidad) con anticuerpos antiendomisio positivos y positividad para el HLA-DQ2 o DQ8 (1).

A pesar de que el diagnóstico se basa en la anatomía patológica y la serología, existen ciertos hallazgos de imagen que se relacionan con la enfermedad celiaca. Como hemos visto en nuestro caso, pueden desarrollarse invaginaciones intestinales que consisten en la entrada de un asa dentro de otra (1, 3, 4). Se desarrollan como consecuencia de una alteración en la motilidad de las asas asociada o no a causas estructurales predisponentes. Aparecen con mayor frecuencia en la infancia, siendo en estos casos poco habitual encontrar una lesión estructural. En los adultos son menos frecuentes y se presentan generalmente con dolor abdominal de características inespecíficas, como el de nuestro paciente. Por otra parte, las invaginaciones mayoritarias son las de intestino delgado, como las de nuestro paciente. Hasta en el 10 % del total de las invaginaciones no se consigue encontrar una lesión subyacente. Estos casos pueden estar asociados a entidades como la enfermedad inflamatoria intestinal, la enfermedad celiaca o procesos infecciosos, entre otros, o ser idiopáticos (3, 4). En concreto, en la enfermedad celiaca las invaginaciones se asocian en la mayoría de ocasiones con una alteración de la motilidad intestinal e hipotonía de las asas, sin una causa estructural (1, 3, 4). Además, las invaginaciones en pacientes con celiaquía pueden ser múltiples, recurrentes y transitorias (1). Así, en nuestro caso se identificaron hasta tres invaginaciones y no se consiguió encontrar una causa anatómica subyacente.

En cuanto a las posibles lesiones estructurales que predisponen al desarrollo de invaginaciones intestinales, pueden ser tanto benignas como malignas, e incluyen por ejemplo, adherencias, lipomas, el divertículo de Meckel, adenocarcinomas o causas de origen iatrógeno como las sondas (3, 4).

Las pruebas de imagen suponen una gran ayuda para el diagnóstico de las invaginaciones intestinales con hallazgos como el signo del "dónut" o de la diana, que consiste en la visualización de las capas de la pared de los segmentos afectos con una disposición concéntrica en los cortes transversales. Otro signo relacionado es el de la "salchicha", de nuevo con capas alternantes correspondientes a los diferentes estratos de la pared intestinal y a la grasa del meso en cortes longitudinales. La TC es la prueba más sensible para detectar la invaginación y para descartar posibles causas estructurales o complicaciones (obstrucción intestinal o signos de isquemia) (1, 3, 4).

Por otra parte, debido a la atrofia vellositaria que ocurre en la enfermedad celiaca, puede producirse una alteración en el patrón de pliegues del intestino delgado segmentaria o difusa. Veremos una disminución de los pliegues de predominio en el yeyuno proximal, con aplanamiento mucoso y posible engrosamiento parietal. Así, podremos ver desde un patrón de pliegues normal hasta ausencia de pliegues, en función del grado de afectación, pasando por la inversión del patrón entre yeyuno e íleon con un aumento compensatorio de los pliegues ileales. Precisamente, la inversión en el patrón de pliegues (yeyunización del íleon) es el signo radiológico más específico de enfermedad celiaca. También puede aparecer engrosamiento parietal de los segmentos afectos en relación con la infiltración linfocitaria presente, así como dilataciones intestinales asociadas al contexto de disminución del peristaltismo, e incluso, de forma infrecuente, estenosis intestinales (1).

Debido a la actividad inflamatoria y la activación linfocitaria, es posible observar además ingurgitación de los vasos mesentéricos y adenopatías mesentéricas, como las de nuestro caso (1).

Es importante tener en cuenta las posibles manifestaciones radiológicas de la enfermedad celiaca, ya que, como hemos visto con nuestro paciente, la presencia de algunos hallazgos como las invaginaciones múltiples de intestino delgado, pueden sugerir la existencia de este proceso en pacientes sin historia conocida de celiaquía (1, 3-5).

En definitiva, es fundamental utilizar todas las herramientas disponibles para conseguir un diagnóstico lo más precoz posible y poder iniciar el tratamiento, basado en la eliminación del gluten de la dieta.

CONCLUSIÓN

La enfermedad celiaca constituye un cuadro con una prevalencia considerable. Sin embargo, su presentación clínica, muchas veces inespecífica, puede provocar retrasos en el diagnóstico. Por ello, es importante emplear todas las herramientas que puedan facilitar su detección, entre las que se encuentran los hallazgos radiológicos como las invaginaciones de intestino delgado. De este modo, ayudaremos a orientar la sospecha, a completar el estudio y a conseguir un diagnóstico definitivo lo antes posible para poder iniciar el tratamiento.

BIBLIOGRAFÍA

1. Penizzotto A, Vespa F, López Grove R, Rendón O, Tsai R, Ocantos JA. CT and MR Enterography in the Evaluation of Celiac Disease. Radiographics 2024; 44(4).
2. Malik Z. Enfermedad celíaca [Internet]. Rahway: Manual MSD versión para profesionales; 2023 [citado mar 2025]. Disponible en: **https://www.msdmanuals.com/es/professional/trastornos-gastrointestinales/s%C3%ADndromes-de-malabsorci%C3%B3n/enfermedad-cel%C3%ADaca**
3. González-Carreró Sixto C, Baleato-González S, García Palacios JD, Sánchez Bernal S, Junquera Olay S, Bravo González M, et al. Invaginaciones intestinales en el adulto: localización, etiología, sintomatología y manejo terapéutico. Radiología 2023; 65(3): 213-221.
4. AlAhmad M, Almessabi A. Transient Small-Bowel Intussusception Unmasking Adult Celiac Disease. Case Rep Gastroenterol 2022;16(1): 44-48.
5. Pérez-Cuadrado-Robles E, Bebia-Conesa P, Martínez-Andrés B, Esteban-Delgado P, López-Higueras A, Pérez-Cuadrado-Martínez E. Intestinal intussusception as an atypical presentation of celiac disease. Rev Esp Enferm Dig 2015; 107(8): 509.

41

Acalasia esofágica en contexto de síndrome de Allgrove o triple AAA en pacientes gemelas

AUTORA:

Sara Silvente Bernal
Residente de Cirugía Pediátrica.
Hospital Clínico Universitario Virgen de la Arrixaca

RESTO DE AUTORES:

Johanna Rondón Berrío - Bella Andrea Parra Gelder

RESUMEN

La acalasia del esófago en la edad pediátrica es una patología muy infrecuente y solo en un pequeño grupo de casos es de causa genética. El síndrome de Allgrove (SA) o tripe AAA es una enfermedad genética rara, de herencia autosómica recesiva caracterizada por la tríada: insuficiencia suprarrenal, alacrimia y acalasia esofágica. Presentamos el caso de dos pacientes gemelas de origen árabe con diagnóstico genético de SA que presentaban insuficiencia suprarrenal, síndrome de ojo seco y disfagia. Una de ellas, además, asociaba retraso y dificultad en el desarrollo. Una de ellas precisó tratamiento quirúrgico de la acalasia por disfagia muy sintomática mientras que la otra hermana de momento no presenta síntomas.

Palabras clave: Esophageal achalasia, Allgrove syndrome, Triple-A Syndrome, Heller Myotomy.

INTRODUCCIÓN

El SA es una enfermedad genética rara de herencia autosómica recesiva. Se caracteriza por la tríada clásica: insuficiencia adrenal congénita, acalasia del cardias y alacrimia. Su primera manifestación suele aparecer en las dos primeras décadas de la vida y suele estar relacionada con el déficit glucocorticoideo, pudiendo producirse crisis hipoglucémicas y shock. Presentamos el caso de dos pacientes gemelas con diagnóstico genético de SA remitidas a cirugía pediátrica para valoración de la acalasia del esófago.

CASO CLÍNICO

Dos hermanas gemelas de 10 años con diagnóstico de SA fueron derivadas a cirugía pediátrica desde la consulta de gastroenterología pediátrica para valoración de la disfagia.

Como antecedentes familiares consta consanguinidad familiar, siendo los padres primos de primer grado, y tienen dos hermanos sanos de 17 y 13 años.

La sospecha diagnóstica se inició a los 5 años cuando una de las hermanas se derivó a endocrinología pediátrica por hipotiroidismo, al que sumaron el diagnóstico de insuficiencia suprarrenal. Presentaba también síntomas de ojo seco, por lo que se derivó a la paciente a genética con la sospecha de posible SA. En el estudio genético con secuenciación completa del gel AAAS (proteína ALADIN) se evidenció una mutación en homocigosis c.1024C>T (p.ARg342*) con codón de parada prematuro que confirmaba el diagnóstico de SA. Se estudió al resto de familiares confirmando la mutación en su hermana gemela.

Desde el diagnóstico, ambas hermanas realizan seguimiento multidisciplinar por parte de diferentes especialidades por los distintos diagnósticos relacionados con su enfermedad:

- Endocrinología: ambas presentan diagnóstico de insuficiencia suprarrenal en tratamiento actual con hidrocortisona con buen control.
- Oftalmología: ambas presentan síndrome de ojo seco, pero no ausencia de glándula lagrimal. Una de ellas además presenta atrofia óptica bilateral (también descrito como parte de este síndrome).
- Digestivo: ambas presentan diagnóstico de celiaquía y disfagia. Una de ellas, además, tiene hipertransaminasemia, en estudio.
- Neurología: una de las hermanas está en seguimiento por retraso y dificultad en el desarrollo, precisando apoyos y adaptaciones escolares. La otra hermana presenta normalidad a nivel neurológico.

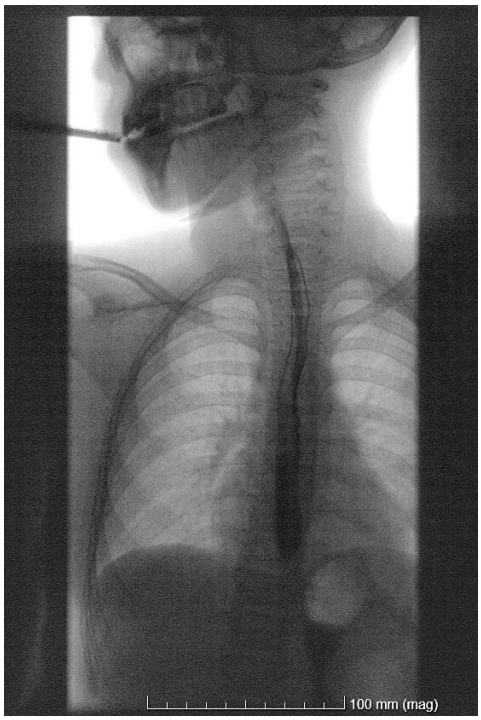

Figura 1a. TIS de la hermana sintomática: dilatación esofágica y afilamiento distal con escaso paso de contraste a estómago.

Figura 1b. TIS de la hermana menos sintomática: no se observa significativa del esófago, adecuado vaciamiento gástrico.

— Cirugía pediátrica: el estado nutricional de ambas era adecuado. Una de las hermanas presentaba un empeoramiento en relación con la disfagia, precisando comer más despacio e ingerir mayor cantidad de líquido para lograr la progresión del bolo. No había tenido episodios de impactación, pero si refería ocasionalmente sensación de "stop" del alimento.

Dado el contexto clínico y genético se solicitaron las siguientes pruebas complementarias:

— Tránsito esófago-gástrico superior (TIS) que fue realizado en ambas hermanas. En la paciente que presentaba síntomas de disfagia (figura 1a) se objetivó dilatación esofágica difusa con contracciones patológicas durante la deglución, además de un afilamiento distal con escaso paso de contraste al estómago. En su hermana (figura 1b), por el contrario, se encontró mínima dilatación esofágica y dificultad en el paso de contraste.

— La Manometría esofágica (ME) solo se realizó en la hermana sintomática. En ella se encontró un esfínter esofágico inferior hipertensivo con relajación ineficaz

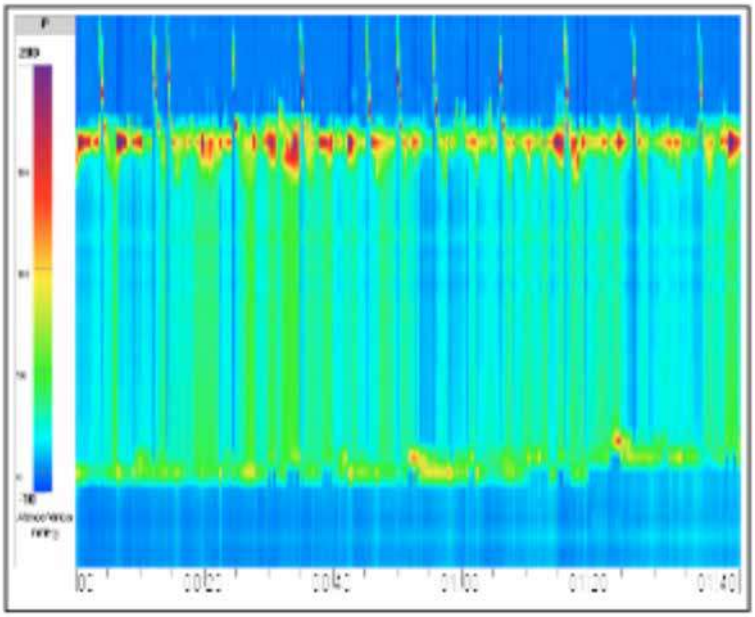

Figura 3. ME de la hermana sintomática: esfínter esofágico inferior hipertensivo con relajación ineficaz. Cuerpo esofágico con aperistalsis completa y presurización panesofágica.

y cuerpo esofágico con aperistalsis completa y presurización panesofágica (figura 2).

Confirmado el diagnóstico de acalasia esofágica en ambas hermanas, se decidió tratamiento quirúrgico en la paciente sintomática, realizando miotomía de Heller por laparoscopia y funduplicatura parcial anterior de Dor. La evolución postoperatoria fue favorable y en controles posteriores la paciente refiere que la disfagia ha desaparecido.

Dada la ausencia de síntomas en la otra hermana, se decidió mantener actitud expectante y seguimiento por parte gastroenterología.

DISCUSIÓN

El SA o triple AAA es una enfermedad genética rara de herencia autosómica recesiva que se produce por una mutación del gen AAAS localizado en el cromosoma 12q13 que codifica una proteína de envoltura nuclear conocida como ALADIN (1,2). Fue descrita por primera vez en el año 1978 por Allgrove (3).

Se han descrito como factores de riesgo la consanguinidad familiar o aparición de síntomas similares en varios hermanos, como ocurre en nuestro caso.

La incidencia actual es difícil de determinar dada la variabilidad clínica. La mayoría de casos reportados aparecen en pacientes de ascendencia negra, asiática o árabe (1), como fue nuestro caso.

La aparición de los síntomas clásicos (insuficiencia suprarrenal, alacrimia y acalasia esofágica) depende de la edad. Las alteraciones oftalmológicas suelen estar presentes desde el nacimiento, mientras que la insuficiencia suprarrenal o la disfagia suelen aparecer más tarde, desarrollándose durante la primera década de la vida (1,2). En algunos casos se ha descrito alteraciones neurológicas o retraso mental (1). El diagnóstico definitivo se obtiene por estudio genético, como ya hemos mencionado. Conforme van apareciendo nuevos síntomas, se pueden solicitar varias pruebas diagnósticas para confirmar la sospecha clínica (1,2): análisis sanguíneos para diagnosticar la insuficiencia suprarrenal, Test de Shirmer para la valoración de síndrome de ojo seco, Tomografía computarizada (TC) o resonancia magnética (RMN) para valoración cerebral en caso de retraso o alteraciones neurológicas asociadas y TIS, manometría y endoscopia para valoración de la disfagia. Todas ellas fueron realizadas en nuestra paciente, confirmando los diagnósticos comentados previamente.

El tratamiento de este síndrome varía en función de la clínica que aparece, no existe un tratamiento específico, se trata cada afección según proceda (1,2).

— Insuficiencia suprarrenal: en pacientes pediátricos el tratamiento de elección es la hidrocortisona por sus efectos mineral y glucocorticoide.
— Ojo seco: se recomienda lágrimas artificiales para evitar el riesgo de queratopatía.
— Si aparece retraso en el desarrollo o alteraciones neurológicas se recomienda seguimiento y valoración por neurología.

En cuanto a la acalasia esofágica en el contexto de este síndrome, sabemos que presenta ciertas diferencias con respecto a la acalasia idiopática. A nivel histológico, en el caso de acalasia primaria se objetiva una degeneración de las células ganglionares del plexo mientérico, así como un infiltrado linfocítico que sugiere una etiología autoinmune o neurodegenerativa; por contra, en el caso de acalasia por SA se ha encontrado fibrosis del plano intermuscular con normalidad de células ganglionares (4).

El tratamiento estándar de la acalasia esofágica en el paciente pediátrico es la miotomía de Heller y funduplicatura parcial de Dor. No obstante, dado que la causa de acalasia en nuestra paciente era por SA, realizamos una búsqueda bibliográfica por si en estos casos la recomendación de tratamiento era diferente, pues era el primer caso de acalasia con SA que tratábamos en nuestro hospital. También recurrimos al banco de preguntas PREVID (5), y junto con la bibliografía consultada (2,5,6), la conclusión fue que en acalasia en pacientes con SA la miotomía de Heller era más eficaz que la dilatación endoscópica, si bien es cierto que no hay grandes series al

respecto y muchas de las conclusiones fueron establecidas en base a pacientes con acalasia primaria.

CONCLUSIONES

La acalasia de esófago es una patología muy infrecuente en el paciente pediátrico. Aunque su etiología en muchos casos es desconocida, existe asociación con el SA o tripe AAA. Conocer su variabilidad clínica puede suponer un reto para el facultativo, pero a su vez puede alargar de forma considerable la vida de los pacientes que la padecen, pudiendo detectar de forma precoz la sintomatología y con ello realizar un tratamiento en cuanto se requiera para minimizar las complicaciones a largo plazo. Finalmente, destacar la importancia del enfoque multidisciplinar para un mejor seguimiento de estos pacientes. Conocer este síndrome y sus características puede ser clave, porque lo que se conoce se puede sospechar y lo que se sospecha se puede diagnosticar.

BIBLIOGRAFÍA

1. M Mubbashir Sheikh, K Bittar. Allgrove Syndrome. In: StatPearls [Internet]. Treasure Island (FL): StatPearls Publishing; 2025 Jan.
2. Y Li, S C Fallon, MA Helmrath, M Gilger, ML Brandt. Surgical treatment of infantile achalasia: a case report and literature review. Pediatr Surg Int 2014 Jun;30(6):677-9.
3. Allgrove J, Clayden GS, Grant DB, Macaulay JC. Familial gluco-corticoid deficiency with achalasia of the cardia and deficient tear production. Lancet. 1978;311:1284-6
4. Khelif K, De Laet MH, Chaouachi B, Segers V, Vanderwinden JM. Achalasia of the cardia in Allgrove's (triple A) syndrome: histopathologic study of 10 cases. Am J Surg Pathol. 2003. 27:667–672
5. Banco de Preguntas Preevid. Dilatación endoscópica o miotomía de Heller-Dor en niños con acalasia esofágica y síndrome de Allgrove. Murciasalud, 2025. Disponible en **http://www.murciasalud.es/preevid/26142**
6. Nicolas A, Aumar M, Tran LC, Tiret A, Duclaux-Loras R, Bridoux-Henno L et al. Comparison of Endoscopic Dilatation and Heller's Myotomy for Treating Esophageal Achalasia in Children: A Multicenter Study. J Pediatr. 2022 Dec; 251:134-139.e2.

42

Edema pulmonar agudo simpático (SCAPE): manejo en urgencias

AUTOR:

Francisco de Asís Santo Clavel
Residente en Medicina Familiar y Comunitaria
Consultorio de Canara (CS Cehegín).
Unidad Docente Multiprofesional de Atención Familiar y Comunitaria de Lorca-Caravaca

RESUMEN

Se presenta el caso de un varón de 64 años trasladado al servicio de urgencias por disnea en reposo, diaforesis y malestar general, diagnosticado con edema pulmonar agudo simpático (SCAPE). A su llegada, mostró hipertensión severa y signos de insuficiencia respiratoria. Se instauró ventilación no invasiva (VMNI) junto con perfusión de nitratos a altas dosis, obteniéndose estabilización inicial. El caso ilustra la importancia del reconocimiento temprano del SCAPE y la aplicación rápida de medidas terapéuticas específicas para evitar complicaciones mayores como la intubación o el fallo multiorgánico.

Palabras clave: SCAPE, edema pulmonar agudo, nitratos, urgencias, VMNI.

CASO CLÍNICO

Varón de 64 años encontrado en su domicilio con disnea en reposo, diaforesis y malestar general. A su llegada, el servicio de urgencias extrahospitalario reportó saturación de oxígeno del 66 %, estertores pulmonares, taquipnea y edema en miembros inferiores. Se administraron bromuro de butilescopolamina, metilprednisolona 100 mg IV y una nebulización combinada con ipratropio, salbutamol y budesonida.

Antecedentes personales: Sin alergias conocidas, en estudio por hipertensión arterial. No diabético ni dislipémico. Exfumador y obeso. Sin tratamiento crónico actual.

Exploración física en urgencias: Tensión arterial 168/80 mmHg, frecuencia cardíaca 123 lpm, saturación de O_2 al 94 %, temperatura 37,5 °C. Presentaba mal estado general, taquipnea y diaforesis. Auscultación cardíaca: taquicárdico sin soplos. Auscultación pulmonar: hipofonesis global con roncus dispersos. Abdomen globuloso, no doloroso. Edema con fóvea en miembros inferiores.

PRUEBAS COMPLEMENTARIAS

Analítica sanguínea:

— NT-ProBNP: 1060 pg/mL
— Proteína C reactiva: 33,60 mg/L Procalcitonina: 0,52 ng/mL
— Gasometría arterial: pH 7,320, pCO_2 54 mmHg, pO_2 90 mmHg, HCO_3^- 27 mmol/L
— Hemograma: leucocitos 28,28x10^3/µL, neutrófilos 79,6 %, hemoglobina 11,9 g/dL, plaquetas 346x10^3/µL
— Coagulación: fibrinógeno 1099 mg/dL, dímero D: 2817 ng/mL
— Bioquímica general y troponinas: normales

Radiografía de tórax: condensación basal derecha con infiltrado hiliar derecho, sin derrame pleural.

ECG: taquicardia sinusal (130 lpm), sin alteraciones de la repolarización.

EVOLUCIÓN Y TRATAMIENTO

El paciente fue trasladado a observación, iniciándose ventilación mecánica no invasiva (VMNI) con IPAP 16 cmH_2O, EPAP 6 cmH_2O y FiO_2 al 50 %. Dada la tensión arterial elevada (217/117 mmHg), se administraron 40 mg de furosemida IV, 100 mg adicionales de metilprednisolona y un bolo de 5 mg de nitroglicerina IV.

Ante la persistencia de la disnea, se añadió fentanilo, una segunda nebulización y se ajustaron parámetros de VMNI. Treinta minutos después, la presión arterial seguía

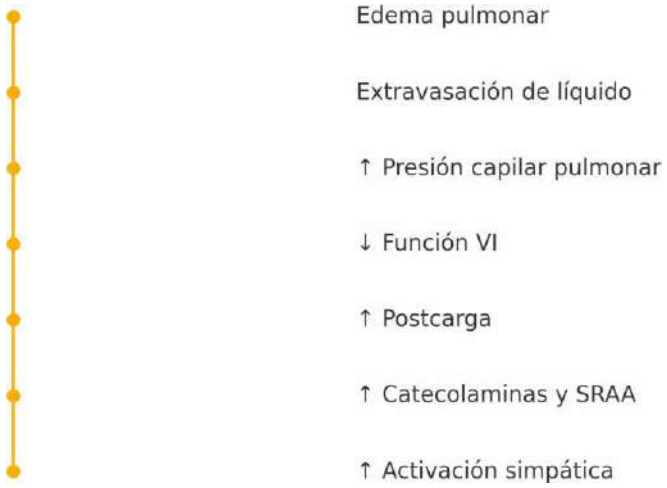

Figura 1. Fisiopatología del SCAPE. Representación esquemática de la cascada fisiopatológica en el edema pulmonar agudo simpático.

en 200/107 mmHg, por lo que se repitió bolo de nitroglicerina y se aumentaron los parámetros de VMNI (IPAP 20, EPAP 10, FiO_2 100 %).

Tras valorar con el equipo de anestesia y UCI, se decidió intubación orotraqueal y traslado hospitalario.

DISCUSIÓN

El SCAPE es una manifestación grave y aguda del edema pulmonar, desencadenado por una hiperactivación simpática que genera una crisis hipertensiva y fallo del ventrículo izquierdo. El cuadro clínico progresa en minutos u horas, diferenciándose

Tabla 1

Comparación de dosis de nitroglicerina. Tabla resumen del efecto según la dosis administrada de nitroglicerina en pacientes con SCAPE.

Dosis	Efecto
<50 mcg/min	Respuesta lenta. Venodilatación
50-100 mcg/min	Reducción progresiva de postcarga
>100 mcg/min o bolos IV	Respuesta rápida. Venodilatación y arterodilatación

de otras formas de insuficiencia cardíaca por su inicio súbito, con riesgo vital inminente.

El tratamiento inicial debe centrarse en la reducción de la poscarga mediante nitratos a dosis altas (perfusión de 100–400 µg/min, incluso bolos de 2 mg cada 3 minutos), junto con soporte ventilatorio con CPAP o BiPAP. La administración temprana de VMNI es fundamental para mejorar la oxigenación, reducir la necesidad de intubación y estabilizar la hemodinamia.

CONCLUSIONES

El SCAPE requiere un diagnóstico rápido y un abordaje terapéutico agresivo en urgencias.

La ventilación no invasiva y el uso precoz de nitratos a altas dosis son fundamentales.

El reconocimiento de los signos clínicos y el manejo adecuado pueden evitar complicaciones severas e incluso la muerte.

BIBLIOGRAFÍA

1. Paone S, Clarkson L, Sin B, Punnapuzha S. Recognition of Sympathetic Crashing Acute Pulmonary Edema (SCAPE) and use of high-dose nitroglycerin infusion. Am J Emerg Med. 2018;36(8):1526.e5–1526.e7.
2. EMCrit A, Farkas J. Sympathetic crashing acute pulmonary edema (SCAPE). EMCrit Project. 2025. Disponible en: **https://emcrit.org/ibcc/scape/**
3. EM:RAP CorePendium. Heart Failure. Disponible en: **https://www.emrap.org/corependium/chapter/recwgneb6REQxBZdw/Heart-Failure**
4. EM:RAP CorePendium. Nitroglycerin. Disponible en: **https://www.emrap.org/corependium/drug/recre8ZPk7oCju379/Nitroglycerin**
5. National Institutes of Health. Disponible en: **https://pmc.ncbi.nlm.nih.gov/articles/PMC5225773/**

43

El ictus invisible

AUTOR:

Javier González Díaz
Residente de Servicio de Radiodiagnóstico.
Hospital Universitario Santa Lucía de Cartagena

OTROS AUTORES:

Lourdes Torrijos Rodríguez Rabadán - Andrea Giménez Gallego - Cristina Serrano Cortés

RESUMEN

Paciente varón de 51 años que presenta de forma brusca al despertar mareo tipo inestabilidad, visión doble y dificultad para la articulación del lenguaje. Acude al servicio de urgencias donde, en la exploración se observa limitación de la mirada vertical con nistagmus y alteraciones en la marcha, pero se instaura somnolencia, aumento de la desviación de la mirada, clínica facial derecha y paresia braquial derecha. Se activa el código ictus, realizando las pruebas del protocolo, en las que mediante el estudio de perfusión, se identificaron sutiles alteraciones en los mapas de perfusión localizadas en el tálamo izquierdo. La RM identificó las lesiones isquémicas en ambos tálamos, con predominio del derecho, siendo diagnosticado de ictus tálamico bilateral de evolución subaguda precoz.

Palabras clave: síndrome de Percherón, infarto bitalámico, ictus, resonancia magnética.

CASO CLÍNICO

Varón de 51 años, con antecedentes de hipertensión arterial, exfumador desde 2018 y con hemocromatosis, que presenta al despertar sobre las nueve de la mañana mareo tipo inestabilidad, visión doble y dificultad para la articulación del lenguaje. Estos síntomas sumados a desviación de la comisura bucal fueron objetivados por su mujer e hija. La noche previa se encontraba en su situación basal, asintomático. Un mes antes presentó infección respiratoria por SARSCov2, y acudió a su médico de atención primaria por odinofagia y disfonía indicando posible laringitis en tratamiento con dihidrocloruro de cetirizina y deflazacort. No ha presentado fiebre, ni accidentes de tráfico, lesiones cervicales ni otros procesos intercurrentes.

A su llegada a urgencias presentaba mejoría clínica por lo que se solicitó valoración por otorrinolaringología por posible hipofunción vestibular. A la exploración neurológica se observa que el paciente se encuentra consciente y orientado en las tres esferas. Presenta lenguaje fluente, pudiendo nominar, repetir, comprender y obedecer órdenes axiales y apendiculares. No presentaba disartria. Como hallazgo destacable se observa limitación de la mirada vertical con nistagmus vertical en supraversión. También se observa hipertropía de ojo derecho en posición primaria de la mirada, con postura cefálica en torsión izquierda, difícil colaboración para test Bielschowsky con dudoso empeoramiento hacia izquierda y con aumento de diplopía en dextroversión. En la exploración de la marcha, se apreciaba marcha en tándem dificultosa con correcciones.

El resto de la exploración resultó normal, sin identificar déficits campimétricos, extinciones ni negligencias, así como déficits sensitivos.

Durante su estancia en urgencias se produce un empeoramiento de la clínica del paciente con somnolencia de difícil despertar, aumento de la desviación de la mirada en la maniobra de Skew, clínica facial derecha y paresia braquial derecha $^{4}/_{5}$. Se activa código ictus para descartar ictus de territorio posterior.

Se traslada al paciente al servicio de Radiodiagnóstico y se realiza el protocolo de código ictus completo, que incluye TC de cráneo sin contraste, AngioTC de troncos supraaórticos y arterias cerebrales y TC de perfusión cerebral.

En el estudio simple como único hallazgo se identifica un área de sutil hipodensidad en tálamo derecho, que se extendía hasta hemimesencéfalo derecho. Lo que correspondía con un infarto de evolución aguda/subaguda.

En el AngioTC no se identificaron oclusiones vasculares de las arterias intracraneales, siendo la basilar permeable. Tampoco se identificaron estenosis vasculares significativas en los troncos supraórticos ni signos de trombosis de senos venosos intracraneales.

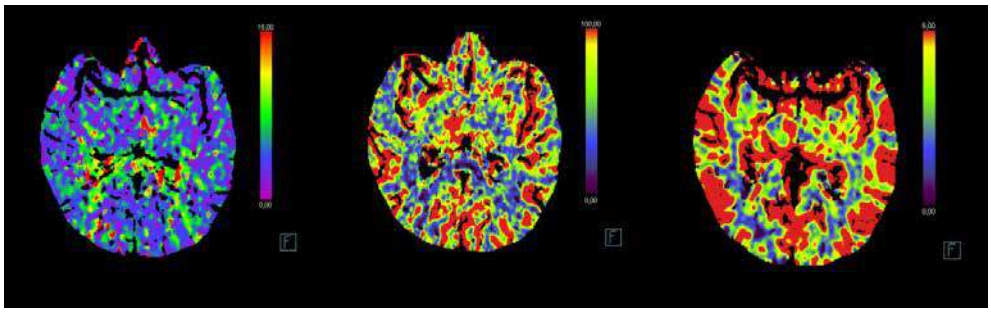

Figura 1. Estudio TC de perfusión dónde se aprecia (señalado con un círculo) foco de aumento del tiempo de drenaje (primera imagen) con una disminución del flujo sanguíneo cerebral (imagen central) y una disminución de aproximadamente el 50 % en el mapa de volumen cerebral (imagen de la izquierda).

En el estudio de perfusión cerebral se observó un sutil foco de aumento del tiempo de drenaje con disminución del flujo sanguíneo cerebral (FSC) con una pérdida de volumen en dicha localización de aproximadamente el 50 %. Los hallazgos en su conjunto son sugestivos de infarto talámico bilateral, en el derecho de evolución aguda/subaguda, objetivado en TC simple y el izquierdo agudo, identificado en TC de perfusión. Todo ello sugiere síndrome de Percherón por oclusión de la arteria homónima.

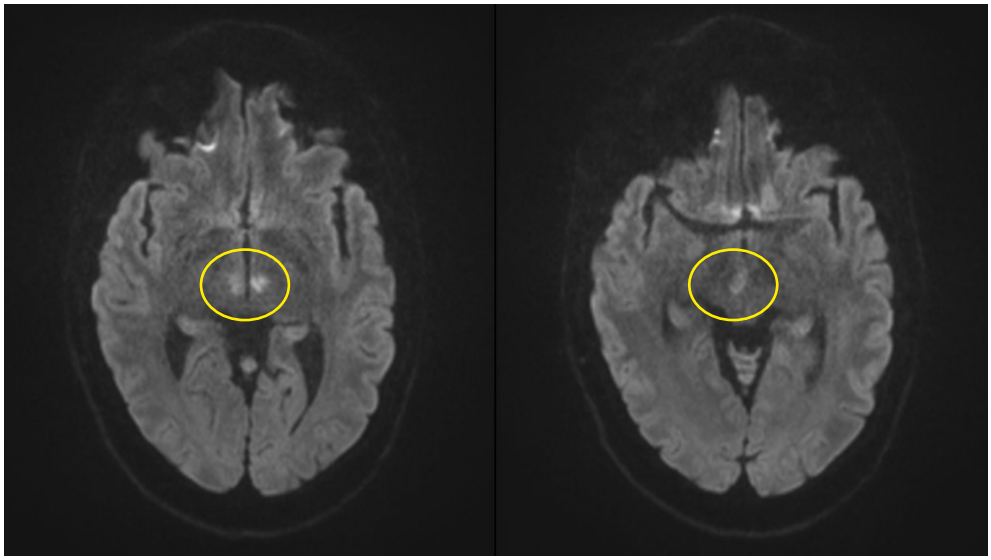

Figura 2. RM cerebral en secuencias de difusión (DWI), dónde se muestran focos de hiperintensidad de señal y restricción en regiones inferiores paramedianas de ambos tálamos, con extensión a región superior del mesencéfalo derecho.

Tabla 1
Variantes en la vascularización del tálamo
(elaboración propia a partir de F. Abitia y E.Y. Rodríguez)

Tipo	Vascularización del tálamo	Esquema
I	Cada tálamo se irriga por una arteria perforante, una derecha y otra izquierda.	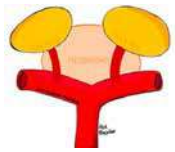
IIa	Cada tálamo se irriga por dos arterias perforantes individuales, que nacen del segmento izquierdo de la arteria cerebral posterior.	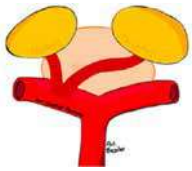
IIb	Cada tálamo se irriga por dos arterias perforantes que nacen de una arteria común (**arteria de Percherón**).	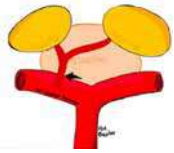
III	Cada tálamo se irriga por arterias perforantes individuales que nacen de un arco arterial que comunica la porción derecha de la izquierda de la arteria cerebral posterior.	

Se ingresa al paciente en la unidad de ictus y se administra carga de ácido acetilsalicílico y clopidogrel. Se solicita en el ingreso RM cerebral e interconsulta al servicio de Hematología por la hemocromatosis.

Se realiza RM cerebral de 3 Teslas, sin contraste, donde se identificaron focos de alteración de la intensidad de señal y restricción en difusión en regiones inferiores paramedianas de ambos tálamos, con extensión a regiones superiores del mesencéfalo, sobre todo en el lado derecho, con restricción en difusión, todo ello en relación con lesiones isquémicas de evolución subaguda precoz. Además, se localizó, en la región anteroinferior y medial del tálamo derecho, un foco gliótico-malácico sugestivo de ictus lacunar crónico. Los hallazgos en conjunto eran compatibles con un ictus talámicos bilaterales (síndrome de Percherón) de evolución subaguda precoz.

DISCUSIÓN

El síndrome de Percherón es una entidad poco frecuente y de difícil diagnóstico, que se produce por la obstrucción de la arteria del mismo nombre. Fue estudiada y descrita en 1973 por Gerard Percherón, con pocos casos documentado (1). Corresponde al 0,1 al 2 % de los accidentes cerebrovasculares de tipo isquémico (2).

El tálamo es irrigado por arterias perforantes provenientes de la arteria cerebral posterior, por ramas perforantes. Se han descrito cuatro variantes anatómicas de la vascularización del tálamo: I, IIa, IIb y III.

Figura 3. TC de cráneo simple de control, dónde se aprecian dos focos hipodensos en ambos tálamos, en relación con infarto talámico bilateral de evolución subaguda/crónica.

La variante I es la variante normal y la más común, en la que existen dos arterias perforantes, una a la derecha y otra a la izquierda.

En la variante IIa las dos arterias perforantes provienen de una única arteria que nace del segmento P1 de la arteria cerebral posterior. En el caso de la variante IIb, el tálamo y el mesencéfalo rostral son irrigados por dos arterias, que proceden de la arteria de Percherón, que nace del segmento izquierdo P1 de la arteria cerebral posterior. En la variante III encontramos un arco arterial que comunica la porción izquierda y derecha del segmento P1 de la arteria cerebral posterior (3)

La variante IIb supone del 4 al 12 % de estas variaciones anatómicas y la oclusión de esta arteria provoca un infarto talámico que será bilateral y medial. A su vez, se han descrito cuatro patrones isquémicos, que pueden originar áreas infartadas de mayor o menor extensión (3).

La etiología de la oclusión de esta arteria, en los pocos casos publicados, corresponde a enfermedad de pequeño vaso en un 60 % y el resto por procesos cardioembólicos. Es más prevalente en el sexo masculino, con una edad media de presentación de 60 años, y relacionado en un 77 % con la presencia de factores de riesgo cardiovascular (4, 5).

La presentación clínica se caracteriza por la afectación de la conciencia, incluso llegando al coma, con cambios fluctuantes, con alteración del lenguaje, del estado de ánimo, de los pares craneales, del movimiento, de la memoria y del sueño. La clínica

suele corresponder a una triada típica: parálisis vertical de la mirada, alteración de la consciencia, cognición y conducta. También puede presentar confusión, desinhibición, amnesia, afasia, disartria, déficits motores, anisocoria, o incluso signos cerebelosos como ataxia y dismetría (6). La afectación bilateral del tálamo y del mesencéfalo tiene mal pronóstico y asocia alteraciones motoras, oculares y afasia. Si no se afecta el mesencéfalo tiene mejor pronóstico y se relaciona con alteraciones cognitivo-conductuales, amnesia y alteraciones motoras (7).

El diagnóstico se basa en la sospecha clínica y las pruebas de imagen, siendo de elección (*gold standard*) la RM en secuencias T2, FLAIR y difusión, pues la TC inicial suele ser normal. La isquemia talámica aparece como lesiones hiperintensas en T2 y FLAIR. En RM en secuencia de difusión se observa una restricción de la difusión de ambos tálamos que puede estar acompañada de afectación del mesencéfalo. En el 38 % de los pacientes esta hiperintensidad se asemeja a una V en secuencia FLAIR y se ha descrito como el "*signo de la V*" (8).

El tratamiento variará según el área afectada y el tiempo de evolución. El tratamiento médico es el que ha mostrado mejores resultados: heparina de bajo peso molecular intravenosa y trombolisis con alteplasa, seguidos de tratamiento con anticoagulantes a largo plazo y rehabilitación (9)

CONCLUSIÓN

El síndrome de Percherón es un cuadro muy inusual relacionado con las variantes anatómicas de la irrigación talámica. Las pruebas iniciales son casi siempre normales, lo que explica su infradiagnóstico.

Es un proceso que debe tenerse en cuenta en el diagnóstico diferencial del infarto cerebral provocado por embolias, hipoperfusión cerebral y otros cuadros neurológicos, incluso en los pacientes postoperados de cirugía cardíaca. El diagnóstico precoz es clave para realizar un adecuado tratamiento.

BIBLIOGRAFÍA

1. Vizán JR, López S, Torres A, Gil I. Síndrome de la arteria de Percherón. Atención Primaria Práctica [Internet] 2021 [citado el 11 de abril de 1025]; 3:100085. Disponible en **https://doi.org/10.1016/j.appr.2021.100085**
2. Kichloo A, Jamal SM, Zain E-A, Wani F, Vipparala N. Artery of Percheron infarction: A short review. J Investig Med High Impact Case Rep [Internet]. 2019 [citado el 11 de abril de 2025];7. Disponible en **http://dx.doi.org/10.1177/2324709619867355**

3. Abitia F. Rodríguez EY. Síndrome de Obstrucción de la Arteria de Percherón: un extraño caso de isquemia difusa bitalámica. Reporte de caso. Revista de Medicina Clínica [Internet] 2024 [citado 11 de abril de 2025]; 08(01).
Disponible en **https://medicinaclinica.org/index.php/rmc/article/view/540**
4. Matheus MG, Castillo M. Imaging of acute bilateral paramedian thalamic and mesencephalic infarcts. AJNR Am J Neuroradiol [Internet] 2003[citado el 11 de abril de 2025];24(10):2005–8.
Disponible en **https://pmc.ncbi.nlm.nih.gov/articles/PMC8148919/**
5. Monroy S, Jimenez L, Meza N, Salcedo J. Infarto talámico bilateral por obstrucción de la arteria de Percherón: reporte de caso. Acta Neurológica Colomb [Internet] 2017 [citado el 11 de abril de 2025];33(2):104–14.
Disponible en **https://www.actaneurologica.com/index.php/anc/article/view/1156**
6. García N, Bermúdez A. Martín M A, Carmona C., Jaen C, Daroca T. Síndrome de Percherón, trastorno muy inusual, en un posoperatorio de cirugía cardiaca. Rec Cardio Clinics. [Internet] 2019[Consultado el 11 de abril de 2025]; 54(2): 129-135. Disponible en **https://www.reccardioclinics.org/es-sindrome-percheron-trastorno-muy-inusual-articulo-S2605153219300184**
7. Polo N, García MB, Carmelingo S, Dominguez MP. Síndrome de Percherón, Infarto talámico bilateral: reporte de 2 casos. Rev. Med. Clin. Condes [Internet] 2019 [citado el 11 de abril de 2025]; 30(5):383-387. Disponible en **https://www.clinicalkey.es/#!/content/journal/1-s2.0-S0716864019300756#refInSitubib0020**
8. Valdivieso EP, Alcantar H, Jaramillo JE, Agustín K, Campos Y. Infarto bitalámico en el área de la arteria de Percherón. Rev Fac Med Univ Nac Auton Mex [Internet]. 2018 [citado el 11 de abril de 2025]; 61(5):21–3. Disponible **https://www.scielo.org.mx/scielo.php?script=sci_arttext&pid=S0026-17422018000500021**
9. Lazzaro NA, Wright B, Castillo M, Fischbein NJ, Glastonbury CM, Hildenbrand PG, et al. Artery of Percheron infarction: imaging patterns and clinical spectrum. AJNR Am J Neuroradiol [Internet]. 2010 [citado el 11 de abril de 2025];31(7):1283–9. Disponible en: **http://dx.doi.org/10.3174/ajnr.A2044**
10. Molina A, Cruz T, Calabuig I, Moltó J. Infarto talámico bilateral por compromiso de la arteria de Percherón. Revista Médica Hondureña [Internet] 2017 [citado el 11 de abril de 2025]; 85(1-2), 40-42.
Disponible en: **http://www.bvs.hn/RMH/pdf/2017/pdf/Vol85-1-2-2017- 10.pdf**

44

Entrenamiento en EPID. Cómo mejorar la capacidad funcional de forma segura y eficiente

AUTOR:

Roberto Fernández Dios
Redidente de Rehabilitación.
Hospital Clínico Universitario Virgen de la Arrixaca

OTROS AUTORES:

María Hinojosa Ballesta - Juan Carlos Hurtado Borrego - Pablo Ibarrola Izu

RESUMEN

En este capítulo se describe el caso clínico de una mujer de 56 años con enfermedad pulmonar intersticial difusa (EPID) secundaria a artritis reumatoide (AR) con múltiples complicaciones desde el punto de vista locomotor y cardiorrespiratorio , derivada desde Neumología al Servicio de Rehabilitación con el objetivo de tratar de mejorar su capacidad funcional. Los parámetros evaluados de rendimiento mostraron una marcada mejoría tras un programa individualizado de ejercicio, así como varias escalas de calidad de vida y sarcopenia.

CASO CLÍNICO

Mujer de 56 años con una EPID secundaria a AR de larga evolución, con varias líneas de tratamiento inmunosupresor, incluyendo una terapia con corticoides prolongada que había acabado condicionando una osteoporosis establecida con un T-Score en densitometría ósea (DMO) de -2,8 y un antecedente de fractura de radio distal y varios acuñamientos vertebrales dorsales. Además, presentaba una subluxación de C1-C2 en seguimiento por Neurocirugía por riesgo de mielopatía cervical compresiva y que también causaba cervicalgia crónica. Más allá de los problemas que planteaba el aparato locomotor de cara a las posibilidades de diseñar un plan de entrenamiento, la capacidad funcional y cardiorrespiratoria de la paciente se encontraba notablemente mermada. En la primera evaluación en Rehabilitación presentó un 6MWT de 325m, con una disnea en escala de Borg modificada de 8 al terminar la prueba. Se midieron unas presiones inspiratoria y espiratoria máxima (PIM/PEM) de 45/82, y en la dinamometría de miembro superior obtuvo un resultado de 22 kg. Además tenía una disnea de 3 en mMRC y tuvo un ingreso por exacerbación en los últimos 4 meses. En el King's Brief Interstitial Lung Disease Questionnaire (K-BILD) tuvo una puntuación de 37, y cuanto a la evaluación del estado nutricional y la sarcopenia, la plicometría de brazo y muslo resultó de 12 mm y 18 mm respectivamente, obteniendo además una medición del diámetro del recto anterior del cuádriceps por ecografía de 0,2x2,1 cm^2. En la escala SARC-F, obtuvo una puntuación de 6/10.

Teniendo en cuenta la situación se diseñó un programa de entrenamiento hospitalario, de carácter ambulatorio, de 12 semanas en el Servicio de Rehabilitación, donde la paciente venía a entrenar 3 veces a la semana. Para la estructura se optó por dos ejercicios de fuerza: un step up con chaleco lastrado y un remo con banda elástica de pie, ambos con un planteamiento de serie única con clusters extensivos (esto es descansos intra-serie de 20 segundos cada 3-4 repeticiones) tratando de realizar una sobrecarga progresiva semanal en el peso levantado. Posteriormente realizaba un trabajo de la musculatura inspiratoria y espiratoria con el BigBreathe realizando 3 series de 15 repeticiones, lo cual realizaba a diario, complementándolo con el mismo trabajo en domicilio los días que no acudía al hospital. Por último, cerraba la sesión con 30 minutos de trabajo aeróbico en cicloergómetro. Inicialmente solo tenía capacidad de realizar un trabajo continuo a baja intensidad, incluso necesitaba pausas para poder completar los 30 minutos pero, hacia la mitad del programa, se pudieron introducir pautas de entrenamiento interválico de HIIT (High Intensity Interval Training) como AIT (Aerobic Interval Training) y SIT (Sprint Interval Training). En otras sesiones se trabajaba con Fartlek de manera alternante. Las sesiones terminaban con una vuelta a la calma de 5 minutos. Durante toda la sesión se monitorizaba con pulsioximetría y

escala de Borg, además de tomar la tensión arterial. La paciente realizaba el entrenamiento con oxígeno suplementario.

Al finalizar el programa el 6MWT mejoró a 450 m con una disnea en escala de Borg modificada de 6, la PIM/PEM mejoraron a 61/106 y la dinamometría a 27 kg. La disnea en mMRC bajó a 2, el K-BILD subió a 63 puntos y el SARC-F bajó a 3, mejorando también la plicometría de brazo y muslo y el diámetro de recto anterior de cuádriceps medido en ecografía.

BIBLIOGRAFÍA

1. Betancourt Peña J, Torres Del Castillo N, Hurtado Gutiérrez H. Enfermedad pulmonar intersticial difusa: evaluación clínica y funcional previa a un programa de rehabilitación pulmonar. Rev Colomb Rehabil. 2018;17(2):67-81.
2. Spruit MA, Holland AE, Singh SJ, Tonia T, Wilson KC, Troosters T. ATS/ERS clinical practice guideline on pulmonary rehabilitation. Am J Respir Crit Care Med. 2019;200(8):e13–64.

45

Una hiponatremia sospechosa

AUTOR:

Mariano Tébar Caballero
Residente de Medicina Interna.
Hospital General Universitario Reina Sofía

OTROS AUTORES:

Manuel Carpio Salmerón - María de los Ángeles Arnau Moreno

RESUMEN

La hiponatremia es un hallazgo frecuente en la práctica clínica habitual. En la mayoría de los casos la hiponatremia es leve y paucisintomática, siendo la causa evidente tras una anamnesis y exploración física adecuadas. No obstante, la hiponatremia aguda grave es una urgencia médica que requiere una intervención médica rápida y eficaz. La historia clínica es la herramienta más poderosa para orientar correctamente la etiología, sin embargo, es preciso una evaluación sistemática especialmente cuando la causa no resulta inicialmente obvia. A continuación se presenta el caso clínico de una paciente de 71 años con hiponatremia grave sintomática, en la que fue posible finalmente establecer el diagnóstico definitivo. Tras la presentación del caso, se discuten los aspectos clínicos más importantes a tener en cuenta en el abordaje de la hiponatremia.

Palabras clave: hiponatremia, SIADH, sueroterapia.

PRESENTACIÓN DEL CASO

Se trata de una mujer de 71 años que consulta por desorientación. Como antecedentes personales de interés, la paciente presentaba hipertensión arterial, dislipemia y era fumadora de un paquete de tabaco al día desde hacía 55 años. Además, la paciente había estado en tratamiento con vortioxetina durante 20-25 años por un síndrome depresivo, dicho tratamiento fue suspendido en 2020 y posteriormente reintroducido hace 8 meses por reaparición de la sintomatología depresiva. En relación a su situación basal, la paciente era completamente independiente para las actividades básicas de la vida diaria, llevaba una vida activa y no tenía deterioro cognitivo. Su tratamiento crónico consistía en: ácido acetilsalicílico 100 mg cada 24 horas, olmesartan 20 mg cada 24 horas, atorvastatina 10 mg cada 24 horas y venlafaxina 75 mg cada 24 horas.

La paciente acude a Urgencias por un cuadro encefalopático de 3 semanas de evolución consistente en desorientación, embotamiento, sensación de inestabilidad y náuseas con 2-3 vómitos al día. Además, la paciente indicaba tos crónica con expectoración mucosa asociada en los últimos meses a hiporexia, sudoración nocturna ocasional y pérdida de peso en torno a 3-5 kg los últimos 6 meses (no cuantificada con exactitud). Negaba disnea, edemas o cambio en la ingesta hídrica. La exploración física era totalmente anodina: no se palpaban adenopatías, no existían edemas y no se objetivó déficit focal ni rigidez nucal en la exploración neurológica.

A su llegada al servicio de Urgencias se solicitó inicialmente electrocardiograma, analítica general (bioquímica, hemograma y coagulación) y radiografía de tórax. En la analítica general (Tabla 1) destacaba hiponatremia grave (sodio 112 mEq/L) y en la radiografía de tórax (Figura 1) no se apreciaba afectación parenquimatosa, aunque sí impresionaba cierto ensanchamiento mediastínico. Además, se solicitó TAC craneal, sin evidencia de patología aguda intracraneal establecida. Se pasó a la paciente a camas de observación para inicio de tratamiento con suero hipertónico, permaneciendo allí 24 horas. Tras estabilidad clínica y con natremia de control en 121 mEq/L la paciente es ingresada en Medicina Interna para estudio.

Tras una primera valoración en Medicina Interna se solicitó analítica ampliada con TSH y cortisol basal, bioquímica de orina y, dada la sintomatología constitucional y el posible ensanchamiento mediastínico se solicitó TC de tórax con contraste.

Los valores de TSH y cortisol basal se encontraron dentro de los límites normales. La osmolaridad plasmática era de 254 mOsm/kg, mientras que la urinaria era 417 mOsm/kg, con sodio en orina 96 mEq/L. Dado que la paciente cumplía criterios de síndrome de secreción inadecuada de ADH (SIADH), se instauró tratamiento consistente en restricción hídrica con aumento de ingesta de sal junto con furosemida oral (40 mg/día). Además, se suspendió vortioxetina al ser causa descrita de SIADH.

Figura 1. Radiografía de tórax de la paciente a su llegada a Urgencias.

Tabla 1
Analítica en Urgencias.

Bioquímica	
Glucosa	99 mg/dL
Urea	17 mg/dL
Creatinina	0,31 mg/dL
Calcio	8,8 mg/dL
Magnesio	1,58 mg/dL
Sodio	112 mEq/L
Potasio	3,6 mg/L
Proteína C reactiva	0,4 mg/L
Procalcitonina	0,04 ng/mL
Hemograma	
Hematíes	4,6 millones/µL
Hemoglobina	14,5 g/dL
VCM	90 fl
Leucocitos	7200/µL
Plaquetas	241.000/µL
Gasometría venosa	
pH	7,4
pCO2	45 mmHg
Bicarbonato	27,9 mEq/L
Lactato	1,5 mmol/L
Coagulación	
Actividad de protrombina	100 %
INR	1,01
TTPa ratio	0,95
Fibrinógeno derivado	544 mg/dL

Al día siguiente, se recibió el informe del TC de tórax con contraste (Figura 2), que concluyó: (1) presencia de numerosas adenopatías mediastínicas que a nivel pretraqueal conformaban un conglomerado de 4,1 x 3,3 x 7,5 cm; (2) pequeña adenopatía hiliar izquierda de 11 mm y (3) consolidación en vidrio deslustrado en língula. En este momento, la posibilidad de carcinoma microcítico de pulmón o de proceso linfoproliferativo fueron las dos principales hipótesis diagnósticas. No obstante, se solicitó serología (lues, VHB, VHC, VIH, CMV, parvovirus B19, leishmania y toxoplasma) y estudio de tuberculosis (quantiferon), con resultados negativos.

Los niveles séricos de Ca 15,3, Ca 19,9, Ca 125, CEA, enolasa y LDH se encontraban dentro de la normalidad. Se contactó con el servicio de neumología para realización de broncoscopia, que no encontró hallazgos significativos. Con vistas a obtener un análisis anatomopatológico del conglomerado adenopático, se acordó con el servicio de cirugía torácica del Hospital Universitario Virgen de la Arrixaca (HUVA) que la mejor opción sería la realización de mediastinoscopia. Además, debido a la fuerte sospecha

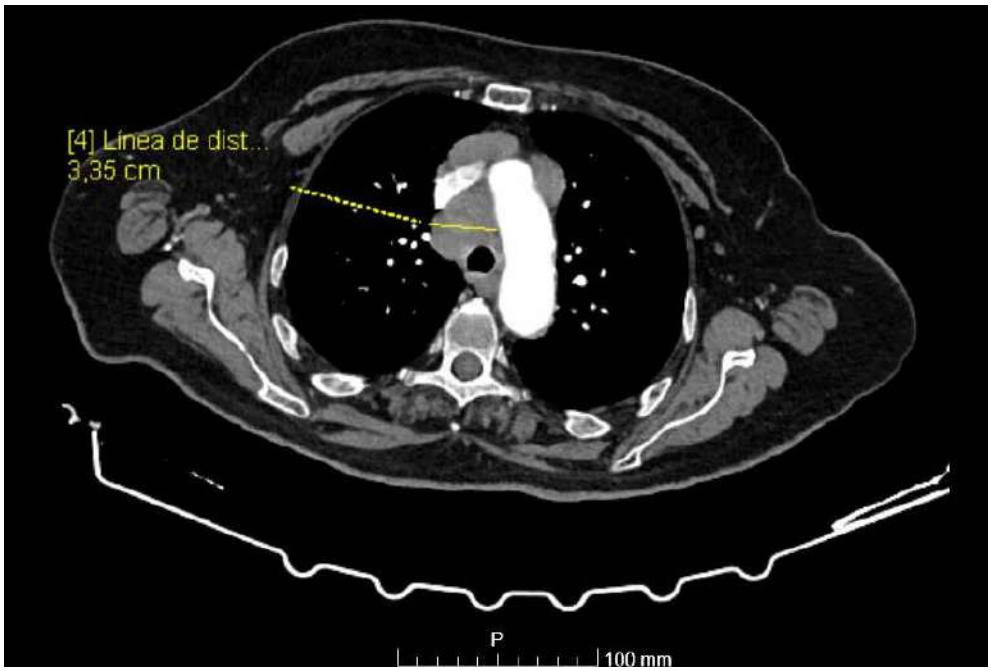

Figura 2. TC de tórax con contraste. Conglomerado adenopático pretraqueal.

de proceso neoplásico (carcinoma microcítico versus proceso linfoproliferativo) se solicitó PET-TC.

El informe del PET-TC concluyó: (1) evidencia de múltiples conglomerados adenopáticos mediastínicos hipermetabólicos, sugestivo de etiología maligna y (2) ausencia de evidencia de enfermedad macroscópica en otras localizaciones. Finalmente, la realización de mediastinoscopia con biopsia intraoperatoria confirmó el diagnóstico definitivo: carcinoma de células pequeñas (*oat-cell*) de origen pulmonar.

Tras haber controlado la natremia con tratamiento médico (sodio sérico en 139 mEq/L) y una vez obtenido el diagnóstico, se procedió al alta hospitalaria con cita preferente en la consulta de Oncología (Hospital Universitario Morales Meseguer) para inicio de tratamiento antineoplásico.

DISCUSIÓN

La hiponatremia se define como la concentración plasmática de sodio inferior a 135 mmol/L. La hiponatremia representa en la mayoría de los casos un exceso relativo de agua libre corporal debido a un incremento de la ingesta junto con el deterioro de la capacidad renal de diluir la orina (1).

Es necesario en primer lugar realizar un breve recuerdo fisiopatológico. El sodio es el principal determinante de la osmolaridad plasmática, debido a que es el ion más abundante del medio extracelular. La osmolaridad plasmática se calcula con la siguiente fórmula:

$$Osmolaridad\ plasmática\ (mOsm/L) = 2 \times [Na] + \frac{18}{Glucosa} + \frac{2.8}{Urea}$$

Sin embargo, más relevante que la osmolaridad plasmática resulta el término «tonicidad», también llamada osmolaridad plasmática efectiva. La tonicidad se refiere a la capacidad de una solución para inducir el movimiento de agua a través de una membrana semipermeable. La tonicidad plasmática está determinada por aquellos solutos que no pueden atravesar libremente la membrana plasmática para difundir al medio intracelular. Por tanto, la diferencia de concentración de solutos impermeables a ambos lados de la membrana plasmática determina el movimiento de agua desde el compartimento hipotónico al hipertónico, este mecanismo es lo que se conoce como ósmosis. La urea no influye en la tonicidad plasmática ya que atraviesa con facilidad la membrana plasmática. Sin embargo, dado que su contribución al cálculo de la osmolaridad plasmática es escasa, en realidad, tonicidad y osmolaridad plasmática resultan prácticamente equivalentes.

La osmolaridad plasmática normal se sitúa entre 280-295 mOsm/kg y está sometida a un estrecho control fisiológico. Los dos principales mecanismos reguladores de la osmolaridad plasmática son la sed y la hormona antidiurética (ADH) (2). En situación de aumento osmolaridad plasmática se produce la activación del centro de la sed, que induce a la persona a aumentar la ingesta de agua. Asimismo, el incremento de osmolaridad plasmática provoca la secreción de ADH en la neurohipófisis. ADH es un nonapéptido sintetizado en los núcleos supraóptico y paraventricular del hipotálamo. Existen dos tipos principales de receptores de ADH: V1 y V2. Los receptores V1 se localizan en los vasos sanguíneos y su activación provoca vasoconstricción, por lo que ADH aumenta la presión arterial. Por su parte, los receptores V2 se encuentran en las células principales de los túbulos colectores renales. A este nivel, ADH aumenta la permeabilidad tubular mediante la inserción de aquaporinas, lo que conlleva la reabsorción de agua libre y la concentración de la orina.

El aumento de osmolaridad plasmática es el estímulo más sensible de la secreción de ADH. Así, mínimos aumentos de la osmolaridad se acompañan de la producción compensadora de ADH. La hipovolemia y la hipotensión arterial también estimulan la secreción de ADH, aunque este estímulo es mucho menos sensible, de tal forma que es preciso una pérdida de alrededor del 10 % del volumen sanguíneo para que comience

a liberarse ADH. Por tanto, en caso de hipovolemia real (deshidratación, hemorragia) o percibida (insuficiencia cardíaca, cirrosis, síndrome nefrótico) existirá producción de ADH aun cuando el efecto sea un agravamiento de la hiponatremia. Además, existen otros estímulos de la secreción de ADH tales como el estrés, el dolor, las náuseas, ciertos fármacos como la morfina y mediadores hormonales como la angiotensina II (2).

El abordaje diagnóstico de la hiponatremia se dirige a encontrar la causa de la misma, y para ello es preciso un enfoque sistemático y secuencial (Figura 3) (3). El primer paso es descartar que nos encontremos ante una hiponatremia no hipoosmolar. Dentro de este grupo se encuentra la llamada pseudohiponatremia, en la que desciende aparentemente la concentración plasmática de sodio en presencia de hiperlipidemia o hiperproteinemia importante. También ocurre hiponatremia no hipoosmolar cuando existe un exceso de sustancias osmóticamente activas (glucosa, manitol, glicina) en el espacio extracelular, que arrastran agua desde el compartimento intracelular diluyendo la concentración de sodio. Para el diagnóstico de estas hiponatremias no hipoosmolares debe medirse específicamente la osmolaridad plasmática. El segundo paso es medir la osmolaridad urinaria, que será "adecuada" (<100 mOsm/kg, indicativo de que la secreción de ADH está suprimida) en los casos de polidipsia primaria, administración de líquidos hipotónicos o disminución del filtrado glomerular. Si la osmolaridad plasmática es superior a 100 mOsm/kg se orientará la etiología según exista situación de hipervolemia, normovolemia o hipovolemia.

La gravedad de la hiponatremia depende tanto de la intensidad de la misma como de la velocidad de instauración. La afectación es fundamentalmente neurológica y deriva de la entrada de agua extracelular al interior de las neuronas. El espectro de manifestaciones incluye náuseas, vómitos, cefalea y obnubilación en las formas leves hasta una encefalopatía franca con convulsiones y deterioro cognitivo del nivel de conciencia, que puede conducir hacia el coma y la muerte en los casos más graves. La hiponatremia crónica puede cursar con sintomatología sutil (deterioro cognitivo leve, cambios en la marcha, caídas) que puede pasar desapercibida (4).

El síndrome de secreción inadecuada de ADH (SIADH) es la causa más frecuente de hiponatremia euvolémica. La etiología del SIADH es amplia, destacando las causas pulmonares (neumonía, tuberculosis, derrame pleural, entre otras), las neoplasias (la más frecuente, el carcinoma microcítico de pulmón), enfermedades del sistema nervioso central (infecciones, tumores y hemorragia subaracnoidea, entre otras) y algunos fármacos (los más frecuentes, los inhibidores selectivos de la recaptación de serotonina). Para el diagnóstico de SIADH deben cumplirse todos los siguientes criterios:

- Hiponatremia hipoosmolar (sodio plasmático <135 mEq/L con osmolaridad plasmática <280 mOsm/kg).
- Osmolaridad urinaria inapropiadamente elevada (>100 mOsm/kg).

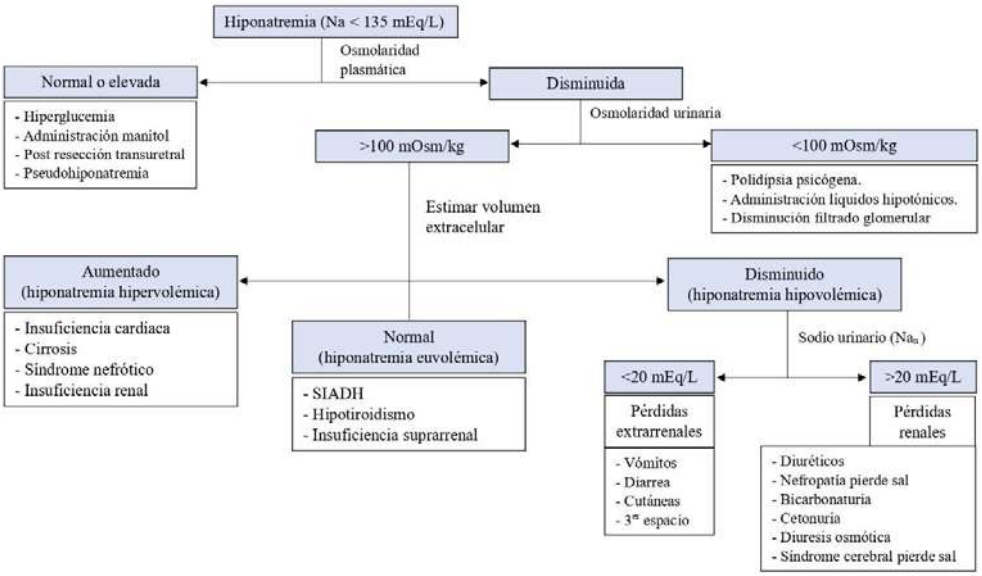

Figura 3. Algoritmo diagnóstico de la hiponatremia. Fuente: Trastornos del agua. Disnatremias (nefrologiaaldia.org) (3).

- Sodio urinario >40 mmol/L con ingesta normal de agua y sal.
- Estado de euvolemia clínica.
- Ausencia de hipotiroidismo, insuficiencia suprarrenal e insuficiencia renal.
- Ausencia de tratamiento reciente con diuréticos.

Con respecto al tratamiento, está indicado el tratamiento en primer lugar con suero hipertónico al 3 % en caso de que exista sintomatología neurológica grave (por ejemplo, deterioro del nivel de conciencia o convulsiones) con independencia de la causa (5). El suero hipertónico se administra en forma de bolos (100 mL), que pueden repetirse hasta en dos ocasiones (máximo de 3 bolos) separadas en 10 minutos si no hay mejoría clínica. El objetivo en estos casos es incrementar la natremia en 4-6 mEq/L durante las primeras 2 horas y no sobrepasar los 10 mEq/L de corrección durante las primeras 24 horas. Como alternativa a los bolos, puede administrarse suero hipertónico en perfusión continua (250 mL a una velocidad de 1-2 mL/kg/h). Una vez realizado el tratamiento en el momento agudo, el tratamiento depende de la causa (6). En caso de que el SIADH se presente como una hiponatremia leve-moderada y de forma crónica se disponen de diferentes medidas terapéuticas (7):

— Restricción hídrica: establecido como el primer escalón en las guías europeas y americanas, no obstante, su eficacia no es alta.

— Tolvaptán: inhibidor del receptor V2, que aumenta la excreción de agua libre y la natremia. Es el fármaco con más evidencia terapéutica (8).
— Urea: la suplementación con urea produce un incremento de la uremia que condiciona una diuresis osmótica. Se utiliza como alternativa a los inhibidores del receptor V2.
— Inhibidores SGLT2: recientemente en un ensayo clínico se ha demostrado que empaglifozina a dosis de 25 mg/día fue más eficaz en el tratamiento de la hiponatremia por SIADH en comparación con placebo (9) .

BIBLIOGRAFÍA

1. Kasper D, Fauci A, Hauser S, Longo D, Jameson L, Loscalzo J. Harrison. Principios de Medicina Interna. 19th ed. Vol. 1. 2016.
2. Hall JE, Guyton AC. Guyton & Hall: Tratado de Fisiología Médica. 14th ed. Elsevier; 2021.
3. Albalate Ramón Marta, Alcázar Arroyo Roberto, de Sequera Ortíz Patricia, Trastornos del Agua. Disnatremias. En: Lorenzo V., López Gómez JM (Eds). Nefrología al día. ISSN: 2659-2606. Disponible en: **https://www.nefrologiaaldia.org/363**.
4. Rozman Borstnar C, Cardellach F. Farreras Rozman. Medicina Interna. 20th ed. Elsevier; 2024.
5. Aparicio Minguijón, E.M. (2022) Manual de Diagnóstico Y terapéutica médica. Madrid: Servicio de Medicina Interna, Hospital 12 de Octubre.
6. Sterns RH. Overview of the treatment of hyponatremia [Internet]. 2025. Available from: **https://uptodate.com**.
7. Síndrome de secreción inadecuada de hormona antidiurética. Manual de Endocrinología y Nutrición. Sociedad Española de Endocrinología y Nutrición; 2024.
8. Fenske W, Allolio B. The syndrome of inappropriate secretion of antidiuretic hormone: Diagnostic and therapeutic advances. Vol. 42, Hormone and Metabolic Research. 2010. p. 691–702.
9. Refardt J, Imber C, Nobbenhuis R, Sailer CO, Haslbauer A, Monnerat S, et al. Treatment Effect of the SGLT2 Inhibitor Empagliflozin on Chronic Syndrome of Inappropriate Antidiuresis: Results of a Randomized, Double-Blind, Placebo-Controlled, Crossover Trial. Journal of the American Society of Nephrology. 2023 Feb;34:322–32.

46

Insuficiencia renal aguda y tubulopatía en el contexto de infección por Clostridium difficile

AUTORA:

María Aguilar Abad
Residente de Medicina Interna.
Hospital General Universitario José María Morales Meseguer

RESTO DE AUTORES:

Cristina Medina Serrano - Paloma López López

RESUMEN

Se presenta el caso de una mujer de 69 años que acude por debilidad generalizada, nauseas y mareo. El análisis revela insuficiencia renal aguda con alteraciones electrolíticas, confirmándose posteriormente un síndrome de Fanconi completo. Se inicia estudio etiológico del mismo, descartando causas hematológicas, autoinmunes y neoplásicas. Posteriormente, la paciente desarrolla pancolitis con megacolon tóxico secundario a infección por Clostridium difficile. Se ha descrito que Clostridium difficile puede actuar como desencadenante de una nefritis intersticial aguda, lo que subraya la importancia de considerar esta etiología en pacientes con disfunción renal de causa no esclarecida. La evolución es favorable, con resolución de la tubulopatía y de la disfunción renal. Este caso destaca la asociación infrecuente entre nefritis tubulointersticial y Clostridium difficile, subrayando la importancia del diagnóstico precoz, la evaluación exhaustiva de las causas subyacentes del síndrome de Fanconi y la instauración temprana del tratamiento dirigido para prevenir complicaciones graves.

Palabras clave: fracaso renal agudo, síndrome de Fanconi, nefritis tubulointersticial aguda, Clostridium difficile, megacolon tóxico.

CASO CLINICO

Se trata de una mujer de 69 años con antecedentes personales de osteoporosis y trastorno ansioso-depresivo, sin factores de riesgo cardiovascular, que acude al hospital por debilidad generalizada, náuseas y mareo. Como tratamiento crónico recibe benzodiacepinas, inhibidores de la bomba de protones y vitamina D.

En las dos semanas previas al ingreso, refiere sensación distérmica y tos, sin fiebre, seguida de debilidad progresiva con inestabilidad para la marcha, mareo, sensación nauseosa, disgeusia con percepción de sabor dulce en todos los alimentos y disminución de la ingesta, que ha reducido a un litro al día de caldo de pollo y suero oral, con una pérdida ponderal de 3 kg en una semana. Comenta estreñimiento habitual, en tratamiento crónico con infusiones de SEN.

A su llegada a urgencias la analítica revela insuficiencia renal aguda AKI II no oligúrica junto con alteraciones electrolíticas (hipocalcemia, hipofosfatemia, hipopotasemia, hipouricemia y acidosis metabólica). Se realiza ecografía renal urgente que descarta origen obstructivo e ingresa para estudio.

La paciente niega la ingesta de fármacos distintos a los habituales, incluyendo antiinflamatorios no esteroideos y antibióticos, así como el consumo de productos de herbolario. No refiere síntomas sugestivos de enfermedad sistémica, fiebre ni sudoración nocturna. La exploración física es anodina.

Durante la hospitalización, ante el deterioro de la función renal y las alteraciones hidroelectrolíticas observadas se inicia sueroterapia y reposición de electrolitos.

Ante los hallazgos compatibles con un síndrome de Fanconi completo agudo, caracterizado por hipouricemia, hipofosfatemia, hipopotasemia, acidosis metabólica con anión gap normal, proteinuria tubular, glucosuria con normoglucemia y aminoaciduria generalizada, se lleva a cabo el estudio de dicha tubulopatía.

Con el fin de establecer la etiología del síndrome de Fanconi, se solicita un proteinograma sérico y urinario para descartar gammapatía monoclonal, junto con la determinación de proteinuria de Bence Jones en orina de 24 horas. Se amplía el estudio con pruebas de autoinmunidad (ANA, ANCAs, anti-MBG, anti-PLA2R y factor reumatoide), complemento, niveles de enzima convertidora de angiotensina (ECA) para descartar posible relación con sarcoidosis, y serologías para virus de hepatitis B y C, VIH y prueba de quantiferon. Todos los resultados son negativos.

En sucesivos controles analíticos se detecta una reacción leucemoide en ascenso, sin acompañarse de clínica infecciosa ni fiebre. Dada la magnitud, se realiza un frotis de sangre periférica que muestra desviación izquierda hasta mielocito y monocitosis, sin evidencia de células inmaduras. Hematología concluye que, dado el curso agudo de la leucocitosis sin presencia de células atípicas en frotis, sugiere un origen reactivo

Tabla 1
Valores analíticos.

	Urgencia	Día 1	Día 2	Día 3	Día 7	Día 8	Día 9
BIOQUÍMICA							
Creatinina (mg/dl)	2,01	1,48	1,67	1,58	1,36	1,28	0,69
Sodio (mEq/L)	137	140	138		137	137	138
Potasio (mEq/L)	2,6	3,7	2,5		3,6	3,6	4,2
A.urico (mg/dL)		<1,5	<1,5				<1,5
Albúmina (g/dL)		2,32	3,15		2,18	1,97	2,50
Calcio (mg/dL)		8,0	9,4	7,5	7,6	7,9	8,1
Fosforo (mg/dL)		2,2	2,7		3,4	2,2	2,1
Magnesio (mg/dL)		2,35	1,85		2,47	2,52	
PCR (mg/dL)	16,90	19,20	31,80	40,00	16,70	11,90	1,11
HEMOGRAMA							
Leucocitos (x10^3/uL)	25,60	27,20	59,32	72,70	38,88	23,36	9,64
Neutrófilos (x10^3/uL)	20,60	21,80	53,30	67,10	32,90	18,50	5,80
ORINA							
Cociente Prot/Creat (mg/g creat)		4566,9		6137,7			2061,9
Cociente Alb/Creat (mg/g crea)		661,9		419,7			187,9

a un proceso inflamatorio-infeccioso. Se recogen hemocultivos, urocultivo y se repite la radiografía de tórax para descartar un posible foco infeccioso.

En los días siguientes, la paciente inicia deposiciones diarreicas junto con dolor abdominal en fosa iliaca izquierda. Ante la sintomatología reciente y la leucocitosis con elevación de la proteína C reactiva, se sospecha un posible foco infeccioso abdominal. Se realiza ecografía abdominal urgente, que muestra colitis de predominio izquierdo, de origen indeterminado, sin otros datos de complicación sobreañadidos. Se recoge coprocultivo y se inicia tratamiento empírico con metronidazol.

Al día siguiente, se confirma la presencia de toxina de Clostridium difficile, y se decide iniciar tratamiento con fidaxomicina en lugar de vancomicina por criterios de gravedad (leucocitosis ≥15.000 leucocitos/mm^3, aumento de creatinina >1,5 mg/dL,

engrosamiento de la pared del colon en las pruebas de imagen), suspendiendo metronidazol empírico. Además, se retiran los inhibidores de la bomba de protones, que se sustituye por famotidina, dada su posible asociación con un riesgo aumentado de infecciones gastrointestinales, incluyendo las causadas por Clostridium difficile.

Durante la evolución, la paciente desarrolla íleo adinámico secundario a megacolon tóxico, requiriendo sondaje nasogástrico y rectal, así como nutrición parenteral. Se añade metronidazol intravenoso al esquema antibiótico, para tratamiento del megacolon, completando 10 días de antibioterapia. Paralelamente, presenta disnea y desaturación, en probable relación con anasarca secundaria a hipoalbuminemia por lesión intestinal.

La función renal mejora progresivamente hasta su normalización, lo que permite la realización de una tomografía computarizada de tórax, abdomen y pelvis con contraste para estudio etiológico del síndrome de Fanconi. En las imágenes de dicho estudio no se identifican hallazgos compatibles con un proceso neoplásico, informando sobre la persistencia de una pancolitis aguda de probable origen infeccioso-inflamatorio, con dilatación de asas de colon transverso y ciego, ascitis multicompartimental en grado moderado, derrame pleural leve bilateral y derrame pericárdico leve.

En los días siguientes, la paciente presenta mejoría del íleo adinámico y del megacolon tóxico, con reducción del diámetro colónico en controles radiográficos sucesivos, junto con recuperación del tránsito intestinal y de la tolerancia oral, lo que permite la suspensión de la nutrición parenteral. La anasarca secundaria a hipoalbuminenia, que dio lugar a un tercer espacio con derrame pleural y ascitis, se resuelve con la administración de albúmina y diuréticos. Analíticamente se observa negativización de los reactantes de fase aguda y descenso progresivo de la leucocitosis. Desde el punto de vista renal, se evidencia la normalización del fracaso renal agudo, aunque la recuperación de las alteraciones electrolíticas de origen tubular es más lenta.

Ante la resolución del cuadro infeccioso y de sus complicaciones, se decide el alta hospitalaria con los diagnósticos de insuficiencia renal aguda AKIN II, síndrome de Fanconi en estudio, posiblemente secundario a nefritis túbulo-intersticial inducida por Clostridium difficile, pancolitis y megacolon tóxico. Queda pendiente la realización ambulatoria de una biopsia de glándula salival para descartar amiloidosis como causa subyacente del síndrome de Fanconi. La paciente continúa seguimiento en consultas externas.

DISCUSION

El síndrome de Fanconi es un trastorno caracterizado por una disfunción de los túbulos renales proximales, lo que conlleva alteraciones en la función de transporte y

reabsorción de solutos (1, 2, 10). Esto se traduce en una excreción urinaria excesiva de aminoácidos, fosfato, ácido úrico y bicarbonato, asociada a glucosuria con normoglucemia y acidosis metabólica hiperclorémica (1, 2, 10). En muchos casos, esta entidad puede evolucionar hacia un deterioro progresivo de la función renal (10).

En la infancia, la causa más frecuente es un error innato del metabolismo, sin embargo, en adultos, el síndrome de Fanconi adquirido puede estar relacionado con múltiples etiologías, como gammapatías monoclonales, mieloma múltiple, amiloidosis, intoxicación por metales pesados o el uso de determinados fármacos (1,2, 10).

En algunas ocasiones, el síndrome de Fanconi puede estar presente en el contexto de una nefritis intersticial aguda (NIA) como signos de daño túbulo-intersticial (3), siendo una entidad frecuente dentro de las causas de insuficiencia renal aguda (4).

La posibilidad de una NIA debe ser considerada en todo paciente con deterioro de la función renal de curso agudo o subagudo sin una clara etiología (4, 5). Dada su etiología diversa, puede originarse por hipersensibilidad a fármacos, siendo los más comúnmente implicados los antiinflamatorios no esteroideos, inhibidores de la bomba de protones y antibióticos, o aparecer en el contexto de procesos infecciosos y enfermedades sistémicas (3-6).

Diversas patologías autoinmunes, como el lupus eritematoso sistémico, el síndrome de Sjögren, sarcoidosis, cirrosis biliar primaria, enfermedad por IgG4 o vasculitis, pueden manifestarse con NIA (3, 5, 6). Además, distintos agentes infecciosos, tanto bacterianos como virales, se han vinculado al desarrollo de esta entidad, incluyendo infecciones gastrointestinales, sepsis y síndromes de respuesta inflamatoria sistémica (3 ,5, 6). También se han descrito casos en el contexto de infiltración intersticial por células plasmáticas y síndromes mielodisplásicos (3, 5). Desde el punto de vista clínico, la NIA suele presentarse de forma inespecífica con síntomas generales como malestar, náuseas y vómitos (3-5). Aunque la tríada clásica de fiebre, exantema y eosinofilia es característica, su presencia es infrecuente (3-5), apareciendo en menos del 10 % de los pacientes (5). Desde el punto de vista renal, la manifestación más frecuente es el deterioro de la función renal (3, 5), y puede acompañarse de proteinuria de origen tubular, que en raras ocasiones alcanza el rango nefrótico, leucocituria, cilindros leucocitarios y, en algunos casos, eosinofiluria (3, 5). No obstante, un análisis de orina normal no excluye el diagnóstico (3).

Para el estudio etiológico de estos trastornos, se recomienda la realización de pruebas de imagen, como radiografía de tórax para evaluar sarcoidosis, tuberculosis y otras infecciones, incluyendo serologías y prueba de quantiferon (3, 5). La determinación de anticuerpos anticuerpos antinucleares (ANA), anticuerpos anticitoplasma de neutrófilos (ANCA), anticuerpos anti-Ro y anti-La y estudio del complemento para descartar enfermedades sistémicas subyacentes (3, 5). La medición de los niveles sé-

ricos de enzima convertidora de angiotensina (ECA), el calcio sérico y la excreción urinaria de calcio para evaluar la sarcoidosis (3, 5). La electroforesis de proteínas séricas es clave para identificar posibles discrasias de células plasmáticas (3, 5).

El tratamiento del síndrome de Fanconi y la NIA depende de su etiología (5). Es fundamental la identificación y eliminación del agente desencadenante (10). En casos secundarios a infecciones o enfermedades sistémicas, se debe instaurar un tratamiento dirigido (5). Además, es crucial la reposición de los electrolitos perdidos (10).

Por otra parte, la infección por Clostridium difficile (ICD) es una causa relevante de diarrea infecciosa en pacientes hospitalizados (7, 8). Su espectro clínico varía desde el estado de portador asintomático hasta formas graves, como colitis pseudomembranosa, megacolon tóxico, sepsis y muerte (7). Las alteraciones de la microbiota colónica son un factor predisponente clave (7, 9). El factor de riesgo más conocido es el uso de antibióticos (7). Otras condiciones que favorecen la infección incluyen procedimientos quirúrgicos digestivos, uso de sondas nasogástricas, antagonistas de los receptores H2 e inhibidores de la bomba de protones (8, 9). Estos últimos por su impacto en la microbiota intestinal, asociando cambios que predisponen a la ICD (8, 9).

El presente caso ejemplifica las complicaciones derivadas de la infección por Clostridium difficile, incluyendo manifestaciones bien establecidas, como el megacolon tóxico, y otras menos frecuentes, como la nefritis intersticial secundaria a infecciones gastrointestinales que en este caso además asocia tubulopatía. Este caso resalta la importancia de una evaluación etiológica integral de la tubulopatía, que permita descartar causas subyacentes, y la necesidad de una intervención terapéutica precoz, incluyendo el tratamiento dirigido y la reposición de electrolitos, para prevenir complicaciones graves.

BIBLIOGRAFIA

1. Foreman JW. Fanconi Syndrome. Pediatric Clinics of North America. febrero de 2019;66(1):159-67.
2. Síndrome de Fanconi - Trastornos urogenitales - Manual MSD versión para profesionales.
3. Manifestaciones clínicas y diagnóstico de la nefritis intersticial aguda - UpToDate.
4. García EC, Pérez EP, Muñoz KE. Nefritis tubulointersticial aguda: ¿llegamos tarde?
5. Fontan FC, Monte EG, Juarez GF. Nefropatías Intersticiales.
6. Editorial Board. European Annals of Otorhinolaryngology, Head and Neck Diseases. enero de 2023;140(1):i.

7. Lital Meyer S, Ricardo Espinoza A, Rodrigo Quera P. Infección por clostridium difficile: epidemiología, diagnóstico y estrategias terapéuticas. Revista Médica Clínica Las Condes. mayo de 2014;25(3):473-84.
8. Infección por Clostridioides difficile en adultos: epidemiología, microbiología y fisiopatología - UpToDate.
9. Villafuerte-Gálvez JA, Kelly CP. Proton pump inhibitors and risk of Clostridium difficile infection: association or causation? Current Opinion in Gastroenterology. enero de 2018;34(1):11-8.
10. Valverde Solano C. Síndrome de Fanconi. Presentación de caso y revisión de la literatura. Salud Uninorte. 1999;14(1):14-22.

47

El desafío de diferenciar trombo y vegetación: un caso de complejidad diagnóstica y terapéutica

AUTORA:

Claudia Alejandra Azcondo San Segundo
Residente de Cardiología.
Hospital General Universitario Santa Lucía de Cartagena

RESTO DE AUTORES:

Adrián Heredia Carrillo - Manuel Carpio Salmerón - Irene González Fernández
Antonio Meseguer Hernández - María Isabel Baños Maturano

RESUMEN

Paciente mujer de 79 años con antecedentes de fibrilación auricular, insuficiencia cardiaca y múltiples comorbilidades. Ingresa por insuficiencia cardiaca descompensada secundaria a una infección subyacente de probable origen respiratorio. Durante el ingreso, se identificó una masa en la prótesis biológica aórtica en ecocardiografía, lo que amplió el diagnóstico diferencial entre trombo y endocarditis infecciosa. La paciente no estaba anticoagulada debido a episodios hemorrágicos previos. Se decidió iniciar anticoagulación a pesar del riesgo de sangrado, pero presentó complicaciones con anemia y fracaso multiorgánico. Este caso resalta la importancia de una evaluación integral del paciente, la toma de decisiones complejas en anticoagulación y la necesidad de un diagnóstico diferencial adecuado en situaciones clínicas complejas.

Palabras clave: endocarditis, trombo, anticoagulación, diagnóstico diferencial.

INTRODUCCIÓN

La decisión de anticoagular a un paciente con fibrilación auricular (FA) debe ser individualizada, evaluando cuidadosamente los riesgos y beneficios. La anticoagulación es crucial para prevenir complicaciones tromboembólicas, especialmente en pacientes con alto riesgo, pero en algunos casos, los factores de riesgo hemorrágico pueden hacer que esta decisión sea compleja. En situaciones como la que se presenta a continuación, donde existen antecedentes de hemorragias digestivas recurrentes y dificultades para controlar estos factores, la anticoagulación podría no ser una opción viable. A pesar de estrategias como el cierre de la orejuela izquierda, en ciertos pacientes sigue existiendo un riesgo significativo de formación de trombos. El manejo de estos casos requiere un enfoque multidisciplinario y un análisis continuo de los beneficios frente a los riesgos asociados con la anticoagulación (1).

CASO CLÍNICO

Motivo de ingreso

Paciente mujer de 79 años que ingresó en el hospital debido a un cuadro clínico caracterizado por disnea progresiva y aumento del perímetro de extremidades inferiores, síntomas que habían empeorado en las últimas dos semanas. La paciente había tenido previamente un cuadro respiratorio de vías altas, el cual se resolvió, pero las quejas relacionadas con la ganancia ponderal persistieron, aunque no experimentaba un aumento claro de su disnea basal ni nuevos episodios de ortopnea o disnea paroxística nocturna.

Antecedentes médicos

Factores de riesgo cardiovascular: Hipertensión arterial y dislipemia.

Fibrilación auricular permanente (más de 25 años de evolución), inicialmente anticoagulada con acenocumarol (anti-vitamina K), que fue sustituido en 2018 por apixaban (anticoagulante oral de acción directa). En 2021, debido a episodios repetidos de sangrados digestivos anemizantes secundarios a angiodisplasias gástricas y pólipos gástricos, se decidió suspender la anticoagulación a pesar de un CHA2DS2-VA de 3 puntos. Para minimizar el riesgo de tromboembolismo, se realizó una ligadura quirúrgica de la orejuela izquierda; no fue posible el cierre percutáneo debido a la presencia de un trombo (1,5 cm) en la orejuela (1).

Doble lesión mitral y estenosis aórtica, inicialmente catalogada como reumática y posteriormente como senil. La estenosis aórtica progresó a ser severa en 2023.

Insuficiencia tricuspídea severa con hipertensión pulmonar moderada.

Ingresó en julio de 2024 debido a un cuadro de insuficiencia cardiaca derivada de la estenosis aórtica grave. Tras una valoración integral, se decidió realizar un implante percutáneo de válvula aórtica (*del inglés,* TAVI), procedimiento que presentó varias complicaciones: un bloqueo auriculoventricular completo (BAVc) que requirió marcapasos transitorio pero que se resolvió sin recurrencias, y un bloqueo completo de rama izquierda del haz de His (BCRIHH) post-implante, que alcanzó los 120 ms.

A finales de 2024 estuvo ingresada hasta en 3 ocasiones por sangrados digestivos anemizantes que ocasionaron descompensación de su insuficiencia cardiaca. Las pruebas endoscópicas (gastroscopia y colonoscopia) revelaron ectasia vascular antral que se trató mediante fulguración con láser de argón, un pólipo gástrico sin datos de sangrado reciente, y un pólipo de colon que fue extirpado. Además, se retiró el clopidogrel del tratamiento crónico debido al riesgo de más episodios de anemización. Por tanto en este momento la paciente se encontraba sin tratamiento anticoagulante ni antiagregante.

Antecedentes Quirúrgicos: Quistectomía de ovario (1991), Legrado uterino (1997), Colecistectomía laparoscópica (2011), Ligadura quirúrgica de la orejuela izquierda (2022).

Tratamiento Crónico: Valsartán 80 mg (1-0-1), Bisoprolol 2,5 mg (1-0-0), Torasemida 10 mg (1-1/2-0), Clortalidona 50 mg (1/2-0-0 los lunes, miércoles y viernes), Empagliflozina 10 mg (0-1-0), Pitavastatina cálcica 1 mg (0-0-1), Sertralina 50 mg, Ácido fólico 5 mg, calcifediol monohidrato 0,266 mg, Complejo ferro glicina sulfato 100 mg y pantoprazol 40 mg (1-0-0).

Historia actual

La paciente presenta un aumento progresivo del perímetro de las extremidades inferiores desde hace dos semanas, inicialmente coincidiendo con un cuadro de infección respiratoria de vías altas. A pesar de la resolución de este cuadro respiratorio, persiste la ganancia ponderal sin un claro empeoramiento de su disnea basal ni nuevos episodios de ortopnea o disnea paroxística nocturna. No refiere dolor abdominal, náuseas ni vómitos, y no presenta fiebre, escalofríos ni otros signos de infección activa.

Exploración física

La paciente estaba consciente y orientada, con ligera palidez mucocutánea y sin signos de deshidratación. La auscultación cardiaca reveló un soplo sistólico en el foco

mitral, y la auscultación pulmonar mostró crepitantes bibasales. En los miembros inferiores se observó edema bilateral con fóvea hasta las raíces de los miembros, junto con dermatosis ocre asociada a insuficiencia venosa crónica. El abdomen estaba indurado en la zona hipogástrica debido al edema.

Pruebas complementarias realizadas en urgencias

Electrocardiograma (ECG): Fibrilación auricular con respuesta ventricular a 100 lpm, sin alteraciones significativas en la repolarización.

Analítica: Se encontró anemia (hemoglobina 9,1 g/dL), leucocitosis (13,49 10e3/uL), y un aumento de los niveles de NT-proBNP (9618 pg/mL). Los reactantes de fase aguda se encontraban elevados, con una proteína C reactiva de 6,21 mg/dL. La función renal estaba levemente afectada, con una creatinina de 0,9 mg/dL y una tasa de filtración glomerular estimada de 64,19 mL/min.

Radiografía de tórax**:** Se observó redistribución vascular sin infiltrados condensativos claros, y un derrame pleural crónico acentuado en el hemicampo derecho.

Día +1 de ingreso

Se realizó una ecocardiografía que mostró los siguientes hallazgos: Ventrículo izquierdo no dilatado (diámetro telediastólico 53 mm). Hipertrofia septal moderada y fracción de eyección preservada (60 %). Cambios degenerativos en la válvula mitral y dilatación aneurismática de la aurícula izquierda. Masa móvil de aproximadamente 1 cm de eje mayor en la válvula aórtica, sugerente de un trombo o vegetación (Figura 1 y 2). Gradientes aórticos elevados, confirmando estenosis aórtica severa. Se observó una insuficiencia tricuspídea severa (Figura 3) asociada a hipertensión pulmonar.

Posibles Diagnósticos Diferenciales:

— Insuficiencia cardiaca descompensada debido a una infección respiratoria previamente resuelta. En este caso, la masa en la válvula aórtica podría ser un trombo, ya que la paciente padece fibrilación auricular sin encontrarse anticoagulada.
— Endocarditis infecciosa sobre válvula protésica biológica. Sin embargo, este dato sólo nos confiere 1 criterio mayor para el diagnóstico de endocarditis. Y dado que la paciente no presentaba en este momento hemocultivos positivos para ningún microorganismo (criterio mayor), y tampoco había presentado fiebre ni signos típicos de embolismos sépticos (criterios menores), no podríamos hablar todavía ni siquiera de una endocarditis posible (2).

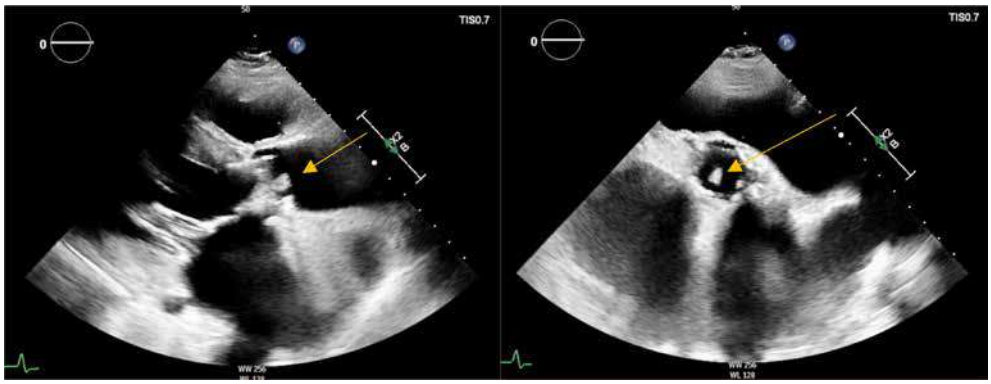

Figuras 1 y 2. Ecocardiografía transtorácica: (1) Plano paraesternal eje largo: Masa móvil (flecha) adherida a prótesis biológica aórtica. (2) Plano paraesternal transversal: apertura prótesis aórtica con trombo adherido (flecha), en sístole.

Tras la sospecha de un trombo adherido a la prótesis de válvula aórtica, se inició heparina de bajo peso molecular (60 mg) para anticoagular a la paciente, a pesar de los riesgos hemorrágicos previos. Se mantuvo una vigilancia estrecha debido a la posibilidad de sangrado digestivo. El caso fue comentado con hematología y medicina infecciosa para definir el manejo adecuado.

Día +2 del ingreso

Un día después del inicio de la anticoagulación, se observó una caída de 1 g/dL en la hemoglobina sin que se evidenciara sangrado activo, aunque la paciente presentó un episodio de hipotensión (81/50 mmHg). Se transfundieron dos concentrados de hematíes y se inició tratamiento con octreótido para evitar un posible sangrado digestivo. Se solicitó gastroscopia para identificar el origen del sangrado y también una ecocardiografía transesofágica para definir mejor la masa cardiaca, aunque las dos fueron postpuestas tras una valoración por anestesia ya que la paciente comenzó a presentar insuficiencia respiratoria y dependencia continua de oxigenoterapia los días posteriores.

Día +3 del ingreso

La paciente presentó un pico febril de hasta 38 °C sin signos claros de infección del tracto urinario o respiratoria, pero con leucocitosis (21.000/uL) y un deterioro de la función renal. En este momento aumentó la sospecha de una posible endocarditis, ya que cumple 1 criterio mayor (imagen compatible) y 1 criterio menor (fiebre) por lo

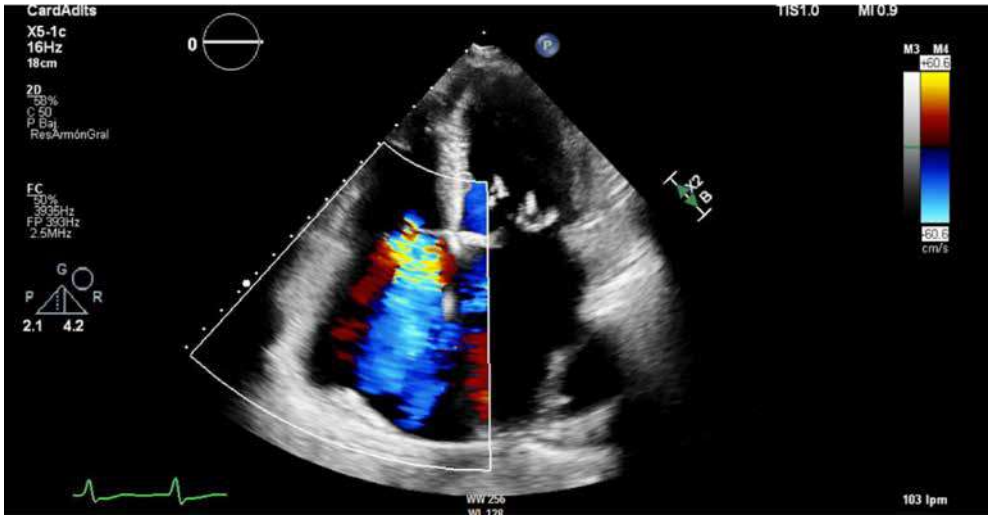

Figura 3. Ecocardiografía Doppler transtorácica, plano apical cuatro cámaras, en sístole: insuficiencia tricuspídea severa.

que se solicitaron las pruebas pertinentes y se inició tratamiento antibiótico empírico de amplio espectro dada la gravedad de la paciente, con daptomicina, gentamicina y meropenem (3).

Día +4 del ingreso

En 4/4 de los hemocultivos se aisló *Staphylococcus epidermidis* resistente a oxacilina, y las serologías de virus respiratorios fueron positivas (IgM e IgG) para *Mycoplasma pneumoniae* y *Chlamydophila pneumoniae* (probable reacción cruzada entre los dos). Por otro lado, en la radiografía de tórax que se solicitó de forma urgente se apreciaba un patrón intersticial con infiltrados algodonosos bilaterales.

En este momento ya podríamos hablar de una endocarditis definitiva, al cumplir 2 criterios mayores (imagen compatible y 4 hemocultivos positivos para *S.epidermidis*).

La paciente por tanto ya se encontraba cubierta con antibioterapia empírica que se decidió no desescalar ante los distintos focos infecciosos posibles, incluso se decidió añadir levofloxacino para cubrir el foco de neumonía atípica(3). La heparina de bajo peso molecular se mantuvo sin retirar ante la ausencia de signos de sangrado en ese momento.

Evolución posterior

En los días posteriores la paciente sufrió un deterioro progresivo, entrando en insuficiencia respiratoria global, requiriendo ventilación mecánica no invasiva para mantener una saturación de oxígeno en sangre adecuada.

Ante la demora del PET-TC para terminar de filiar el origen de la masa cardiaca, se volvió a realizar una ecocardiografía transtorácica (una semana después de la previa) donde ya no se apreciaba la masa sobre la prótesis aórtica.

Con estos resultados, nos replanteamos la sospecha diagnóstica inicial, de un posible trombo adherido a la válvula protésica aórtica. A pesar de ello, se mantuvo la antibioterapia dado el resultado de los cultivos y la situación de gravedad de la paciente.

A pesar de los esfuerzos terapéuticos, la paciente desarrolló un empeoramiento respiratorio tanto clínico como radiológico, con posterior fracaso multiorgánico y finalmente, fallecimiento.

CONCLUSIONES

- **Anticoagulación en fibrilación auricular:** Es fundamental iniciar anticoagulación en pacientes con fibrilación auricular, especialmente aquellos con CHA2DS2-VA ≥2, según las guías de la Sociedad Europea de Cardiología de 2024. Sin embargo, debe valorarse el riesgo-beneficio en cada caso, considerando factores como comorbilidades y episodios hemorrágicos previos (1).
- **Evaluación del riesgo hemorrágico:** En situaciones donde el riesgo de sangrado es alto, como en este caso, la decisión de suspender o iniciar la anticoagulación debe ser evaluada cuidadosamente, sopesando los riesgos de tromboembolismo y las consecuencias de hemorragias recurrentes (1).
- **Diagnóstico diferencial ante hallazgos en imagen:** Los hallazgos en ecocardiografía, como la masa en la prótesis aórtica, requieren un diagnóstico diferencial riguroso, dado que pueden ser trombos o vegetaciones de endocarditis. En este caso, nunca se pudo confirmar con certeza si la masa correspondía a un trombo o a una vegetación, lo que subraya la importancia de un enfoque diagnóstico exhaustivo.
- **Enfoque integral del paciente:** Ante la incertidumbre sobre la etiología de un cuadro clínico complejo, es esencial tratar las diversas hipótesis diagnósticas para asegurar que el paciente reciba el tratamiento adecuado. Este caso pone de manifiesto la importancia de un enfoque multidisciplinario y la monitorización estrecha para evitar errores diagnósticos.

BIBLIOGRAFÍA

1. Van Gelder IC, Rienstra M, Bunting K V, Casado-Arroyo R, Caso V, Crijns HJGM, et al. 2024 ESC Guidelines for the management of atrial fibrillation developed in collaboration with the European Association for Cardio-Thoracic Surgery (EACTS). Eur Heart J [Internet]. 29 de septiembre de 2024;45(36):3314-414.
2. Delgado V, Ajmone Marsan N, De Waha S, Bonaros N, Brida M, Burri H, et al. 2023 ESC Guidelines for the management of endocarditis. Eur Heart J. 14 de octubre de 2023;44(39):3948-4042.
3. Josep Mensa., Alex Soriano. Guía de Terapeutica Antimicrobiana. Antares, editor. Barcelona; 2024.

48

A propósito de un caso: la complejidad del diagnóstico diferencial en la tuberculosis miliar

AUTOR:

Adrián Heredia Carrillo
Residente de Neumología.
Hospital General Universitario Santa Lucía de Cartagena

RESTO DE AUTORES:

Claudia Azcondo San Segundo - Manuel Carpio Salmerón - Antonio Meseguer Hernández
María Isabel Baños Maturano - Irene González Fernández

RESUMEN

Paciente varón de 71 años, natural de Ecuador, diagnosticado en su pais de carcinoma escamoso de laringe. Presentaba odinofagia y disfagia persistentes, con pérdida ponderal importante, por lo que precisó colocación de gastrostomía percutánea para alimentación enteral. Se trasladó hasta nuestra Región donde fue valorado por ORL. Se realizaron nuevas biopsias laríngeas que descartaron neoplasia y confirmaron tuberculosis laríngea. El paciente precisó ingreso hospitalario por deterioro del estado general. Los datos analíticos y radiológicos eran sugestivos de tuberculosis diseminada, con afectación pulmonar miliar. Presentó síntomas y signos de epididimitis y el estudio microbiológico de orina confirmo la etiología tuberculosa. Se inició tratamiento con pauta estándar de cuatro drogas que tuvo que suspenderse por desarrollo de hepatotoxicidad. Se decidió tratamiento con pauta no estándar de 3 drogas: levofloxacino, linezolid y etambutol. Tras mejoría del perfil hepático pudieron reintroducirse isoniazida y rifampicina, completándose hasta nueve meses de tratamiento. Se objetivó franca mejoría ponderal, analítica y radiológica. Mejoró la disfagia y pudo reiniciarse nutrición oral, aunque se desarrollaron lesiones cicatriciales nasofaríngeas estenosantes que condicionaron insuficiencia respiratoria nasal y necesidad de abordaje quirúrgico por parte de ORL.

Palabras clave: carcinoma laríngeo, tuberculosis laríngea, tuberculosis miliar, tuberculosis diseminada, epididimitis tuberculosa, hepatotoxicidad.

INTRODUCCIÓN

Con frecuencia las enfermedades infecciosas y neoplásicas pueden compartir manifestaciones clínicas, por lo que resulta esencial realizar un adecuado diagnóstico diferencial que evite errores terapéuticos, yatrogenia y retraso en el inicio del tratamiento adecuado, que pueden condicionar complicaciones graves y empeorar el pronóstico del paciente.

Presentamos el caso de un paciente varón de 71 años, natural de Ecuador, trabajador agrícola. En su país presentaba clínica de odinofagia y disfagia persistentes, con síndrome constitucional y perdida ponderal de unos 14 kg en los últimos 7 meses que obligó a la colocación de gastrostomía percutánea endoscópica (PEG) para garantizar nutrición enteral. Tras valoración ORL se había diagnosticado, mediante biopsia, de carcinoma escamoso no queratinizante de laringe. Se le había propuesto tratamiento oncológico pero el paciente decidió trasladarse a nuestro país, donde fue valorado de nuevo por ORL. Se objetivaron lesiones laríngeas y faríngeas, y se realizaron nuevas biopsias laríngeas. Debido al deterioro de su estado general el paciente decidió acudir al servicio de Urgencias y ante los hallazgos clínicos, analíticos y radiológicos se decidió ingreso hospitalario a cargo del Servicio de Neumología.

EVALUACIÓN INICIAL Y DIAGNÓSTICO DIFERENCIAL

Durante su hospitalización se recibieron los resultados de las nuevas biopsias laríngeas, que descartaron neoplasia y confirmaron la presencia de inflamación granulomatosa necrotizante con tinción y PCR positiva para Mycobacterium tuberculosis. Las pruebas de imagen torácica (TACAR, Rx de tórax) mostraron un patrón típico de afectación pulmonar miliar. El paciente presentó síntomas sugestivos de epididimitis que fueron valorados por Urología. La ecografía y el estudio microbiológico de orina confirmaron también el origen tuberculoso.

La PCR no mostró mutaciones relacionadas con resistencia a isoniazida / rifampicina. Los hemocultivos fueron negativos. Desde el punto de vista analítico destacaban: elevación de reactantes de fase aguda, anemia de proceso crónico, parámetros de desnutrición proteica, alteración del perfil hepático e hiponatremia. En virtud de los datos clínicos, analíticos, radiológicos, patológicos y microbiológicos, el paciente fue

diagnosticado finalmente de tuberculosis diseminada con afectación pulmonar miliar, tuberculosis laringo-faríngea y epididimitis tuberculosa.

TRATAMIENTO Y MANEJO HOSPITALARIO

Tras la confirmación patológica y microbiológica de tuberculosis, y con los datos provisionales de sensibilidad a fármacos, se inició tratamiento con pauta estándar de cuatro drogas ajustada al peso del paciente: isoniazida, rifampicina, pirazinamida y etambutol. Pocos días después del inicio se objetivó alteración mixta del perfil hepático, con citólisis y colestasis significativas (elevación mayor de cinco veces el LSN), por lo que se decidió suspender la pauta estándar e iniciar una pauta no estándar menos hepatotóxica con levofloxacino, linezolid y etambutol (1,2). Se realizó estudio y soporte nutricional integral, se evaluó la funcionalidad de la PEG y se decidió su recambio.

EVOLUCIÓN Y SEGUIMIENTO

Durante su estancia hospitalaria el paciente mostró una evolución favorable. La mejoría de la disfagia y la odinofagia permitieron la reintroducción de nutrición enteral oral progresiva y la retirada de la PEG. A nivel laríngeo y faríngeo la evolución también fue positiva, con reducción de las lesiones inflamatorias. Se objetivó ganancia ponderal y mejoría de las alteraciones analíticas descritas, con corrección de la hiponatremia y mejoría paulatina de la función hepática. El cultivo de micobacterias confirmó infección por M. tuberculosis sensible a fármacos orales de primera línea. Ante la mejoría clínica y analítica se decidió el alta para continuar seguimiento y tratamiento de forma ambulatoria.

El paciente continuo revisiones por parte de Neumología, ORL y Urología. Tras normalización del perfil hepático se decidió continuar tratamiento de mantenimiento con isoniazida y rifampicina, completando 9 meses de tratamiento total y sin reaparición de hepatotoxicidad. Se objetivó resolución completa del patrón miliar en la Rx de tórax. Tras resolución de la clínica de epididimitis fue dado de alta por Urología. Desde el punto de vista ORL, el paciente desarrolló insuficiencia respiratoria nasal secundaria a lesiones cicatriciales faríngeas estenosantes que requirieron dos faringoplastias. Tras el alta por Neumología el paciente decidió retornar a su país.

DISCUSIÓN

El presente caso resalta la importancia de considerar la tuberculosis laríngea en el diagnóstico diferencial de lesiones "malignas" de la laringe, especialmente en pacien-

tes con factores de riesgo epidemiológicos. La similitud en las manifestaciones clínicas, en el examen endoscópico y en algunos hallazgos anatomopatológicos, puede condicionar un diagnóstico erróneo, yatrogenia, retraso en el tratamiento apropiado y un peor pronóstico, con potencial aparición de complicaciones graves. En estos casos resulta fundamental el abordaje multidisciplinar y la interpretación de los hallazgos de las pruebas complementarias en el contexto clínico global del paciente.

A nivel anatomo-patológico, la tuberculosos laríngea puede mostrar cambios inflamatorios crónicos y celularidad aberrante que pueden interpretarse como de origen neoplásico. Las células epitelioides y las células gigantes multinucleadas pueden ser difíciles de distinguir de las células malignas en una muestra pequeña o no representativa (3).

Desde el punto de vista analítico, en nuestro paciente cabe destacar la presencia de hiponatremia, que en la tuberculosis puede ser secundaria a secreción ectópica de ADH en el pulmón o bien por respuesta hipotalámica a la hipoxia y la inflamación (4). Un estudio reciente destacó que la hiponatremia y el SIADH están asociados con una mayor mortalidad en pacientes con tuberculosis, subrayando la importancia de su manejo adecuado (5). En nuestro caso, la hiponatremia no precisó un tratamiento específico y se resolvió de forma paulatina y espontanea tras el inicio del tratamiento antituberculoso.

Por otra parte, la alteración del perfil hepático en los pacientes que siguen tratamiento antituberculoso puede tener un doble origen. 1. Puede producirse hepatotoxicidad relacionada con los fármacos. 2. La afectación hepática puede ser secundaria a la propia tuberculosis, sobre todo en formas graves y diseminadas con afectación granulomatosa hepática. En nuestro paciente, la alteración del perfil hepático se produjo en la fase de mayor deterioro clínico y coincidiendo con el inicio del tratamiento, llegó a normalizarse tras el cambio a una pauta no hepatotóxica y posteriormente se mantuvo estrictamente normal durante meses a pesar de la reintroducción secuencial y ajustada al peso de isoniazida y rifampicina, por lo que es posible que la afectación hepática no se debiera exclusivamente a los fármacos utilizados.

CONCLUSIONES

- **Importancia de diagnóstico anatomopatológico y microbiológico.**
  La realización de estudios microbiológicos y anatomopatológicos es crucial para diferenciarla de neoplasias malignas y establecer un tratamiento adecuado.
- **Valor de un diagnóstico diferencial amplio.**
  La correcta identificación de la patología del paciente fue posible gracias a la consideración de múltiples diagnósticos diferenciales y la correlación entre

hallazgos clínicos y paraclínicos. Esto demuestra la necesidad de mantener un enfoque abierto y sistemático.

- **Coordinación eficiente entre especialidades.**
  La comunicación y colaboración entre distintas especialidades médicas y quirúrgicas fue esencial para el éxito del tratamiento. Un enfoque multidisciplinario bien coordinado reduce riesgos, optimiza decisiones terapéuticas y mejora los resultados clínicos.
- **Seguimiento y monitoreo constante.**
  La evolución favorable del paciente se debió en gran parte al monitoreo continuo de sus signos vitales y pruebas complementarias. La supervisión estrecha permitió realizar ajustes oportunos en el tratamiento y prevenir complicaciones como la hepatotoxicidad presente en nuestro caso.

BIBLIOGRAFÍA

1. Official American Thoracic Society/Centers for Disease Control and Prevention/ Infectious Diseases Society of America Clinical Practice Guidelines: Treatment of Drug-Susceptible Tuberculosis. Nahid P, Dorman SE, Alipanah N, et al. Clinical Infectious Diseases : An Official Publication of the Infectious Diseases Society of America. 2016;63(7):e147-e195. **doi:10.1093/cid/ciw376**.
2. Hepatotoxicity Due to First-Line Anti-Tuberculosis Drugs: A Five-Year Experience in a Taiwan Medical Centre. Shu CC, Lee CH, Lee MC, et al. The International Journal of Tuberculosis and Lung Disease : The Official Journal of the International Union Against Tuberculosis and Lung Disease. 2013;17(7):934-9. **doi:10.5588/ijtld.12.0782**.
3. Atypical Laryngeal Infections: Localized Lesions From Unusual Organisms May Simulate Malignancy. Yan K, Taxy JB, Paintal A, Friedman AD. The Annals of Otology, Rhinology, and Laryngology. 2020;129(1):82-86. **doi:10.1177/0003489419875755**.
4. Miliary Tuberculosis Presenting With Hyponatremia and Thrombocytopenia. Cockcroft DW, Donevan RE, Copland GM, Ibbott JW. Canadian Medical Association Journal. 1976;115(9):871-3.
5. Associations of Hyponatremia and SIADH With Increased Mortality, Young Age and Infection Parameters in Patients With Tuberculosis. Bal C, Gompelmann D, Krebs M, et al. PloS One. 2022;17(10):e0275827. **doi:10.1371/journal.pone.0275827**.

49

Pseudoartrosis recalcitrante de húmero, “Doctor, no creo que podamos solucionarlo"

AUTOR:

Moisés Vallés Andreu
Residente de Cirugía Ortopédica y Traumatología.
Hospital Clínico Universitario Virgen de la Arrixaca

RESTO DE AUTORES:

Carmen Guardiola Herráez - Eduardo Gómez Gil - José Francisco González Sánchez
Carlos Ortuño Quilez - Juan Miguel Acosta Hernández

RESUMEN

La pseudoartrosis recalcitrante del húmero supone un importante desafío terapéutico, especialmente tras múltiples cirugías fallidas. Presentamos el caso de una paciente de 64 años con una pseudoartrosis de húmero derecho persistente tras siete intervenciones quirúrgicas en un periodo de seis años. Se realizó una reconstrucción mediante colgajo libre osteocutáneo de peroné vascularizado, con resección de 7 cm de hueso desvitalizado y estabilización con fijación externa. La evolución fue favorable hasta la retirada del fijador, cuando se identificó una fractura del injerto. Esta complicación se resolvió mediante fijación percutánea con placa, preservando la vascularización. A los 10 meses, la paciente presenta consolidación ósea completa, recuperación funcional casi total y sin nuevas complicaciones. Este caso demuestra la eficacia del colgajo de peroné vascularizado como alternativa reconstructiva en pseudoartrosis recalcitrantes de húmero.

Palabras clave: fibula free flap, humerus, recalcitrant nonunion.

CASO CLÍNICO

Se presenta el caso de una mujer de 64 años derivada a nuestra Unidad de Miembro Superior por una pseudoartrosis recalcitrante de húmero derecho. La paciente presentaba un largo historial quirúrgico, habiendo sido intervenida en 4 ocasiones tras una fractura sufrida en enero de 2018 como consecuencia de una caída accidental.

El tratamiento inicial consistió en una reducción abierta y osteosíntesis con placa específica. En enero de 2019, ante la falta de consolidación, se llevó a cabo un recambio de placa acompañado de un aporte de autoinjerto de cresta ilíaca. En diciembre del mismo año, tras continuar sin consolidad la fractura, se decide retirar el material y se realizó un nuevo aporte óseo utilizando la segunda cresta ilíaca y se estabilizó el foco de fractura mediante fijador externo circular. En septiembre de 2020 se retiró el fijador y se mantuvo la inmovilización mediante una férula braquiopalmar, posteriormente sustituida por una ortesis tipo brace durante el seguimiento ambulatorio.

A su llegada, la paciente presentaba una movilidad patológica franca en el foco de pseudoartrosis, dolor persistente, acortamiento evidente del miembro superior derecho y necesidad continua de ortesis para mantener cierta funcionalidad. La exploración neurovascular distal era normal. Las pruebas complementarias, incluyendo gammagrafía ósea y estudio analítico, descartaban infección activa.

Dada la complejidad del caso, y tras discutir con la paciente las distintas alternativas quirúrgicas disponibles, se decidió la reconstrucción mediante colgajo libre osteocutáneo de peroné vascularizado. Previo a la cirugía, se realiza una arteriografía que nos confirma que la paciente es apta para esta intervención quirúrgica.

La intervención tuvo lugar en marzo de 2023 en colaboración con el equipo de cirugía plástica. Se abordó la zona mediante un acceso deltopectoral ampliado, identificándose un foco de pseudoartrosis con ausencia total de consolidación. Se tomaron muestras para cultivo y se realizó resección del tejido desvitalizado hasta alcanzar bordes óseos sangrantes, quedando un defecto de 7 cm. Paralelamente, se diseñó un colgajo osteocutáneo de peroné izquierdo de 18 cm de longitud, con isla cutánea de 6×8 cm. El injerto se preparó mediante fresado intramedular y se encastró 3 cm en cada extremo del defecto humeral. Se fijó mediante tornillos corticales de 3,5 mm y soporte externo monolateral con dos fichas proximales y dos distales. La anastomosis vascular se completó con sutura terminolateral de la arteria peronea a la arteria braquial y sutura terminoterminal venosa a una vena braquial concomitante. La perfusión distal fue comprobada mediante pulsioximetría, con resultado satisfactorio.

El postoperatorio cursó sin complicaciones, con evolución clínica favorable. En los controles radiológicos se evidenció progresiva consolidación del injerto. Un estudio

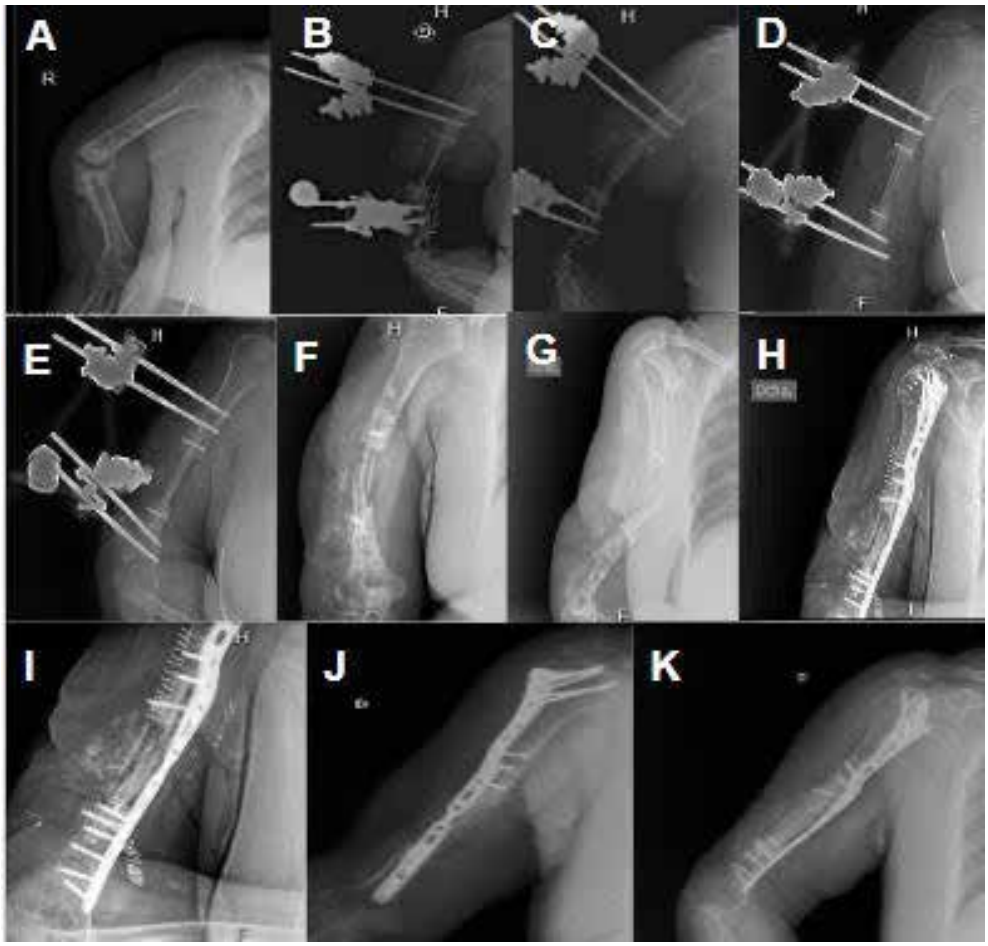

Figura 1. A: Radiografía dónde se observa pseudoartrosis de húmero derecho. B y C: Control radiológico tras colgajo de peroné vascularizado. D y E: Control radiológico que muestra la consolidación del colgajo. F y G: Control radiográfico que muestra fractura del colgajo de peroné. H e I: Control radiográfico tras intervención quirúrgica con placa percutánea. J y K: Control radiográfico actual pasados 6 meses de la última intervención quirúrgica, dónde se observa la consolidación de la fractura del colgajo de peroné vascularizado.

gammagráfico realizado en julio mostró actividad osteogénica elevada, indicativa de una correcta vascularización del injerto. Finalmente, en octubre de 2023 se procedió a la retirada del fijador externo.

Sin embargo, en la revisión inmediata posterior a dicha retirada se objetivó una fractura del injerto de peroné. Ante esta complicación, se programó una nueva intervención quirúrgica en la que se realizó una reducción cerrada y osteosíntesis percutánea con placa de 14 orificios, con el objetivo de preservar la vascularización del

injerto y favorecer su consolidación. El control escópico intraoperatorio confirmó la adecuada estabilidad del montaje.

A los diez meses de seguimiento desde esta última cirugía, la paciente presenta una consolidación clínica y radiológica completa del injerto. Refiere una notable mejoría del dolor, con recuperación funcional significativa y un balance articular del miembro superior derecho prácticamente completo. No se han identificado nuevas complicaciones en este periodo.

DISCUSIÓN

La pseudoartrosis recalcitrante representa uno de los desafíos más complejos en la cirugía ortopédica reconstructiva. Este tipo de complicación se caracteriza por un fracaso persistente en la consolidación ósea, a menudo tras múltiples intentos quirúrgicos, debido a factores tanto biológicos como mecánicos, como la desvitalización de los tejidos, la inestabilidad del foco o la pérdida significativa de stock óseo (1). En el caso del húmero, estas situaciones resultan especialmente invalidantes y difíciles de manejar.

Existen varias opciones terapéuticas descritas para la reconstrucción de grandes defectos óseos en el miembro superior, entre ellas la técnica de Masquelet, el transporte óseo o el uso de colgajos óseos libres vascularizados. Todas ellas han demostrado buenos resultados en la literatura, pero comparten un elevado grado de complejidad técnica y la necesidad de una planificación quirúrgica meticulosa (2).

Los colgajos óseos vascularizados han emergido como una alternativa de referencia en este contexto. Están especialmente indicados en defectos óseos mayores de 6-8 cm y en casos de fallo biológico, como pseudoartrosis recalcitrantes, osteonecrosis o defectos postraumáticos severos. Su principal ventaja radica en que permiten realizar una reconstrucción estructural en un solo tiempo quirúrgico, con un injerto resistente a la infección gracias a su vascularización autónoma y con propiedades osteogénicas, osteoinductoras y osteoconductoras (2).

El colgajo de peroné vascularizado, en particular, ofrece una anatomía favorable y una longitud suficiente del segmento óseo, lo que facilita su adaptación a los defectos humerales extensos. Por ello, es considerado actualmente el *gold standard* para la reconstrucción ósea en estos casos (3). No obstante, se trata de una técnica altamente demandante desde el punto de vista técnico, que requiere un equipo multidisciplinar experimentado, y no está exenta de complicaciones.

En nuestro caso, tras una evolución clínica de varios años y cuatro intervenciones quirúrgicas fallidas, se optó por la reconstrucción mediante colgajo libre osteocutáneo de peroné vascularizado izquierdo. La técnica permitió reestablecer la integridad

Figura 2. Imágenes clínicas que muestran el balance articular actual de la paciente.

estructural del húmero derecho con un defecto de 7 cm, consiguiendo una buena integración del injerto. La retirada del fijador externo, una vez evidenciada la consolidación en pruebas de imagen, desencadenó la aparición de una fractura del injerto, una complicación descrita en la literatura (3).

La fractura del colgajo es una complicación posible, especialmente cuando el soporte mecánico ha sido retirado de forma precoz o el injerto aún no ha alcanzado una resistencia biomecánica adecuada. En este caso, la resolución mediante fijación interna percutánea permitió preservar la vascularización del injerto y favorecer una consolidación secundaria satisfactoria. Este abordaje, mínimamente invasivo, ha demostrado ser eficaz para el manejo de complicaciones mecánicas sobre injertos vascularizados ya integrados, siempre que se respete su viabilidad biológica.

CONCLUSIÓN

El colgajo libre vascularizado de peroné se consolida como una opción eficaz y duradera para el tratamiento de pseudoartrosis recalcitrantes del húmero, especialmente en casos con gran pérdida ósea y múltiples fracasos quirúrgicos previos. A pesar de su complejidad técnica, su capacidad osteogénica, su resistencia a la infección y su aporte estructural en un solo tiempo quirúrgico lo posicionan como la técnica de elección en reconstrucción ósea compleja.

En este caso, la reconstrucción permitió la consolidación de un defecto humeral de 7 cm, con una evolución clínica y radiológica satisfactoria. La fractura del injerto, una complicación conocida, fue resuelta con éxito mediante fijación percutánea, preservando su viabilidad y favoreciendo la consolidación.

Este resultado evidencia que, con una planificación adecuada y un equipo multidisciplinar, el colgajo de peroné ofrece una solución definitiva en pseudoartrosis complejas del miembro superior.

BIBLIOGRAFÍA

1. Andrzejowski P, Giannoudis PV. The "diamond concept" for long bone non-union management. J Orthop Traumatol. 2019;20(1):21.
2. Petrella G, Tosi D, Pantaleoni F, Adani R. Vascularized bone grafts for post-traumatic defects in the upper extremity. *Arch Plast Surg*. 2021;48(1):84-90.
3. Campanacci DA, Scanferla R, Innocenti M, Muratori F, Puccini S, Scoccianti G, et al. Are Vascularized Fibula Autografts a Long-lasting Reconstruction After Intercalary Resection of the Humerus for Primary Bone Tumors? *Clin Orthop Relat Res*. 2023;481(11):2185.

50

Dilemas bioéticos en la atención a una paciente superviviente a una parada cardiorrespiratoriaso

AUTOR:

Antonio Meseguer Hernández
Residente de Cardiología.
Hospital General Universitario Santa Lucía de Cartagena

RESTO DE AUTORES:

María Isabel Baños Maturano - Claudia Azcondo San Segundo - Irene González Fernández
Adrián Heredia Carrillo - Beatriz María Ferrín López

RESUMEN

Paciente mujer de 54 años que sufre una parada cardiorrespiratoria extrahospitalaria. Tras 15 minutos sin maniobras de resucitación cardiopulmonar (RCP), son iniciadas por los servicios de emergencia, lo cuales logran recuperar ritmo a los 15 minutos de su llegada. Después de la estabilización inicial extra e intrahospitalaria, se realiza una coronariografía, en la que presenta una lesión en la arteria descendente anterior como culpable del cuadro, la cual es tratada con un stent farmacoactivo.

Posteriormente, la paciente permanece en coma vigil, sin conexión con el medio pese al paso de los días; no obstante, las pruebas únicamente permitían establecer un pronóstico neurológico incierto. El caso que se ilustra plantea un dilema ético entorno a la autonomía del paciente y la limitación del esfuerzo terapéutico.

Palabras clave: parada cardiorrespiratoria, síndrome coronario agudo, pronóstico neurológico, bioética.

INTRODUCCIÓN

El respeto de los principios de la bioética resulta fundamental en la práctica clínica. Sin embargo, en ocasiones, esclarecer la mejor decisión clínica en la que estos principios no se vean comprometidos resulta complicado. Este caso muestra estas dificultades con una paciente incapacitada por su situación neurológica y sin unas claras voluntades anticipadas.

CASO CLÍNICO

Paciente mujer de 54 años, hipertensa y obesa, sin otros factores de riesgo cardiovascular conocidos. En tratamiento sustitutivo con levotiroxina por hipotiroidismo. Sin otros antecedentes médico-quirúrgicos de interés.

Mientras caminaba por la calle, sufre episodio de pérdida de consciencia y caída al suelo, motivo por el que sus familiares avisan a los servicios de urgencia extrahospitalaria, que acude a los 15 minutos del evento. En la primera monitorización se objetiva fibrilación ventricular (FV), por lo que se inician maniobras de reanimación cardiopulmonar (RCP) avanzada con desfibrilación y ritmo de salida con bloqueo auriculoventricular completo. A los pocos segundos se observa recidiva de FV. Se continúan maniobras de RCP, recibiendo un total de 6 choques y 6 bolos de adrenalina. Finalmente, recupera ritmo sinusal con bloqueo de rama derecha y descenso del segmento ST en derivaciones V4 y V5. En total transcurrieron 15 minutos de no-flow (tiempo durante el cual no se practicaron maniobras de RCP) hasta la llegada del 112 y 17 minutos de RCP avanzada.

Tras ello, la paciente es trasladada a la UCI con soporte respiratorio mediante mascarilla laríngea y conectada a ventilación mecánica invasiva. A su llegada, se encuentra estable dentro de la situación clínica, normotensa y con buena saturación, sin precisar drogas vasoactivas. Se realiza ecocardiografía a pie de cama, en la que destaca fracción de eyección del ventrículo izquierdo (FEVI) preservada con hipoquinesia de septo anterior, sin valvulopatías u otros signos de cardiopatía estructural. Electrocardiograma sin hallazgos de interés (Figura 1). Se realiza TAC craneal, sin objetivar patología aguda. Se mantiene con analgesia y conectada a ventilación mecánica invasiva, pendiente de evolución clínica y neurológica.

En la analítica destaca una troponina de 1676 mg/dL, programándose realización de cateterismo a la mañana siguiente, dado que se interpreta como un síndrome coronario agudo sin elevación del segmento ST (SCASEST) que no presenta criterios de activación de código infarto. No obstante, a las horas presenta elevación del ST en cara anterior (Figura 2), por lo que se activa equipo de hemodinámica y se realiza

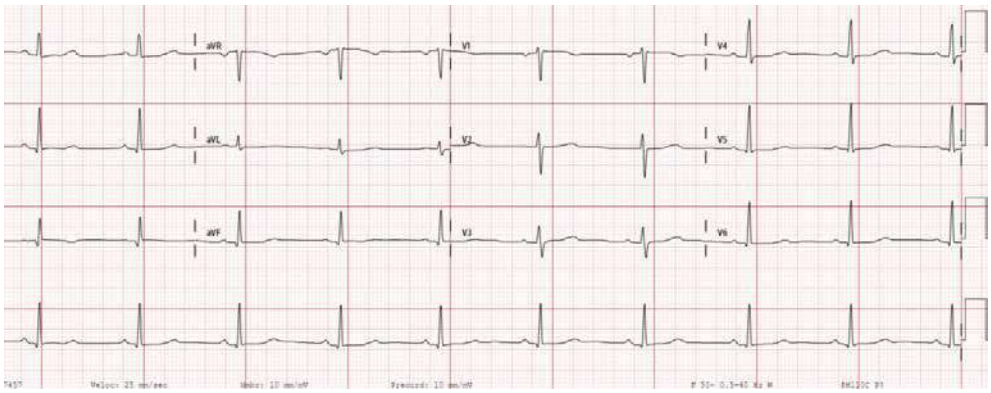

Figura 1. Electrocardiograma a la llegada de la paciente, sin signos sugestivos de isquemia miocárdica activa.

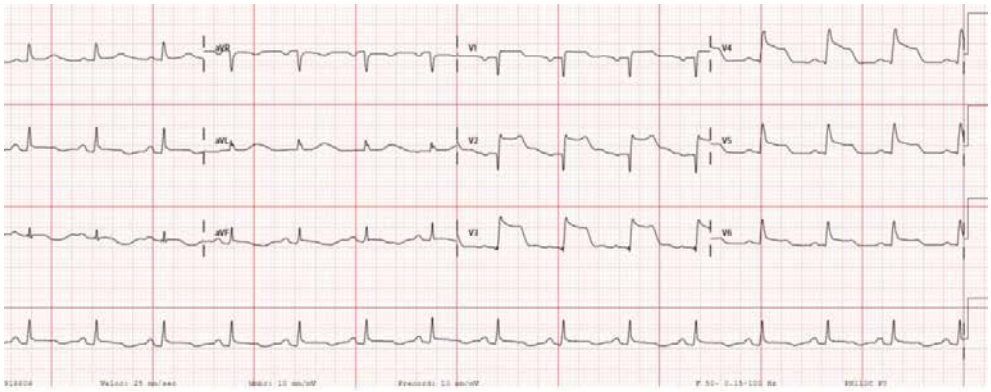

Figura 2. Electrocardiograma con elevación del segmento ST anterior, motivo por el cual se activa código infarto.

coronariografía urgente, en la que se observa lesión crítica en la arteria descendente anterior proximal (Figura 3), que se revasculariza y sobre la que se implanta un stent farmacoactivo. Se inicia antiagregación con ácido acetilsalicílico y ticagrelor.

Tras establecer ventanas de sedación, a nivel neurológico, precisa de sedoanalgesia por desadaptación de ventilación mecánica durante los primeros días. Posteriormente, tras nuevas ventanas de sedación, se objetiva mantenimiento de situación estacionaria. A pesar de retirada de fármacos sedantes, persiste en coma con apertura ocular espontánea, pero sin dirigir la mirada ni obedecer órdenes, reflejos troncoencefálicos presentes y simétricos y pruebas neurológicas con resultados de pronóstico incierto: enolasa 28-31 ng/ml, resonancia magnética cerebral sin lesiones significativas, potenciales evocados de nervio mediano presentes bilateralmente y

Figura 3. A la izquierda, arteria coronaria derecha sin lesiones. A la derecha, lesión crítica en la arteria descendente anterior; resto de vasos sin lesiones significativas.

electroencefalogramas seriados con afectación generalizada severa, pero sin cambios sustanciales entre ellos.

Desde el punto de vista respiratorio, desde su ingreso se mantiene con ventilación mecánica invasiva, con buena dinámica ventilatoria, pudiendo progresar en *weaning* respiratorio y cambio a presión soporte. Dada la situación de pronóstico neurológico incierto, se informa a la familia acerca de la situación y posible pronóstico, así como de la necesidad de realizar una traqueotomía. Los hijos mayores, frutos de un primer matrimonio, comentan que la paciente había comentado en alguna ocasión su deseo de no quedar dependiente; pero los menores, hijos de un segundo matrimonio y sin relación con los primeros, refieren que no creen que es fuese la voluntad de su madre. Ante la ausencia de testamento vital, el hecho de que los hijos mayores tampoco estén seguros de que su madre hubiese preferido la limitación del esfuerzo terapéutico y la incertidumbre respecto al pronóstico neurológico; tras informar amplia y detalladamente a la familia de todos los riesgos y beneficios posibles de la técnica, se decide finalmente realización de traqueotomía.

Tras un mes de ingreso, persiste situación de coma vigil, sin respuesta a órdenes, con apertura de ojos espontánea, sin localización de la mirada ni reflejo de amenaza, con movimientos de flexión de miembros ante el estímulo doloroso y con algunos movimientos espontáneos. Se decide dar de alta a planta de hospitalización; a la

Tabla 1

Algoritmo para la determinación del pronóstico neurológico en los supervivientes de una parada cardiorrespiratoria.

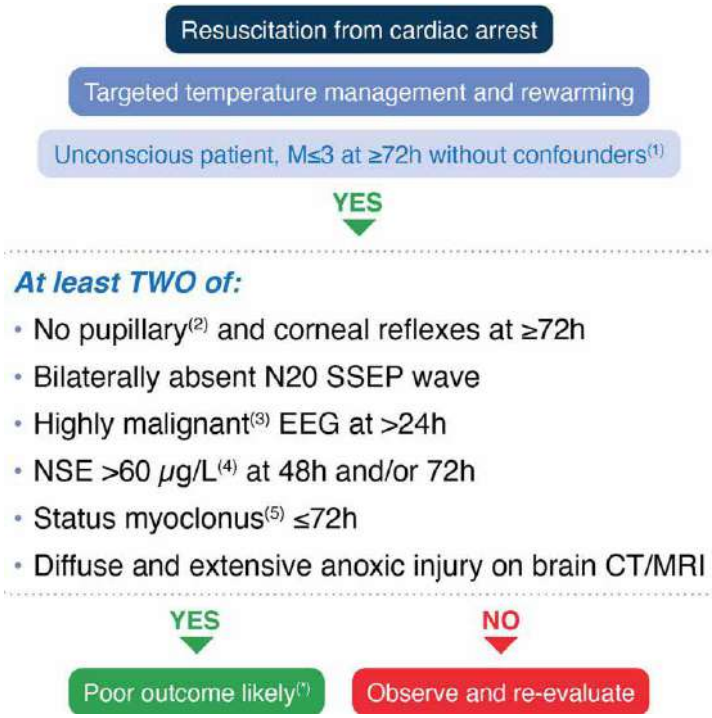

M ≤ 3: respuesta motora de la escala de coma de Glasgow inferior a 3 (flexión anormal, extensión o respuesta nula); *SSEP*: potenciales evocados somatosensoriales; *EEG*: electroencefalograma; *NSE*: enolasa neuroespecífica; *CT*: tomografía computarizada; *MRI*: resonancia magnética.

espera de traslado a un centro de cuidados medios y tomar nuevamente decisiones cuando se establezca definitivamente el pronóstico neurológico.

DISCUSIÓN

En pacientes que han sobrevivido a una parada cardiorrespiratoria (PCR) extrahospitalaria, los primeros pasos han de ir encaminados a su estabilización y a filiar la etiología. Aunque una pequeña minoría de los pacientes con SCA se presentan como PCR, el SCA es la causa más frecuente de PCR extrahospitalaria. En pacientes hemodinámicamente estables sin elevación del segmento ST en el electrocardiograma, las

guías de práctica clínica vigentes (1) indican que se puede considerar la demora de la angiografía, en contraposición a la angiografía inmediata.

Tras conseguir la estabilidad clínica y hemodinámica de estos pacientes, así como su caracterización etiológica, en aquellos supervivientes a una PCR resulta fundamental la determinación del pronóstico neurológico, con el fin de evitar medidas fútiles y cruentas. No existe ningún predictor perfecto para su determinación y, por ello, se recomienda una evaluación multiparamétrica que incluya la exploración de reflejos sin fármacos sedantes, marcadores neuronales (enolasa neuroespecífica), pruebas de imagen cerebral y electroencefalograma (2). Se requiere de, al menos, dos evaluaciones afectadas para poder predecir mal pronóstico neurológico (Tabla 1). Sin embargo, en el caso ilustrado, solo una de ellas estaba presente (electroencefalograma con afectación generalizada). Por ello, pese al estado clínico de coma vigil sin mejoría a lo largo de los días, las pruebas solo podían hablar de pronóstico neurológico incierto. Además, las recomendaciones vigentes sugieren que hasta los tres-seis meses no se debe hacer una evaluación definitiva del pronóstico neurológico (3).

Esta incertidumbre llevó a un gran dilema sobre cuál era la mejor actuación ética con la paciente respecto a su tratamiento de soporte, especialmente con la realización de la traqueotomía.

Por consiguiente, en este caso resulta interesante un análisis de los principios de la bioética (4) que se pudieron ver afectados con la decisión tomada. A priori, ni el principio de beneficencia ni el de justicia fueron alterados. En todo momento se buscó el máximo beneficio de la paciente, haciendo uso de los mejores recursos disponibles de forma equitativa. En cambio, uno de los principios que pudo verse alterado es el de no maleficencia: si el procedimiento resulta en un aumento de complicaciones, sufrimiento o una calidad de vida inferior a la que la paciente habría tenido sin la intervención, podría considerarse una violación de este principio.

Pero, claramente, el principio de autonomía es el que se encuentra más en conflicto con esta decisión. La autonomía se define como la capacidad de una persona para tomar decisiones libres, informadas y razonadas sobre su vida, especialmente en el contexto de su salud (4). Se basa en el respeto a la voluntad del individuo, incluso si las decisiones tomadas no son las que los profesionales de la salud consideran las ideales desde un punto de vista médico. Este principio plantea que la voluntad previa del sujeto debe respetarse en todo caso. Sin embargo, en este supuesto, la decisión se ve dificultada por el daño neurológico, donde la capacidad para comunicarse de la paciente o expresar sus deseos es nula. Otro desafío que hubo que afrontar fue la existencia de una posible directriz anticipa-

da en contra de quedar dependiente, afirmada por una parte de la familia pero negada por otra y no reflejada en un documento de voluntades anticipadas.

El principio de autonomía también implica que la paciente (en este caso a través de sus familiares) tenga acceso a una información clara y comprensible sobre las opciones disponibles, los riesgos y beneficios, y las posibles alternativas. Por ello se concertó una reunión con todos los familiares, y tras verificar que realmente no estaba clara la directriz anticipada mencionada anteriormente, se consensuó la realización de la traqueostomía. En este proceso de autonomía representativa, en el cual los familiares o representantes legales toman las decisiones en nombre de pacientes que no están capacitados por alguna razón médica, se intenta respetar la autonomía de la paciente de manera indirecta. Como expresión de este principio, los familiares firmaron el consentimiento informado (5) de la técnica.

La otra opción por la que se podría haber optado es la limitación del esfuerzo terapéutico (6). Consiste en no aplicar medidas extraordinarias o desproporcionadas para la finalidad terapéutica que se plantea en un paciente con mal pronóstico vital y/o mala calidad de vida. Existen dos tipos: no iniciar determinadas medidas o retirarlas cuando están instauradas. Aunque hubiese sido ético este proceder, se siguió con las recomendaciones vigentes (3) de esperar a definir el pronóstico neurológico, informando a los familiares que podría optarse por esta opción en el desarrollo clínico de los próximos meses.

CONCLUSIONES

Como todos sabemos, los principios de la bioética son: autonomía, justicia, beneficencia y no maleficencia. Resulta de vital importancia en la práctica clínica el respeto de los mismos.

En el caso ilustrado, surge cierta controversia sobre si realizar o no una traqueostomía y mantener el resto de las medidas de soporte vital. Para resolver estas dudas, se debe asegurar primero que dicha intervención se alinea con la preservación de la autonomía del paciente, y preguntarnos si realmente contribuye a mejorar su calidad de vida o, por el contrario, solo aumenta su dependencia y sufrimiento.

Con el objetivo de preservar la autonomía de una paciente incapacitada, se debe transmitir información verídica y clara a los pacientes y/o familiares, exponiendo las ventajas e inconvenientes de la decisión y adecuándose a la capacidad de entendimiento de estos. Este caso pretende mostrar la dificultad que se nos presenta a la hora de tomar la mejor decisión posible.

BIBLIOGRAFÍA

1. Byrne RA, Rossello X, Coughlan JJ, et al.; ESC Scientific Document Group. 2023 ESC Guidelines for the management of acute coronary syndromes. Eur Heart J. 2023 Oct 12;44(38):3720-3826. **doi: 10.1093/eurheartj/ehad191**.
2. Nolan JP, Sandroni C, Böttiger BW, et al. European Resuscitation Council and European Society of Intensive Care Medicine guidelines 2021: post-resuscitation care. Intensive Care Med. 2021 Apr;47(4):369-421. **doi: 10.1007/s00134-021-06368-4**.
3. Geocadin RG, Callaway CW, Fink EL, et al. Standards for studies of neurological prognostication in comatose survivors of cardiac arrest: a scientific statement from the American Heart Association. Circulation. 2019;140:e517–e542. **doi: 10.1161/CIR.0000000000000702**.
4. Beauchamp, T.L. y Childress, J.F., Principios de ética biomédica. Barcelona. Masson; 1998.
5. Collazo E. Consentimiento informado en la práctica médica. Fundamentos bioéticos y aspectos prácticos. Cir Esp 2002; 71(6): 319-324. **doi: 10.1016/S0009-739X(02)71988-X**.
6. Herreros B, Palacios G, Pacho E. Limitación del esfuerzo terapéutico. Rev Clin Esp. 2012 Mar;212(3):134-40. **doi: 10.1016/j.rce.2011.04.016**.

51

Enfoque multidisciplinar para la evaluación de nuevas lesiones hepáticas en una paciente con antecedente de cáncer gástrico: más allá de las metástasis

AUTORA:

Sofía Wikström Fernández
Residente de Oncología Médica.
Hospital General Universitario Santa Lucía de Cartagena

RESTO DE AUTORES:

Pilar Garrido Orta - Daniel Gómez Navarro - Mariama Cire Bah Bah

RESUMEN

Presentamos el caso de una mujer de 55 años diagnosticada de adenocarcinoma gástrico difuso estadio IIIA tratada con quimioterapia perioperatoria (esquema FLOT) y gastrectomía parcial. En la primera reevaluación se evidenciaron múltiples lesiones hepáticas compatibles con metástasis. Sin embargo, teniendo en cuenta la clínica, los parámetros analíticos y el comportamiento radiológico de las lesiones, se plantearon otros diagnósticos diferenciales. El trabajo coordinado de oncología, radiología, enfermedades infecciosas y microbiología llevó al diagnóstico de abscesos hepáticos, para lo que recibió tratamiento dirigido con una excelente evolución. Actualmente, la paciente se encuentra en seguimiento, sin enfermedad oncológica y con resolución de los abscesos.

Con el desarrollo de este caso se busca enfatizar la necesidad de realizar una valoración integral en todos los pacientes oncológicos, considerando su sintomatología, contexto y hallazgos complementarios. Es fundamental evitar atribuir directamente cualquier nueva alteración radiológica a la recaída del tumor, sin antes completar un adecuado diagnóstico diferencial.

Palabras clave: lesión hepática, metástasis hepática, absceso hepático, diagnóstico diferencial, cáncer gástrico, trabajo multidisciplinar.

CASO CLÍNICO

Antecedentes personales

Exponemos el caso de una mujer de 55 años, sin alergias conocidas y con antecedentes médicos de hipertensión arterial bien controlada con telmisartan/hidroclorotiazida 40/12,5 mg diarios y extabaquismo desde hace más de diez años (con un consumo acumulado de 10 años/paquete). La paciente presenta antecedentes quirúrgicos relevantes que incluyen una colecistectomía en 2010, una bunionectomía en el pie derecho en 2022 debido a hallux valgus y una mamoplastia de reducción bilateral llevada a cabo en 2019.

Presenta una situación basal excelente, con un índice ECOG (*Eastern Cooperative Oncology Group*) de 0, siendo completamente independiente para realizar las actividades básicas de la vida diaria. Reside con su esposo, no tiene hijos y se dedica a las labores del hogar.

Entre los antecedentes familiares destaca el fallecimiento de su padre a los 65 años debido a un cáncer de próstata y de su abuela paterna a los 70 años por cáncer gástrico, así como la intervención de su hermana por un carcinoma de tiroides, del cual se desconoce el subtipo.

Historia oncológica

En julio de 2024 se diagnosticó de un adenocarcinoma gástrico cT4a cN2 cMx (por nódulo pulmonar único en lóbulo superior derecho [LSD] inespecífico), estadio IIIA (o IV si se confirma la afectación pulmonar), tras el estudio por pérdida de peso de 5Kg y náuseas de 3 meses de evolución.

Al diagnóstico, la paciente se realizó la gastroscopia y biopsia en un centro externo. Se decidió repetir las pruebas en nuestro hospital por muestra insuficiente para completar el diagnóstico histológico y molecular, y para completar el estudio de extensión. Las pruebas se resumen en:

— **TC TAP** (tomografía computerizada toraco-abdomino-pélvica) (04/07/2024) (Figura 1): Nódulo de 9 mm en LSD. Colecistectomizada. Engrosamiento mural en pared gástrica que asocia infiltración de la grasa adyacente. En la curvatura mayor gástrica se aprecian dos adenopatías de 9 y 6 mm y otros dos de 6 mm en curvatura menor. Resto de la exploración sin alteraciones. Conclusión: hallazgos compatibles con neoplasia gástrica probable T4a N2 Mx (nódulo pulmonar único inespecífico).

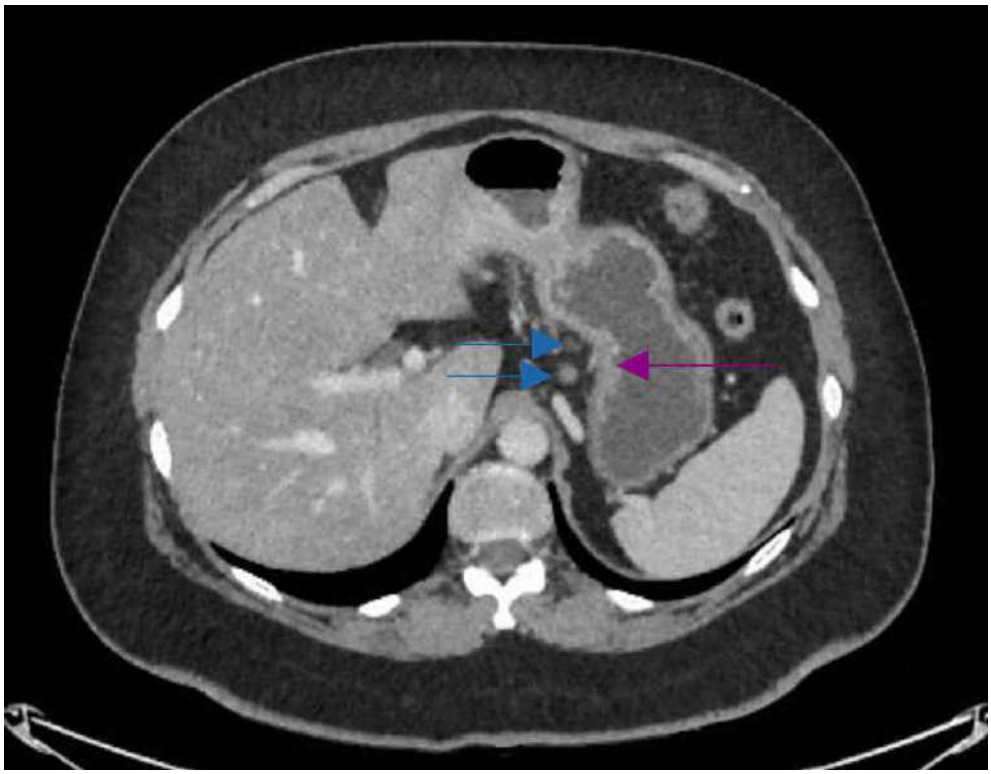

Figura 1. TC al diagnóstico en julio de 2024. Se señala el engrosamiento de mucosa gástrica (flecha lila) y la afectación ganglionar en curvatura menor (flechas azules).

— **Gastroscopia** (10/07/2024) (Figura 2): en la cisura se aprecia una lesión mamelonada con fondo ulcerado, que se biopsia, sobre una mucosa con aspecto de gastritis crónica.

— **Anatomía patológica** (biopsia gástrica) (16/07/2024): fragmentos de mucosa normal y zonas con proliferación neoplásica maligna en nidos, de tipo epitelial, constituido por células aisladas y pequeños agregados de células en anillo de sello. Se acompaña de infiltrado inflamatorio crónico linfocitario. El inmunofenotipo de las lesiones es positivo para CK7, CK20 (focal), PanKeratina, MUC5AC y MUC2 (focal), conservando E-Cadherina. Además, se realizó el estudio inmunohistoquímico (IHQ) y molecular siguiente:

- Expresión de enzimas reparadoras de ADN: MLH1, PMS2, MSH2 y MSH6 positivos; por tanto, existe una baja probabilidad para inestabilidad de microsatélites.
- Her2/neu (receptor 2 del factor de crecimiento epidérmico humano): Dudoso (2+) por IHQ, negativo por FISH (*Fluorescence in situ hybridization*).

- Análisis PDL-1 (*programmed death-ligand 1*): positivo. CPS (*Combined Positive Score*) 1.
  Los hallazgos morfológicos y de inmufenotipo son compatibles con carcinoma infiltrante difuso (tipo Lauren) y pobremente cohesivo con morfología en anillo de sello.

Figura 2. Endoscopia gástrica al diagnóstico. Lesión mamelonada en cisura menor. Engrosamiento de mucosa gástrica.

Para completar el estadiaje, se realizó la biopsia guiada por TC del nódulo pulmonar, con resultados de agregado granulomatoso con células gigantes multinucleadas, sin evidencia de neoplasia.

En consecuencia, se diagnosticó de Adenocarcinoma infiltrante difuso (Lauren) pobremente cohesivo con morfología anillo de sello, cT4a cN2 cM0 (estadio IIIA), HER2 negativo, PDL-1 positivo (CPS 1). Ante un carcinoma gástrico localmente avanzado, se propuso quimioterapia perioperatoria (neoadyuvante y adyuvante) con el régimen FLOT (esquema de docetaxel 50 mg/m^2, oxaliplatino 85 mg/m^2 y fluorouracilo 2600 mg/m^2 cada 2 semanas), con cirugía tras 4 ciclos.

El 30/07/2024 recibió el primer ciclo de FLOT tras confirmar que no es portadora de ningún alelo del gen DPyD (*Dihydropyrimidine Dehydrogenase*) asociado a deficiencia enzimática y toxicidad a fluoropirimidinas. Tras el segundo ciclo, la paciente fue intervenida de manera urgente (20/08/2024) por perforación gástrica, realizándose una gastrectomía parcial con anastomosis al yeyuno. En la pieza quirúrgica se describió carcinoma infiltrante difuso con estadiaje ypT3 ypN1 (1/11), sin invasión linfovascular, con invasión perineural y con límites quirúrgicos libres.

Tras descartar enfermedad tumoral en el TC TAP postquirúrgico, continuó con quimioterapia adyuvante el 11/10/2024 (el tercer ciclo en total). El cuarto ciclo adyuvante (sexto en total) lo recibió el 10/12. Presentó muy buena tolerancia a la quimioterapia, únicamente refirió disgeusia y astenia grado 1.

La paciente acudió a la primera cita de revisión con pruebas de imagen tras finalizar la adyuvancia el 24/01/2025, con un TC TAP que describió varias lesiones hepáticas compatibles con metástasis, así como trombosis portal (Figura 3). En la visita, la paciente explicó un cuadro de fiebre de 38,8 ºC con escalofríos y astenia intensa. Se derivó a Urgencias para iniciar tratamiento antibiótico e ingreso hospitalario para estudio de las lesiones hepáticas.

Al ingreso, ante clínica de fiebre con escalofríos e imágenes hepáticas, con tendencia a la hipotensión que mejoró con fluidos, se valoró que se tratara de una

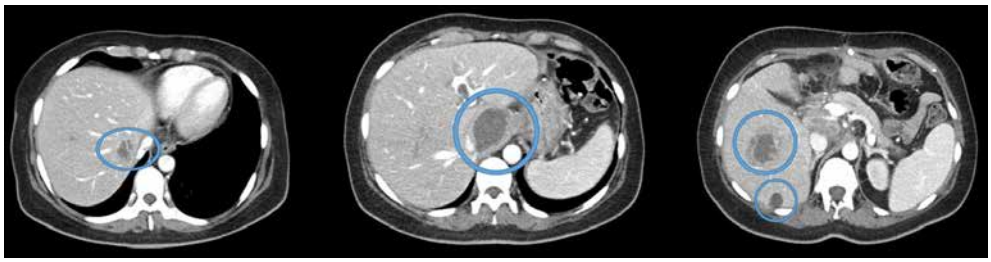

Figura 3. TC de reevaluación en enero 2025. Lesiones en parénquima hepático, hipodensas, con realce periférico.

sepsis por abscesos hepáticos. Se consultó con Medicina Infecciosa, que compartía la misma sospecha diagnóstico, y se pautó antibioterapia empírica con meropenem, levofloxacino, vancomicina y fluconazol. Tras 3 días de ingreso, se recibieron los resultados de los hemocultivos y el antibiograma (*Streptococcus constellatus* multisensible), ajustándose el tratamiento a meropenem y vancomicina. La evolución de la paciente fue favorable, sin nuevos episodios de fiebre desde el inicio de la antibioterapia y con mejoría tanto clínica como analítica. El día 31/01 se realizó un nuevo TC de control que describió el crecimiento de las lesiones conocidas. Sin embargo, al compararse con el TC de reevaluación de la enfermedad oncológica (realizado 10 días antes del inicio de antibiótico), se consideró mantener la misma actitud. Paralelamente, durante el ingreso se inició anticoagulación por la trombosis portal. El 07/02, fue valorada por radiología intervencionista y se planteó realizar el drenaje de los abscesos, que no se llevó a cabo por disminución de las colecciones y encontrarse la paciente anticoagulada. En un nuevo TC de control del 13/02, presentó importante mejoría, así como nuevos hemocultivos negativos. Se desescaló antibioterapia a amoxicilina-clavulánico, que se mantuvo 4 semanas hasta el 22/02.

Posteriormente, continuó seguimiento en consultas. Hasta la fecha, no ha presentado nuevos episodios de fiebre ni otra clínica asociada. En la última prueba de imagen de reevaluación (TC) (Figura 4), en marzo 2025, presentó de nuevo disminución significativa de las lesiones hepáticas, sin datos de enfermedad a otros niveles, por lo que actualmente continúa seguimiento.

DISCUSIÓN

Con la exposición de este caso clínico se destaca la importancia de realizar un adecuado diagnóstico diferencial ante la aparición de lesiones hepáticas en una paciente en seguimiento tras haber recibido un tratamiento oncológico específico con inten-

Figura 4. TC de control en marzo 2025, tras tratamiento antibiótico. Disminución de las lesiones en parénquima hepático.

ción curativa, así como el papel fundamental del trabajo multidisciplinar para poder estudiar y tratar a esta paciente.

Describimos la evolución de una mujer de 55 años diagnosticada de un adenocarcinoma gástrico localmente avanzado que recibió tratamiento curativo con quimioterapia y cirugía. Al finalizar la quimioterapia adyuvante, empezó el seguimiento, que tiene como finalidad detectar precozmente las posibles recaídas de la enfermedad y controlar la toxicidad del tratamiento administrado. Como hemos visto, en la primera reevaluación mediante TC TAP, se objetivaron múltiples lesiones hepáticas que se describieron como metástasis (Figura 3). Sin embargo, en la prueba de imagen previa hace 3 meses no había ningún dato de afectación hepática, la paciente no presentaba elevación sérica de CEA (antígeno carcinoembrionario, un marcador tumoral empleado en el seguimiento de tumores digestivos) y explicaba clínica que obligaba a plantear un diagnóstico diferencial más amplio.

En el contexto de pacientes oncológicos, las lesiones hepáticas de nueva aparición pueden tener diversas etiologías, lo que supone un reto al evaluarlas radiológicamente (1, 2). Aunque las metástasis son una de las causas más comunes en estos pacientes, no son la única, y es obligatorio plantear otras consideraciones diagnósticas como se detallan a continuación y se recogen en la Tabla 1.

La patología maligna debería ser nuestra principal sospecha debido a su mayor frecuencia, sobre todo la afectación metastásica (3, 4). El aspecto típico por TC de una metástasis es una lesión hipo o isodensa en el estudio basal, que en la fase portal presenta un realce de contraste periférico en anillo (como en el caso de esta paciente). Este realce es más llamativo en metástasis de tumores hipervasculares como el cáncer de tiroides, células claras renales, mama, melanoma o neuroendocrino. Otra prueba de imagen más sensible que podríamos emplear es la resonancia magnética (RM), con imágenes características según la secuencia. Sobre todo, habría que pensar en otra causa ante pacientes con un tumor que raramente metastatice a nivel hepáti-

Tabla 1

Diagnóstico diferencia de lesiones hepáticas de nueva aparición en TC.

	Tipo de lesión	Características distintivas
Lesiones malignas	Metástasis	Lesión hipodensa en fase portal con captación de contraste en anillo No presentan componente graso
	Carcinoma hepatocelular	Eleva alfafetoproteína sérica Imagen con contenido graso Trombosis portal asociada
	Colangiocarcinoma intrahepático	Masa hipodensa con realce progresivo de la periferia al centro Clínica asociada (síndrome constitucional, colestasis, ictericia)
Secundario a fármacos	Hiperplasia nodular regenerativa tipo focal	Antecedente de citotóxico (destaca el oxaliplatino) Lesión nodular hipervascular con cicatriz central En RM: captación de contraste hepatoespecífico
	Adenoma hepatocelular	Antecedente de esteroides o anticonceptivos Compuesto por hepatocitos con alto contenido lipídico y glucógeno Isodenso en estudio basal, con componente graso o zonas hiperdensas si existe componente hemorrágico
Inflamatorias / infecciosas	Hepatitis granulomatosa	Historia de sarcoidosis, tuberculosis, histoplasmosis o brucelosis Fundamental la historia clínica y las pruebas complementarias (serologías, analíticas) Aspecto radiológico inespecífico
	Absceso hepático	Lesión nodular con realce periférico (similar a la metástasis) Fundamental la historia clínica, evolución y respuesta a tratamiento antibiótico
Otras lesiones	Quiste hepático	Lesión nodular bien definida, hipodensa, sin realce periférico (aunque en ocasiones se pueden complicar y engrosar las paredes, presentando realce y asemejándose a las metástasis o abscesos) Pueden aumentar, disminuir o desaparecer
	Hemangioma hepático	Típico de mujeres en edad fértil No presentan crecimiento Captación periférica discontinua en fase arterial
Pseudolesiones	Esteatosis focal	Pacientes con elevado consumo enólico u obesidad Imagen mal definida, hipodensa, que no capta contraste ni genera efecto masa En RM se objetiva presencia de grasa
	Trastornos de la perfusión	Área triangular o nodular que no provoca efecto masa y presenta alteración de la captación de contraste Solo se ven en una fase del estudio (generalmente arterial)

co (como los tumores cerebrales, próstata, tumores de cabeza y cuello…) o aquellos diagnosticados en un estadio localizado.

Otra opción dentro de las patologías neoplásicas son los tumores primarios, siendo el más frecuente el carcinoma hepatocelular (CHC). En el TC, suelen ser lesiones hipodensas en el estudio basal, excepto si presentan componente de grasa, necrosis o hemorragia que se manifestaría como patrón en mosaico debido a alteraciones en la perfusión. Suelen mostrar un realce intenso en fase arterial y un lavado en fase portal/tardía, junto con la cápsula periférica hipercaptante. Algunas características a tener en cuenta para ayudarnos a diferenciar un tumor primario de una metástasis es que el CHC puede contener grasa, asociarse a trombosis portal tumoral (sobre todo si es de gran tamaño) y elevar alfa-fetoproteína sérica.

Otro tumor primario que puede aparecer en hígado es el colangiocarcinoma intrahepático, que nace de la vía biliar intrahepática y puede producir dilatación de la vía biliar y retracción capsular, dando imágenes de masas. En el TC se objetivarían lesiones hipodensas con realce progresivo de la periferia al centro. La prueba indicada en los 3 casos para confirmar el diagnóstico es la biopsia.

Por otro lado, también pueden aparecer lesiones por causas no tumorales, como la hiperplasia nodular regenerativa (HNR) secundaria a quimioterapia (5). Varios agentes citotóxicos pueden causar esta toxicidad hepática, pero destaca el oxaliplatino, comúnmente empleado en tumores digestivos (como el gástrico, colon o páncreas). Puede causar HNR hasta en un 15 % de los pacientes y aparecer de media a los 48 meses tras finalizar el tratamiento. El oxaliplatino causa una variación del flujo hepático dando lugar a hipoperfusión de ciertas zonas del hígado en las que los hepatocitos se hipertrofian y forman nódulos regenerativos de tamaño variable (sin atipia ni fibrosis). En el TC se visualiza una lesión nodular hipervascular, que puede presentar una cicatriz central, sin aspecto típico de metástasis (6). Este diagnóstico radiológico característico nos puede permitir prescindir de la biopsia.

Otra lesión secundaria a fármacos son los adenomas hepatocelulares que aparecen por toma de anticonceptivos o esteroides, por lo que son típicos de mujeres en edad fértil. Hay varios subtipos, pero el más frecuente es el inflamatorio y se caracteriza por presentar hepatocitos con abundante contenido lipídico y de glucógeno. Esta característica de presencia de grasa la diferencia de las lesiones metastásicas, en las que es excepcional.

Algunas causas inflamatorias/infecciosas también pueden dar lugar a masas hepáticas, como la hepatitis granulomatosa que aparece asociada a patologías como sarcoidosis, tuberculosis o histoplasmosis (7). En estos casos, distinguirlo de una lesión metastásica puede ser muy complicado porque también pueden presentarse como uno o varios nódulos/masas con el mismo comportamiento. Por tanto, sería funda-

mental la historia clínica (datos de infección, estado de inmunosupresión, serologías y cultivos…) para orientar el diagnóstico, y, si es preciso, biopsiar.

Otro origen es el absceso hepático, una colección purulenta secundaria a una infección bacteriana, fúngica o parasitaria. También es muy complejo diferenciarlas radiológicamente de las metástasis y es clave correlacionar clínicamente los hallazgos. Si aparecen en un periodo muy corto de tiempo asociadas a clínica infecciosa, orientará más a abscesos. Se recomienda realizar controles radiológicos durante y tras el tratamiento antibiótico como se ha expuesto en este caso.

Por último, otras afecciones a considerar en el diagnóstico diferencial serían los quistes y hemangiomas hepáticos, y las alteraciones de imagen que pueden simular una lesión real como la esteatosis focal o algunos trastornos de la perfusión (8). Cabe destacar que, en la mayoría de los casos, la RM presenta mayor sensibilidad para caracterizar estas lesiones hepáticas descritas (9).

En el caso de esta paciente, la clínica infecciosa (escalofríos, fiebre y el posterior empeoramiento con datos clínicos de sepsis) fue decisiva en plantear el diagnóstico de sospecha principal: los abscesos hepáticos. Más adelante, con los resultados de los hemocultivos y la mejoría con antibioterapia, este diagnóstico de presunción se confirmó. Durante el ingreso, la paciente presentó seguimiento por Medicina Infecciosa que ajustó la terapia empírica con meropenem, levofloxacino, vancomicina y fluconazol, y posteriormente tras los resultados de los cultivos y el antibiograma, a meropenem y vancomicina, presentando la paciente una excelente evolución, tanto clínica como radiológica. Además del equipo de Medicina Infecciosa y Microbiología, fue fundamental el papel del Servicio de Radiodiagnóstico al reevaluar las imágenes, debido a que la valoración de lesiones hepáticas mediante TC supone un desafío como se ha señalado. De este modo, la paciente recibió el tratamiento específico para los abscesos hepáticos y actualmente se encuentra curada, sin enfermedad infecciosa ni tumoral, en seguimiento.

En conclusión, la exposición de este caso clínico pone de manifiesto la importancia de llevar a cabo una evaluación global y personalizada en pacientes oncológicos, teniendo en cuenta tanto la clínica como el contexto individual y los resultados de las pruebas complementarias. Resulta esencial no asumir de forma inmediata que toda nueva imagen radiológica corresponde a una recaída tumoral, sin antes realizar un diagnóstico diferencial riguroso que considere otras posibles causas.

En el caso concreto de nuevas lesiones hepáticas, es fundamental establecer su naturaleza ya que nos condicionará la actitud y el manejo. Para ello debemos tener en cuenta los hallazgos radiológicos característicos en TC y RM, sumados a los datos clínicos, de su enfermedad oncológica (que incluyen el tipo de neoplasia primaria, su estadio y el tratamiento) y analíticos, junto con la biopsia hepática fuera necesario.

BIBLIOGRAFÍA

1. Vilgrain V, Lagadec M, Ronot M. Pitfalls in Liver Imaging. Radiology. 2016;278(1):34-51.
2. Husainy MA, Sayyed F, Peddu P. Typical and atypical benign liver lesions: A review. Clin Imaging. 2017;44:79-91.
3. Frenette C, Mendiratta-Lala M, Salgia R, Wong RJ, Sauer BG, Pillai A. ACG Clinical Guideline: Focal Liver Lesions. Am J Gastroenterol. 2024;119(7):1235-1271.
4. Gore RM, Pickhardt PJ, Mortele KJ, Fishman EK, Horowitz JM, Fimmel CJ, et al. Management of Incidental Liver Lesions on CT: A White Paper of the ACR Incidental Findings Committee. J Am Coll Radiol. 2017;14(11):1429-1437.
5. Vernuccio F, Dioguardi Burgio M, Barbiera F, Cusmà S, Badalamenti G, Midiri M, et al. CT and MR imaging of chemotherapy-induced hepatopathy. Abdom Radiol (NY). 2019;44(10):3312-3324.
6. Furlan A, Brancatelli G, Dioguardi Burgio M, Grazioli L, Lee JM, Murmura E, et al. Focal Nodular Hyperplasia After Treatment With Oxaliplatin: A Multiinstitutional Series of Cases Diagnosed at MRI. AJR Am J Roentgenol. 2018;210(4):775-779.
7. Bächler P, Baladron MJ, Menias C, Beddings I, Loch R, Zalaquett E, et al. Multimodality Imaging of Liver Infections: Differential Diagnosis and Potential Pitfalls. Radiographics. 2016;36(4):1001-1023.
8. Horta G, López M, Dotte A, Cordero J, Chesta C, Castro A, et al. Lesiones focales hepáticas benignas: un hallazgo frecuente a la tomografía computada [Benign focal liver lesions detected by computed tomography: Review of 1,184 examinations]. Rev Med Chil. 2015;143(2):197-202.
9. Lamba R, Fananapazir G, Corwin MT, Khatri VP. Diagnostic imaging of hepatic lesions in adults. Surg Oncol Clin N Am. 2014;23(4):789-820.

52

¿Y si el dolor del codo procediese del cuello?

AUTOR:

Juan Carlos Hurtado Borrego
Residente de Medicina Física Y Rehabilitación
Hospital Clínico Universitario Virgen de la Arrixaca

RESTO DE AUTORES:

Pablo Ibarrola Izu - Marina Loba Abenza - Gema López García

RESUMEN

Se presenta el caso clínico de una mujer de 26 años que acudió a consultas de Medicina Física y Rehabilitación (MFyR) por dolor persistente en codo derecho irradiado por el borde cubital del antebrazo tras haber sido intervenida de neurolisis del nervio cubital hacía 2 años. Durante la entrevista clínica, la paciente refiere episodios de cervicalgia crónica que coinciden con las parestesias y el dolor en el codo y antebrazo. A la exploración, destaca un balance articular cervical limitado junto a dolor en escalenos y pectorales, sospechando un síndrome del desfiladero torácico (SDT), siendo positivo el Elevated Arm Stress Test. Ante la ausencia de mejoría tras el tratamiento de fisioterapia, se deciden infiltrar de forma ecoguiada los músculos afectados con anestésico local, consiguiendo la resolución completa de los síntomas durante unas semanas. Tras ello, se propone infiltración con toxina botulínica, obteniendo un gran resultado.

Palabras clave: thoracic outlet syndrome, brachial plexus neuritis, physical and rehabilitation medicine.

CASO CLÍNICO

Mujer de 26 años que acude a consultas externas del servicio de Medicina Física y Rehabilitación derivada desde Traumatología por referir dolor y parestesias localizadas en el borde cubital del antebrazo derecho, extendiéndose hacia la cara medial del cuarto y quinto dedos de dicha mano. La paciente, tras haber sido diagnosticada de epitrocleítis, fue sometida a una intervención quirúrgica que consistió en una neurolisis del nervio cubital derecho. Esta intervención se llevó a cabo hace dos años con el objetivo de aliviar los síntomas atribuibles a una posible compresión del nervio. Sin embargo, la evolución postoperatoria no fue la esperada.

Ya en nuestra consulta, durante la entrevista clínica, la paciente refirió que los síntomas permanecían idénticos con respecto a los que presentaba previamente a la intervención quirúrgica. Concretamente, continuaba con dolor y parestesias en el trayecto del borde cubital del antebrazo derecho, extendiéndose hasta el cuarto y quinto dedos. Además, se acompañaban de una sensación de debilidad muscular y pérdida de fuerza en la mano derecha, refiriendo que dichos síntomas solían empeorar hacia el final del día, particularmente en jornadas en las que había realizado actividades físicas más intensas o prolongadas.

Tras indagar en la anamnesis, relató antecedentes de dolor cervical crónico de varios años de evolución. Llamativamente, la cervicalgia solía presentarse de manera simultánea con las molestias del codo y antebrazo, generando un patrón de dolor cervicobraquial que dificultaba la actividad diaria de la paciente.

Durante la exploración física realizada en consulta, se observaron diversos hallazgos de interés. A nivel postural, se detectó un descenso del hombro derecho con tendencia a la anteversión. A la palpación, se provocó dolor en los músculos escalenos, trapecios y esplenios del lado derecho del raquis cervical, y se evidenció una limitación en los últimos grados de la flexo-extensión cervical y en la lateralización izquierda. También se objetivó sensibilidad dolorosa en la región del pectoral mayor y en la apófisis coracoides, donde se localizaron puntos gatillo activos. Estos puntos, al ser presionados, desencadenaban parestesias que coincidían con el patrón sensitivo del nervio cubital, lo cual apoyaba la hipótesis de una posible compresión neurogénica proximal.

Ante la sospecha de un síndrome del desfiladero torácico (SDT) de tipo neurógeno, se realizaron varias maniobras de provocación para reforzar el diagnóstico. El Elevated Arm Stress Test (EAST) resultó positivo, provocando la aparición de los síntomas referidos por la paciente. En cambio, tanto el Adson Test como la maniobra de Halstead fueron negativos, lo que orientaba hacia un origen fundamentalmente neurógeno sin afectación vascular asociada.

Con el diagnóstico de SDT neurógeno se estableció un plan terapéutico de abordaje conservador. Se inició tratamiento físico con el objetivo de reducir el dolor y mejorar la postura corporal. El tratamiento de fisioterapia se basó en estiramientos específicos de la musculatura escalena y del pectoral menor, en ejercicios de potenciación de la musculatura cervical posterior, en técnicas de neurodinamia y en ejercicios respiratorios enfocados en la expansión torácica. También se emplearon sesiones de electroterapia como medida analgésica complementaria.

Figura 1. Vía de abordaje clásico bajo control ecográfico para infiltración de músculos escalenos anterior y medio a través de la hendidura interescalénica.

Tras varias semanas de tratamiento sin observar una mejoría clínica significativa, se valoró la posibilidad de realizar un abordaje intervencionista. Se propuso a la paciente la realización de infiltraciones con anestésico local, aceptando el procedimiento. Se realizaron infiltraciones en los músculos escalenos anterior y medio, así como en el pectoral menor. Todas las infiltraciones se realizaron bajo control ecográfico, permitiendo una localización precisa y segura de las estructuras anatómicas implicadas.

Tres meses más tarde, la paciente acudió a revisión en consulta, comentando una notable mejoría durante las primeras cuatro a seis semanas tras la infiltración. En ese periodo, la resolución de la sintomatología fue completa. Sin embargo, en los días previos a la revisión había comenzado a notar un repunte leve de la sintomatología, aunque de menor intensidad que en ocasiones previas.

Dado el buen resultado obtenido con las infiltraciones iniciales, se optó por repetir el procedimiento, pero esta vez utilizando toxina botulínica (onabotulinumtoxin A) con el fin de obtener un efecto más duradero (Figura 1). Se infiltraron nuevamente los músculos escalenos anterior y medio (Figura 2), así como el pectoral menor (Figura 3), siguiendo la misma técnica ecoguiada, sin complicaciones.

En la revisión realizada cuatro meses después, la paciente manifestó haber experimentado una mejoría similar a la obtenida en la primera infiltración, aunque en esta

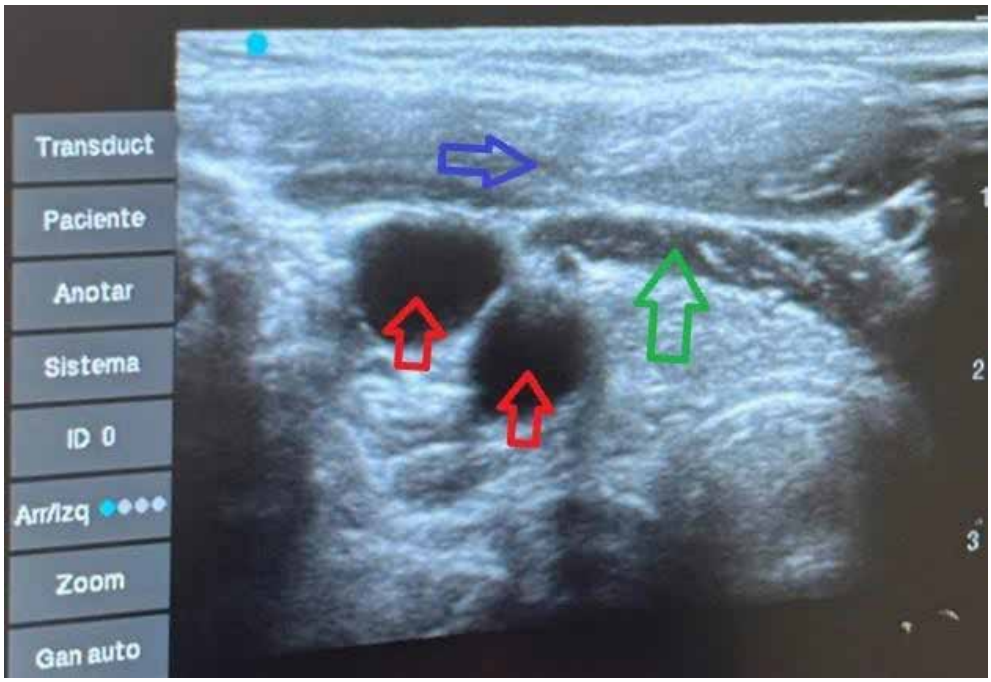

Figura 2. Ventana ecográfica donde se observa músculo escaleno anterior (flecha verde), esternocleidomastoideo (flecha azul) y paquete vascular (flecha roja).

ocasión con una duración más prolongada del alivio sintomático. En el momento de la consulta, se encontraba completamente asintomática. Se le indicó que, en caso de reaparición de la clínica, no dudara en contactar nuevamente para valorar la necesidad de una nueva infiltración. Además, se reforzó la importancia de continuar con el programa de ejercicios terapéuticos previamente establecidos por el equipo de fisioterapia.

DISCUSIÓN

El síndrome del desfiladero torácico (SDT) es una entidad clínica caracterizada por la compresión de estructuras neurovasculares a nivel del estrecho torácico superior. Esta compresión puede afectar de forma aislada o conjunta a estructuras arteriales, venosas o nerviosas. En función de la estructura comprometida, el SDT se clasifica en tres formas principales: arterial, venosa y neurógena. De estas, el SDT de tipo neurógeno es el más frecuente, representando hasta el 95 % de los casos, si bien en términos generales la prevalencia global del síndrome es baja, estimándose entre un 0,1 % y un 0,2 % de la población general (1).

A pesar de su baja prevalencia, el SDT neurógeno debe incluirse en el diagnóstico diferencial de cuadros clínicos de dolor y parestesias del miembro superior, especialmente cuando estos síntomas no responden adecuadamente al tratamiento habitual. Es común que este síndrome se confunda con otras patologías como cervicobraquialgias, radiculopatías o neuropatías periféricas, por lo que una evaluación clínica detallada es crucial.

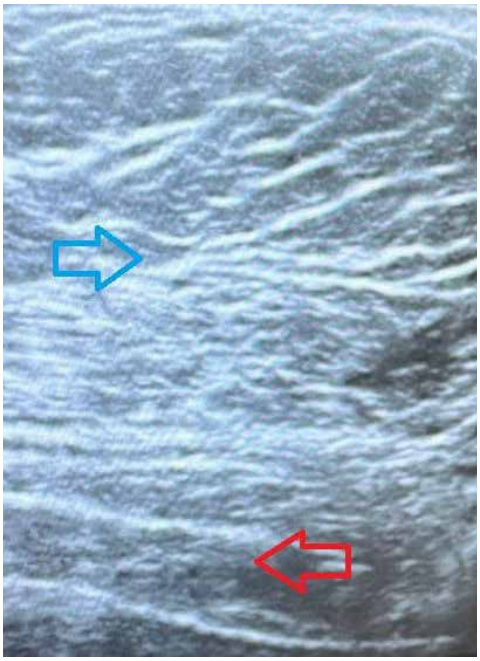

Figura 3. Ventana ecográfica donde se aprecia músculo pectoral mayor (flecha azul) y, en profundidad, músculo pectoral menor (flecha roja).

La anamnesis y la exploración física son pilares fundamentales en el proceso diagnóstico del SDT. Las maniobras de provocación ayudan no solo a confirmar la sospecha clínica, sino también a orientar sobre el tipo de estructura implicada (2).Por ejemplo, el EAST (Elevated Arm Stress Test) es útil para detectar afectación neurógena, mientras que el Adson Test se emplea para valorar compromiso vascular, concretamente de la arteria subclavia.

En cuanto al manejo terapéutico, el tratamiento conservador constituye la primera línea en los casos de SDT neurógeno (3). Se estima que aproximadamente el 70-75 % de los pacientes con esta forma del síndrome responden favorablemente a una combinación de fisioterapia, ejercicios específicos y medidas posturales (4). Solo en casos refractarios o de evolución prolongada se plantea el tratamiento intervencionista.

Las infiltraciones con anestésico local en la musculatura implicada, principalmente escalenos y pectoral menor, pueden emplearse como herramienta diagnóstica y terapéutica. Si el paciente presenta una respuesta positiva, es decir, alivio sintomático tras la infiltración, puede considerarse la administración de toxina botulínica para prolongar el efecto terapéutico. La toxina botulínica actúa relajando la musculatura y disminuyendo la compresión sobre el plexo braquial (5). Por último, en los casos que no responden a estas estrategias, se plantea la cirugía de descompresión torácica como alternativa definitiva, generalmente con resultados satisfactorios.

CONCLUSIÓN

El síndrome del desfiladero torácico neurógeno representa una entidad clínica que, a pesar de ser poco frecuente, debe ser considerada en pacientes con clínica persistente de parestesias y dolor en el miembro superior, especialmente cuando no responden a tratamientos habituales. La identificación precisa del nivel de compresión a través de una historia clínica detallada, una exploración física dirigida y pruebas complementarias es esencial para orientar el diagnóstico y el tratamiento.

El tratamiento conservador se considera el pilar fundamental para tratar este síndrome. Sin embargo, en pacientes refractarios a fisioterapia, ejercicios y medidas posturales, el uso de infiltraciones ecoguiadas con anestésico local y, posteriormente, toxina botulínica puede ofrecer un alivio clínico prolongado y evitar la necesidad de intervención quirúrgica. La correcta selección del tratamiento y el seguimiento estrecho del paciente con síndrome del desfiladero torácico permiten optimizar los resultados clínicos y mejorar la calidad de vida.

BIBLIOGRAFÍA

1. Panther EJ, Reintgen CD, Cueto RJ, Hao KA, Chim H, King JJ. Thoracic outlet syndrome: a review. J Shoulder Elbow Surg. 2022;31(11):545-561.
2. Hixson KM, Horris HB, Valovich-McLeod TC, Welch-Bacon CE. The diagnostic accuracy of clinical diagnostic tests for Thoracic Outlet Syndrome. J Sport Rehabil. 2017;26(5):459-465.
3. Li N, Dierks G, Vervaeke HE, Jumonville A, Kaye AD, Myrcik D, Paladini A, et al. Thoracic Outlet Syndrome: a narrative review. J Clin Med. 2021;10(5):962-975.
4. Balderman J, Abuirqeba A, Eichaker L, Pate C, Earley JA, Bottros MM, et al. Physical therapy management, surgical treatment, and patient-reported outcomes measures in a prospective observational cohort of patients with neurogenic Thoracic Outlet Syndrome. J Vasc Surg. 2019;70(3):832-841.
5. Fereydooni A, Ho VT, Olson EM, Dyrek P, Harris T, Kussman A, et al. Impact of scalene muscle botulinum toxin injection with and without surgery in neurogenic Thoracic Outlet Syndrome. Clin J Sport Med. 2023;33(2):116-122.

53

Fiebre y exantema: cuando lo común no explica lo sistémico

AUTORA:

Claudia Moreno Navarro
Residente de Medicina Interna.
Hospital Universitario José María Morales Meseguer

RESTO DE AUTORES:

Carmen González Tudela - Paloma López López - Cristina Medina Serrano
Marina Ruiz Contreras - Iván García Ruíz

RESUMEN

Se presenta el caso de un varón de 52 años que acude a urgencias por cuadro de fiebre, pérdida de peso, astenia, artralgias y exantema cutáneo no pruriginoso de un mes de evolución. En las analíticas realizadas destaca una elevación de reactantes de fase aguda, junto con anemia normocítica-normocrómica y discreta alteración hepática. Se realiza estudio de síndrome constitucional en el que únicamente destaca esplenomegalia leve e IgG elevada para Coxiella burnetii. El paciente recibe tratamiento empírico con doxiciclina sin mejoría de los síntomas. Finalmente, se diagnostica de enfermedad de Still del adulto de forma leve-moderada. Se inicia tratamiento con corticoides y metotrexato, con resolución clara mejoría clínica y sin recurrencias hasta el momento.

Palabras clave: fiebre, exantema, artralgias.

DESCRIPCIÓN DEL CASO

Se presenta el caso de un varón de 52 años fumador y diagnosticado de hipertensión arterial. Ingresa en planta de medicina interna por cuadro de un mes de duración de fiebre de hasta 40ºC, astenia, sudoración nocturna, cefalea holocraneal y un exantema cutáneo no pruriginoso en tronco y brazos. Asociaba artralgias en grandes articulaciones y una pérdida de peso de 20 kg en los últimos seis meses. Previamente a su ingreso, su médico de cabecera le había recetado cefuroxima empírica durante cinco días sin mejoría.

A la exploración física, el paciente presentaba pápulas eritematosas en la parte superior del escote, espalda y brazos. Las lesiones respetaban miembros inferiores, palmas y plantas. No presentaba adenopatías palpables y el resto de la exploración era anodina. A nivel analítico, destacaba una clara elevación de reactantes de fase aguda, con PCR de 20 mg/L, VSG de 110 mm/h y ferritina > 1000 ng/mL. La hemoglobina era de 10.3 g/dL, con un patrón normocítico-normocrómico. Presentaba además alteración leve de enzimas hepáticas, a expensas fundamentalmente de las de citolisis.

Durante el ingreso se realizaron diversas pruebas complementarias. La radiografía de tórax , el TC craneal y la punción lumbar no mostraron hallazgos que justificaran la clínica. Por el síndrome constitucional y la anemia, se realizaron una gastro y colonoscopia en las que tampoco se objetivaron alteraciones. Únicamente se evidenció una esplenomegalia leve de 14cm en la ecografía abdomino-pélvica. Por este motivo, se realizó un TAC tóraco-abdomino pélvico en el que tampoco se describen alteraciones.

En cuanto a las pruebas microbiológicas, los hemo y urocultivos fueron repetidamente negativos. El ecocardiograma transtorácico no mostraba signos de endocarditis, y las serologías realizadas fueron negativas, a excepción de títulos elevados de fase II de IgG de Coxiella Burnetti, que no se confirmaron posteriormente.

Por la sospecha inicial de Fiebre Q (fiebre, artralgias, elevación de enzimas hepáticas y serología), se inició tratamiento empírico con doxiciclina con ligera mejoría clínica y analítica, por lo que se decidió alta a domicilio. Sin embargo, antes de completar las dos semanas de tratamiento con doxiciclina, el paciente empeoró de nuevo clínicamente, por lo que consultó de nuevo en urgencias y se decidió ingreso.

Por lo complejo del diagnóstico, la persistencia de fiebre, pérdida de peso, artralgias, hiperferritinemia y esplenomegalia, se solicitó un PET-TAC en el que tampoco se objetivaba otros hallazgos añadidos a los descritos.

Finalmente se comentó en sesión multidisciplinar de enfermedades autoinmunes sistémicas. Una vez descartadas causas infecciosas, neoplasias y enfermedades autoinmunes, la sospecha fundamental era que se tratara de un síndrome de Still del adulto con afectación leve-moderada. De acuerdo con las guías clínicas, se inició trata-

Tabla 1
Manifestaciones clínicas y analíticas de la enfermedad de Still del adulto.

Características clínicas y de laboratorio	Frecuencia
Fiebre	93-100%
Artritis	86-100%
Exantema cutáneo	58-87%
Mialgias	13-84%
Esplenomegalia	35-79%
Linfadenopatias	28-74%
Dolor de garganta	27-74%
Afectación hepática	21-62%
Pleuritis	8-53%
Pérdida de peso	5-44%
Pericarditis	6-38%
Dolor abdominal	5-38%
Hiperferritinemia	69-93%
PCR elevada	96-100%
VSG elevada	87-99%
Leucocitosis neutrofílica	74-94%
Anomalías hepáticas	36-74%

miento con 3 pulsos de 250 mg de metilprednisolona, seguido de pauta descendente con prednisona y metrotexato a dosis de 7,5 mg semanales. El paciente experimentó clara mejoría de los síntomas, cese de la fiebre y sin recurrencias hasta el momento.

DISCUSIÓN

La enfermedad de Still del adulto es un trastorno inflamatorio sistémico, de etiología no aclarada, que afecta fundamentalmente a varones jóvenes (1). Se trata de un diagnóstico de exclusión en el que los síntomas más frecuentes incluyen fiebre alta intermitente, artritis, y una erupción cutánea evanescente. A nivel analítico destaca la

elevación de reactantes de fase aguda incluyendo hiperferritinemia.Otras manifestaciones clínicas y analíticas se describen en la tabla 1 (2).

Como ya hemos mencionado, el diagnóstico es de exclusión, siendo fundamentalmente la clínica y los hallazgos analíticos las principales herramientas de las que disponemos. Como ocurrió en nuestro caso, las pruebas de imagen suelen ser inespecíficas a excepción de aquellos pacientes que presentan esplenomegalia llamativa, aunque esto puede estar en el contexto de otras enfermedades con semiología parecidas como las neoplasias hematológicas o determinadas infecciones. En el PET-TAC, los pacientes pueden presentar captación difusa en bazo, médula o en el líquido sinovial si hay artritis, presentando incluso algunos de ellos captación difusa por todo el organismo (3).

El tratamiento de primera línea incluye AINES y glucocorticoides. En la actualidad se recomiendan pulsos de 125-250 mg de metilprednisolona con mayor evidencia y menos efectos secundarios que la pauta de 1 mg/kg. Como en la mayoría de enfermedades autoinmunes y autoinflamatorias, es necesario añadir fármacos moduladores de enfermedad (FAME) como metotrexato o azatioprina. Estos fundamentalmente disminuyen las recurrencias y tienen efecto ahorrador de corticoides, reduciendo por lo tanto los posibles efectos adversos asociados a estos. En aquellos pacientes en los que los síntomas no se controlan a pesar de lo previo, o aquellos que debutan con afectaciones graves como pleuro-pericarditis, se pueden añadir fármacos biológicos como Tocilizumbab (Anti IL-6) o Anakinra (Anti IL-1)- El empleo de uno u otro va a variar en función del perfil del paciente y de la clínica predominante (4).

En la enfermedad de Still del adulto, los objetivos principales son el control de la inflamación sistémica, así como la prevención de recurrencias y posibles complicaciones.

En el caso de nuestro paciente, presentaba 11 de las 18 manifestaciones descritas, haciendo muy probable el diagnóstico de sospecha. Esto unido a la exclusión de otras patologías fueron la clave en el diagnóstico.

BIBLIOGRAFÍA

1. Ruscitti, P., Cantarini, L., Nigrovic, P. A., McGonagle, D., & Giacomelli, R. (2024). Recent advances and evolving concepts in Still's disease. *Nature reviews. Rheumatology*, *20*(2), 116–132. **https://doi.org/10.1038/s41584-023-01065-6**
2. De Giacomelli R, Ruscitti P, Shoenfeld Y. A comprehensive review on adult onset Still's disease. J Autoimmun. 2018 Sep;93:24-36. **doi: 10.1016/j.jaut.2018.07.018**. Epub 2018 Aug 1. PMID: 30077425

3. Pouchot et al. Best Pract Res Clin Rheumatol 2012;26:477-87
4. Efthimiou P, Kontzias A, Hur P, Rodha K, Ramakrishna GS, Nakasato P. Adult-onset Still's disease in focus: Clinical manifestations, diagnosis, treatment, and unmet needs in the era of targeted therapies. Semin Arthritis Rheum. 2021 Aug;51(4):858-874. **doi: 10.1016/j.semarthrit.2021.06.004**. Epub 2021 Jun 13. PMID: 34175791.

54

La anamnesis como un proceso dinámico: El impacto de la evaluación continua en el diagnóstico médico

AUTORA:

Irene González Fernández
Residente de Cardiología.
Hospital General Universitario Santa Lucía de Cartagena

RESTO DE AUTORES:

Claudia Azcondo San Segundo - Antonio Meseguer Hernández - María Isabel Baños Maturano
Adrián Heredia Carrillo - Manuel Carpio Salmerón

RESUMEN

Presentamos el caso de una paciente de 42 años con síndrome de Down, que acudió a Urgencias tras un episodio de síncope con parada respiratoria y somnolencia posterior. Inicialmente, se sospechó una crisis convulsiva, dada la recuperación progresiva y los antecedentes de medicación psicotrópica. Sin embargo, la anamnesis ampliada gracias a la información proporcionada por un familiar reveló episodios presincopales previos y signos de inmovilidad, lo que llevó a reconsiderar el diagnóstico. Las pruebas complementarias confirmaron la presencia de tromboembolismo pulmonar extenso, con niveles elevados de troponina y dímero D, precisando ingreso en Unidad de Cuidados Intensivos (UCI).

El caso subraya la importancia de una anamnesis continua y dinámica, así como la necesidad de reevaluar el diagnóstico cuando surjan nuevos datos. La colaboración de familiares es esencial en pacientes con alteraciones cognitivas, y los factores de riesgo deben considerarse en todo momento, incluso cuando los síntomas no son típicos.

Palabras clave: tromboembolismo pulmonar, síndrome de Down, anamnesis, diagnóstico atípico.

INTRODUCCIÓN

La anamnesis sigue siendo una de las herramientas más valiosas en el ejercicio clínico. A pesar de los avances tecnológicos y del acceso cada vez más rápido a estudios complementarios, escuchar al paciente, saber qué preguntar y contextualizar los síntomas en su entorno clínico y social permite muchas veces orientar el diagnóstico incluso antes de contar con resultados de laboratorio o imagen.

Sin embargo, en la práctica clínica real, obtener una historia completa y precisa no siempre es posible. Existen múltiples factores que pueden interferir en este proceso: alteraciones del nivel de conciencia, deterioro cognitivo o trastornos psiquiátricos; barreras idiomáticas que impiden una comprensión adecuada de los síntomas; la ausencia de familiares o cuidadores que puedan aportar datos relevantes (1); e incluso, de forma no menos frecuente, la falta de tiempo en contextos asistenciales sobrecargados, que obliga a priorizar la atención inmediata en detrimento de una exploración más profunda de los antecedentes clínicos. Todas estas limitaciones aumentan el riesgo de retrasos diagnósticos, errores de interpretación o decisiones terapéuticas mal fundamentadas.

CASO CLÍNICO

Paciente mujer de 42 años de edad, con diagnóstico de síndrome de Down. Presenta obesidad mórbida, con un índice de masa corporal (IMC) de 41 kg/m^2. No presenta antecedentes personales de hipertensión arterial, diabetes mellitus, dislipemia ni cardiopatía estructural. Asimismo, niega el consumo de tabaco, alcohol u otras sustancias. En tratamiento crónico con Fluvoxamina 100 mg al día, Olanzapina 5 mg al día, Acetato de megestrol 160 mg al día.

La paciente acude al servicio de Urgencias tras haber presentado un episodio de síncope sin pródromos, que se acompañó de un traumatismo cráneo-encefálico. Según el relato de sus familiares, posterior al evento la paciente presentó una aparente parada respiratoria de aproximadamente dos minutos, con recuperación espontánea posterior. A continuación, permaneció durante unos diez minutos en el suelo, sin poder incorporarse, en estado de somnolencia y desorientación, recuperándose de forma progresiva. No se evidenció relajación de esfínteres durante el episodio.

A su llegada a Urgencias, la paciente se encuentra consciente, con una puntuación de Glasgow de 14 puntos. Se observa leve hipotensión (106/85 mmHg) y taquicardia (112 rpm). La frecuencia respiratoria es de 25 rpm, con una saturación de oxígeno del 95 % sin oxígeno suplementario. A la exploración neurológica, no se encuentran signos de focalidad neurológica. La auscultación cardiaca es rítmica, sin soplos audibles.

En la auscultación pulmonar presenta hipoventilación en ambas bases. Pulsos periféricos presentes y simétricos. Extremidades sin signos de trombosis venosa profunda.

En un principio, se orienta el diagnóstico hacia una crisis convulsiva, dada la presentación súbita del cuadro, con una recuperación progresiva sugerente de periodo post-ictal, y considerando los antecedentes de medicación psicotrópica (olanzapina) que podrían haber inducido un episodio convulsivo, y se solicitan las siguientes pruebas complementarias:

— **TC craneal:** *No se visualizan lesiones hemorrágicas agudas intraparenquimatosas ni extraaxiales. Pequeña hipodensidad cortico-subcortical basal temporal derecha, probablemente como secuela de ictus crónico o de otras causas. Calcificaciones bipalidales.* **CONCLUSIÓN:** *Sin evidencia de alteraciones agudas-subagudas intracraneales.*
— **Analítica:** *En la bioquímica destaca función renal normal, iones en rango normal, Proteína C Reactiva 7.5 mg/dL. Hemograma normal.*
— **Gasometría arterial:** *pH 7.45, pO2 59.8 mmHg, pCO2 35.2 mmHg, HCO3- 24.6 mmol/L, Lactato 1 mmol/L*
— **Radiografía de tórax:** *sin infiltrados ni consolidaciones. Similar a previas.*

Tras hallazgos de pruebas complementarias y tras llegada de familiar que normalmente convive con la paciente, se amplía la anamnesis con datos adicionales. Su familiar refiere que la paciente ha presentado cuadros presincopales sin llegar a perder el conocimiento en el último mes. Además, refiere inmovilidad por negativa a caminar, por lo que se amplía analítica urgente con dímero D y troponina.

— Troponina 540 ng/L. Dímero D 25600 pg/ml.
— En este punto, se plantea la posibilidad de un evento embólico agudo, dado que la paciente presenta factores de riesgo relevantes, como la inmovilización prolongada, el tratamiento crónico con olanzapina y acetato de megestrol, ambos asociados con un mayor riesgo trombótico (2) y se solicitan Angio-TC y se realiza un ECG.
— **Angio-TC de arterias pulmonares:** *Tromboembolismo pulmonar extenso, con trombo en silla de montar en el tronco y arterias pulmonares principales, con extensión a arterias lobares y segmentarias. No consolidaciones pulmonares que sugieran infarto pulmonar. No se detecta derrame pleural ni pericárdico significativos. No se observa cardiomegalia. Aorta torácica de calibre normal. Esqueleto óseo regional sin alteraciones significativas* (Figuras 1A y 1B).
— **Electrocardiograma:** *Ritmo sinusal a 100 lpm, eje frontal a +60º, QRS estrecho con morfología de bloqueo incompleto de rama derecha del haz de His. Sin alteraciones agudas de la repolarización. Patrón SI, QIII, TIII* (Figura 2).

Figura 1A. AngioTc de arterias pulmonares. Defecto de replección en el tronco y arterias pulmonares principales.

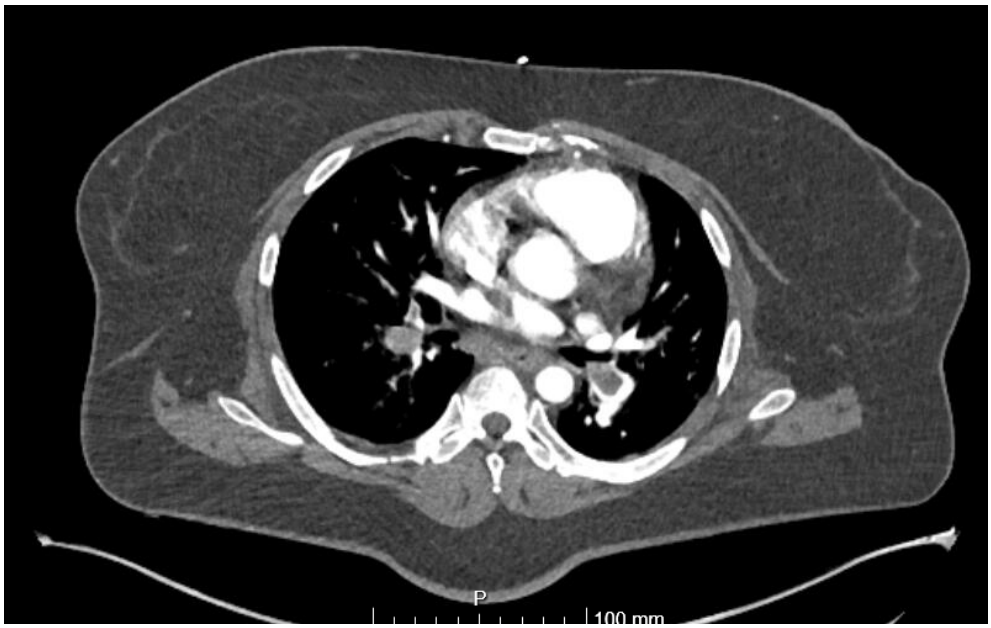

Figura 1B. AngioTC de arterias pulmonares. Corte inferior en el que se observa la extensión del trombo hacia ramas lobares y segmentarias.

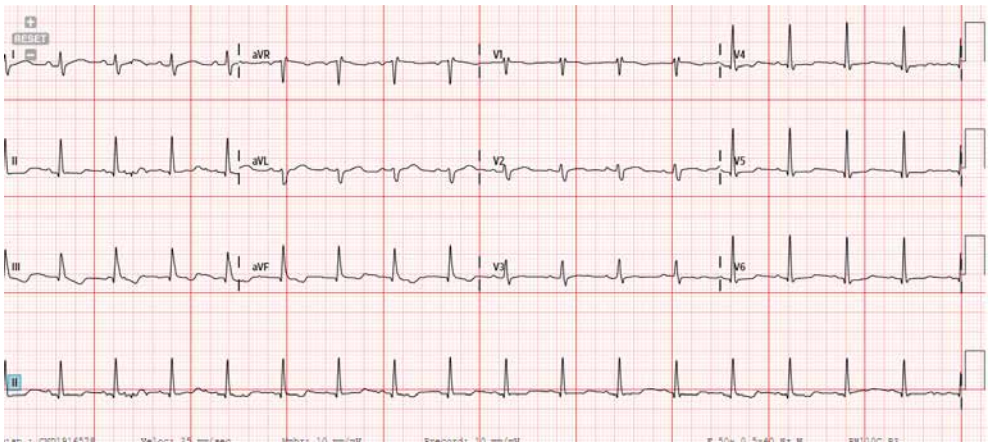

Figura 2. ECG de la paciente.

Ante la elevada carga trombótica se decide ingreso en UCI para monitorización. Durante su estancia en UCI, permanece estable hemodinámica y respiratoriamente. Se inicia anticoagulación con enoxaparina a dosis de 1 mg/kg cada 12 horas. Dada la estabilidad de la paciente, es dada de alta a planta de medicina interna para continuidad de cuidados.

A lo largo de la hospitalización en Medicina Interna, la paciente muestra una evolución favorable, se mantiene afebril, sin disnea ni otra sintomatología por lo que es dada de alta a domicilio. Al alta, se mantiene anticoagulación con anticoagulante de acción directa (Dabigatran 150 mg 1 comprimido cada 12 horas). Será valorada en Unidad de Enfermedad Tromboembólica.

El interés principal de este caso se centra en la importancia de la anamnesis y la reevaluación diagnóstica en situaciones clínicas complejas. Uno de los principales desafíos en este caso fue la limitación en la anamnesis debido a la dificultad para la comunicación y la baja colaboración de la paciente. La capacidad para obtener una historia clínica completa fue reducida, lo que dificultó la identificación temprana de factores de riesgo o de signos y síntomas previos que podrían haber orientado mejor el diagnóstico.

Muchas veces pensamos en la historia clínica como algo que se hace al inicio del contacto con el paciente y que queda cerrada tras ese primer interrogatorio. Pero en la práctica real, esto rara vez es así (3). La anamnesis es un proceso que puede retomarse cada vez que aparecen nuevos datos, cuando algo no encaja o cuando el estado del paciente permite obtener más información.

En ciertos casos —como el de pacientes con alteraciones cognitivas, trastornos psiquiátricos o barreras en la comunicación—, la información inicial puede ser limita-

da o imprecisa. Se ha demostrado que una buena relación médico-paciente mejora el pronóstico y la adherencia al tratamiento, especialmente cuando se trabaja con poblaciones vulnerables (4).

Lo que no se pudo decir en un primer momento puede salir a la luz más adelante, cuando el paciente se encuentra más tranquilo, cuando llega un familiar con más datos o simplemente cuando el vínculo médico-paciente se fortalece (5). Incluso pequeños detalles pueden marcar la diferencia.

Revisar la historia, volver a preguntar, confrontar síntomas con hallazgos y estar dispuesto a reformular la impresión diagnóstica puede evitar errores y cambiar por completo el rumbo de un caso.

En definitiva, la clave no radica en el desenlace, sino en el proceso. La medicina basada en la reflexión crítica y en el aprendizaje constante es la que permite transformar los aciertos afortunados en mejoras sistemáticas para el futuro. Este caso, más allá de su desenlace positivo, es una oportunidad para revisar nuestras prácticas, mejorar la calidad asistencial y reducir los riesgos potenciales en escenarios similares.

BIBLIOGRAFÍA

1. Pacheco Gallegos JA, Rodríguez Alonso JJ, Hernández Muñoz I. Una anamnesis adecuada puede ser la clave de un correcto diagnóstico presuntivo. Semergen. 2023;49(8):101838. Disponible en: **https://www.sciencedirect.com/science/article/abs/pii/S1134207223001706**
2. Pérez López A, Ramírez-García G, Torres V, Martín D. Tromboembolia pulmonar: revisión actualizada. Open Respir Arch 2024 ;6(2):e73-e81. Disponible en: **https://www.elsevier.es/en-revista-open-respiratory-archives-11-articulo-tromboembolia-pulmon-S2659663624000456**
3. Lédo Barros MA. Exploración de los aspectos de la comunicación entre médicos y pacientes en la anamnesis: mejor pronóstico y adhesión al tratamiento: una revisión sistemática. 2024. Disponible en: **https://dialnet.unirioja.es/servlet/articulo?codigo=9863760&orden=0&info=link**
4. González G, Pérez M, Rodríguez L. Enfermedad tromboembólica venosa asintomática en un paciente con síndrome de Down. Rev Méd 2021. Disponible en: **https://www.scielo.org.pe/scielo.php?pid=S2227-47312021000100013&script=sci_arttext**
5. Campos Muñoz L, López Santiesteban JM. El valor del examen físico en la era de la tecnología médica. Rev Méd 2023;151(1):56-62. Disponible en: **https://www.scielo.cl/scielo.php?pid=S0718-48162023000100007&script=sci_arttext**

55

Schwannoma gástrico: un hallazgo inesperado tras colonoscopia

AUTORA:

Christine Marcos Linares
Residente de Aparato Digestivo.
Hospital General Universitario Santa Lucía de Cartagena

RESTO DE AUTORES:

Manuel Mellina Vicente- Lourdes Torrijos Rodríguez-Rabadán

RESUMEN

Los schwannomas gástricos son tumores benignos poco frecuentes derivados de las células de Schwann, que representan una minoría de las neoplasias gástricas.

Se presenta el caso de una mujer de 63 años que acude a Urgencias por dolor abdominal y rectorragia tras colonoscopia en contexto de estudio de anemia, en la que se reseca un pólipo pediculado en sigma. Ante datos de inestabilidad hemodinámica, se realiza angio-tomografía computarizada urgente sin evidencia de hemorragia digestiva activa, identificando de forma incidental una lesión submucosa gástrica. Tras la resolución del proceso agudo, se realiza ecoendoscopia gástrica visualizando una lesión submucosa en cuerpo gástrico, hipoecogénica y heterogénea, dependiente de 4ª capa, sugestiva de tumor del estroma gastrointestinal. Tras valoración multidisciplinar, se realiza gastrectomía parcial. El estudio histológico confirmó la presencia de un schwannoma gástrico, con inmunotinción positiva para la proteína S100. Actualmente, la paciente se encuentra asintomática y en seguimiento ambulatorio.

Palabras clave: lesión submucosa gastrointestinal, schwannoma gástrico, hallazgo incidental.

INTRODUCCIÓN

Los schwannomas o neurilemomas son tumores de la vaina del nervio periférico que se originan a partir de las células de Schwann. Su desarrollo en el tracto gastrointestinal es muy infrecuente, constituyendo el 4 % de las neoplasias gástricas benignas, el 2,6 % de las neoplasias mesenquimales gástricas y solo el 0,2 % de los tumores gástricos (1, 2). Se localizan principalmente en el estómago y el intestino delgado (3).

CASO CLÍNICO

Mujer de 63 años con antecedentes de diabetes mellitus tipo 2 y dislipemia, en tratamiento crónico con sitagliptina y rosuvastatina. Presenta nódulos pulmonares milimétricos estables, en seguimiento por Neumología desde 2023. Además, sufre desprendimiento de retina regmatógeno del ojo derecho en 2022, precisando cirugía por este motivo en tres ocasiones.

Acude al servicio de Urgencias por dolor abdominal y rectorragia tras colonoscopia en el contexto de estudio de anemia y test de sangre oculta en heces positivo. En dicho procedimiento se evidencia pólipo pediculado (0-Ip) de 20 mm en sigma que se reseca con asa de diatermia, produciéndose sangrado profuso en babeo que cede inicialmente tras la inyección de adrenalina diluida y la colocación de dos clips hemostáticos sobre escara.

A la exploración física, presenta regular estado general, se encuentra consciente y orientada, eupneica en reposo, con sequedad y palidez mucocutáneas, Glasgow 15. Afebril, tensión arterial 75/45 mmHg, frecuencia cardíaca 110 latidos por minuto, saturación de oxígeno 98 % aire ambiente. Auscultación cardíaca rítmica, taquicárdica, sin soplos. Auscultación pulmonar con murmullo vesicular conservado, sin ruidos sobreañadidos. Abdomen blando, dolor leve a la palpación profunda de predominio en hipogastrio, no se palpan masas ni organomegalias, sin signos de irritación peritoneal y ruidos hidroaéreos conservados. Miembros inferiores sin edema ni signos de trombosis venosa profunda. Tacto rectal no doloroso, esfínter normotónico, no se palpan masas, dedil manchado de sangre roja fresca.

En analítica sanguínea destaca la caída de tres puntos de hemoglobina (cifras de 11 g/dl). Se inician medidas de soporte, se extraen pruebas cruzadas y se realiza angio-tomografía computarizada (TC) urgente, que describe cambios post-polipectomía con clips hemostáticos en sigma sin datos de sangrado activo; asimismo, se visualiza lesión redondeada, exofítica y homogénea en curvatura menor de cuerpo gástrico de 2,1 x 1,9 cm que parece depender de la submucosa (Figura 1). Tras la resolución favorable de la hemorragia digestiva baja, se solicita ecoendoscopia progra-

Figura 1. TC abdominal con contraste intravenoso urgente: se observa lesión redondeada, exofítica y homogénea en curvatura menor de cuerpo gástrico de 2,1 x 1,9 cm (flecha amarilla) que parece depender de la submucosa.

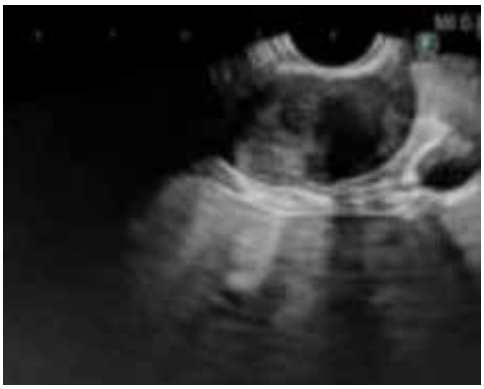

Figura 2. Ultrasonografía endoscópica: exploración realizada con aparato sectorial, visualizando lesión en cuerpo gástrico de 3 cm de diámetro mayor, hipoecogénica, heterogénea, dependiente de la 4ª capa.

mada visualizando lesión submucosa en cuerpo gástrico de 3 cm de diámetro mayor, hipoecogénica, heterogénea, dependiente de la 4ª capa (Figura 2), todo ello sugestivo de tumor del estroma gastrointestinal (GIST).

Tras su valoración en Comité Multidisciplinar de Tumores, se realiza gastrectomía parcial atípica asistida por robot y se remite pieza quirúrgica para estudio histológico, con diagnóstico definitivo de Schwannoma gástrico (Figuras 3-4).

Actualmente, la paciente se encuentra asintomática, en seguimiento en las consultas de Cirugía General y Aparato Digestivo.

DISCUSIÓN

Los schwannomas del tracto gastrointestinal son neoplasias poco comunes generalmente benignas y de crecimiento lento. Se detectan habitualmente durante la quinta década de la vida con predominio en el sexo femenino (4).

En la mayoría de casos son asintomáticos y constituyen un hallazgo incidental durante estudios de imagen o endoscópicos realizados por otros motivos, aunque los pacientes pueden mostrar síntomas inespecíficos como dolor abdominal, dispepsia, sangrado o masa abdominal palpable, en función del tamaño y ubicación del tumor (5, 6).

Generalmente, aparecen como masas submucosas, lo que plantea el diagnóstico diferencial con lesiones tales como el GIST, el leiomioma y el leiomiosarcoma (3). El diagnóstico definitivo suele establecerse tras el análisis histológico de la pieza quirúr-

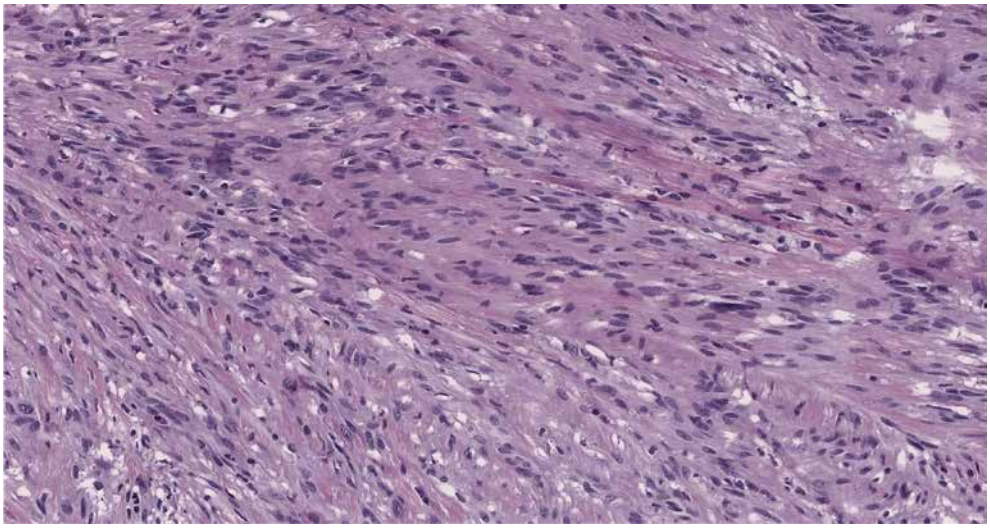

Figura 3. Estudio de pieza quirúrgica (tinción Hematoxilina/Eosina): Mucosa gástrica superficial con lesión nodular en la capa muscular propia. La neoformación está constituida por células con núcleos fusiformes de bordes redondeados, leve pleomorfismo y amplios citoplasmas eosinófilos que se disponen formando haces cortos que se entrecruzan entre sí.

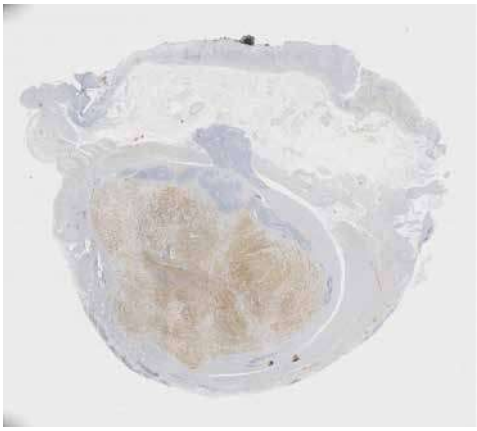

Figura 4. Estudio de pieza quirúrgica (pruebas de inmunohistoquímica): positividad para S-100.

gica, evidenciando un tumor estromal de células fusiformes con una fuerte expresión de la proteína S100 en la inmunohistoquímica; típicamente es negativo para CD117, DOG1, CD34, SMA y desmina, lo que permite distinguirlo del GIST o el leiomioma (5, 7). La obtención de un diagnóstico histológico mediante biopsia guiada por ecoendoscopia podría constituir una alternativa diagnóstica en el contexto preoperatorio (7).

Si bien la transformación maligna es infrecuente, se recomienda su resección quirúrgica. El abordaje endoscópico mínimamente invasivo podría ser una alternativa factible de tratamiento en pacientes seleccionados (7). La exéresis completa generalmente resulta en un pronóstico excelente, con baja probabilidad de recurrencia o metástasis (3, 5, 8).

BIBLIOGRAFÍA

1. Lauricella S, Valeri S, Mascianà G, Gallo IF, Mazzotta E, Pagnoni C et al. What About Gastric Schwannoma? A Review Article. J Gastrointest Cancer. 2021;52(1):57-67.
2. Yuan C, Cao Y. Gastric schwannoma diagnosing gastric stromal tumor. Rev Esp Enferm Dig. 2023;115(10):592.
3. Peng H, Han L, Tan Y, Chu Y, Lv L, Liu D et al. Clinicopathological characteristics of gastrointestinal schwannomas: A retrospective analysis of 78 cases. Front Oncol. 2022;12:1003895.
4. Pu C, Zhang K. Gastric schwannoma: a case report and literature review. J Int Med Res. 2020;48(9):300060520957828.
5. Wu X, Li B, Zheng C, He X. Clinical Characteristics and Surgical Management of Gastrointestinal Schwannomas. Biomed Res Int. 2020;2020:9606807.
6. Voltaggio L, Murray R, Lasota J, Miettinen M. Gastric schwannoma: a clinicopathologic study of 51 cases and critical review of the literature. Hum Pathol. 2012;43(5):650-9.
7. Lu ZY, Zhao DY. Gastric schwannoma treated by endoscopic full-thickness resection and endoscopic purse-string suture: A case report. World J Gastroenterol. 2021;27(25):3940-3947.
8. Qi Z, Yang N, Pi M, Yu W. Current status of the diagnosis and treatment of gastrointestinal schwannoma. Oncol Lett. 2021;21(5):384.

56

El manillar silencioso: laceración hepática oculta tras una caída accidental

AUTOR:

Ángel Guillén Meseguer
Residente de Medicina Familiar y Comunitaria.
Servicio de Urgencias del Hospital de la Vega Lorenzo Guirao, Cieza

RESUMEN

Se presenta el caso de una mujer de 58 años con antecedentes de hipertensión arterial y hemangioma hepático que acude tras traumatismo abdominal cerrado por caída sobre el manillar de su bicicleta. Se observa una laceración hepática con sangrado activo y hematoma de pared abdominal, que evoluciona hacia inestabilidad hemodinámica. Este caso pone de relieve la importancia del diagnóstico precoz y el abordaje multidisciplinar de los traumatismos hepáticos complicados.

Palabras clave: traumatismo hepático, laceración hepática, hemorragia intraabdominal, trauma abdominal cerrado, inestabilidad hemodinámica, manejo no quirúrgico, TAC.

DESCRIPCIÓN DEL CASO

Mujer de 58 años con antecedentes personales de hipertensión arterial controlada y hemangioma hepático conocido desde años atrás. Acude al servicio de urgencias tras caída accidental durante práctica deportiva, impactando el epigastrio contra el manillar de la bicicleta. La paciente refiere dolor torácico y epigástrico sin vómitos ni disnea.

En la exploración inicial se encuentra consciente, alerta y orientada, con Glasgow 15/15. Constantes: TA 110/70 mmHg, FC 95 lpm, FR 22 rpm, temperatura 36.7°C, saturación O_2 95 %. Se objetivan signos de dolor severo en tórax y abdomen, disminución de la expansión torácica bilateral, dolor a la palpación costal derecha sin crepitación. Se palpa una tumoración ("bultoma") blanda, móvil, inicialmente epigástrica que posteriormente se localiza en flanco derecho tras pruebas de imagen. El resto del abdomen es blando y depresible, con dolor sin signos de peritonismo.

EXPLORACIÓN Y PRUEBAS COMPLEMENTARIAS

- Analítica sanguínea: dentro de la normalidad.
- Radiografía de tórax: sin evidencia de fracturas óseas.
- TAC toracoabdominal: laceración hepática en segmento V con hemorragia activa; hemangioma hepático previo; sangrado activo en arteria hepática izquierda; hematoma en pared abdominal.

Durante la observación con monitorización y analgesia intravenosa, la paciente presenta empeoramiento hemodinámico con descenso de la tensión arterial y taquicardia.

ORIENTACIÓN DIAGNÓSTICA

Traumatismo hepático grado alto con sangrado activo y hematoma abdominal, en contexto de traumatismo toracoabdominal cerrado complicado, con evolución hacia inestabilidad hemodinámica.

DIAGNÓSTICO DIFERENCIAL

- Laceración hepática
- Hematoma de pared abdominal
- Hemoperitoneo
- Lesión esplénica
- Ruptura diafragmática

— Contusión pulmonar
— Lesión renal
— Neumotórax / hemotórax

COMENTARIO FINAL

Los traumatismos hepáticos son una de las causas más frecuentes de lesión intraabdominal, siendo el segundo órgano más afectado. El mecanismo más común en traumatismos cerrados es la desaceleración, provocando desgarros hepáticos en sus puntos de fijación. La tomografía computarizada es fundamental para valorar la extensión de la lesión y decidir el tratamiento, especialmente en pacientes hemodinámicamente estables.

La clasificación de la AAST permite graduar la gravedad de la lesión hepática, mientras que la WSES combina dicho grado con el estado hemodinámico. El tratamiento no quirúrgico es el estándar en pacientes estables. No obstante, la aparición de signos de inestabilidad, como en este caso, requiere monitorización estrecha, posible derivación a UCI y valoración quirúrgica urgente.

Este caso destaca la necesidad de una evaluación rápida y protocolizada en el paciente politraumatizado, así como la importancia de considerar la evolución clínica más allá de las pruebas iniciales.

BIBLIOGRAFÍA

1. Ayuso R, Botello F, Blanco G, Soórzano G. Manejo del traumatismo hepático. Cirugía Española 2011; 8(8): 511-516.
2. Badger SA, Barclay R, Campbell P, et al. Management of Liver Trauma. World J Surg 2009; 33(12): 2522–2537.
3. Coccolini F, Coimbra R, Ordonez C. et al. Liver trauma: WSES 2020 guidelines. World J Emerg Surg 2020; 15, 24.
4. Silvio-Estaba L, Madrazo-González Z, Ramos-Rubio E. Actualización del tratamiento de los traumatismos hepáticos. Cir Esp 2008; 83(5): 227-234.

57

Linfoma de Hodgkin e hidronefrosis bilateral: ¿Qué tienen en común?

AUTORA:

Lucía Sánchez Almería
Residente de Urología
Hospital General Universitario Reina Sofía

RESTO DE AUTORES:

Gema López García

RESUMEN

El linfoma de Hodgkin clásico (LHC) es una neoplasia maligna del sistema linfático que típicamente afecta los ganglios linfáticos. La afectación del tracto urinario superior por LHC es extremadamente rara y supone un desafío diagnóstico. Ante la detección incidental de hidronefrosis bilateral en un varón de 86 años asintomático, la tomografía computerizada (TC) abdominopélvica evidenció hidronefrosis grado III bilateral, engrosamiento ureteral bilateral sugestivo de carcinoma urotelial y múltiples masas perirrenales. Con el deterioro de la función renal (creatinina 1,7 mg/dL), se realizó una ureterorrenoscopia que mostró estenosis ureterales sin tumor intraluminal (compatible con compresión extrínseca) y se realizó biopsia percutánea de uno de los nódulos pararrenales. La citología urinaria fue negativa y la biopsia confirmó LHC. El paciente fue derivado a Hematología. El abordaje multidisciplinar y la biopsia diagnóstica fueron decisivos para el diagnóstico definitivo. Este caso destaca la importancia de considerar etiologías infrecuentes ante hidronefrosis sin causa aparente.

Palabras clave: Hodgkin lymphoma, hydronephrosis, urinary tract obstruction.

INTRODUCCIÓN

El linfoma de Hodgkin clásico (LHC) es una neoplasia linfoide maligna caracterizada por la presencia de células de Reed-Sternberg en un microambiente inflamatorio. Aunque su presentación más común es ganglionar, la afectación extranodal es poco frecuente y suele asociarse a linfomas no Hodgkin. La afectación primaria o secundaria del tracto urinario superior es excepcional y representa un desafío diagnóstico.

CASO CLÍNICO

Varón de 86 años con antecedentes de reflujo gastroesofágico, síndrome depresivo, cirugía de malla abdominal e incontinencia urinaria con colocación de esfínter urinario artificial en 1998. Fue derivado a Urología por un hallazgo incidental de quistes renales simples y ectasia renal izquierda, encontrándose asintomático.

En la analítica sanguínea, se objetivó creatinina de 1.17 mg/dL con un filtrado glomerular de 56 mL/min. Una tomografía computarizada (TC) mostró dilatación de grado II en ambos sistemas excretores superiores sin imágenes sugestivas de cálculos ni alteraciones retroperitoneales. Se solicitó un TC con fase excretora, evidenciándose hidronefrosis grado III y engrosamientos parietales ureterales bilaterales, algunos excéntricos, con sospecha de neoplasia urotelial. También se identificaron múltiples lesiones sólidas irregulares en espacios perirrenales y pararrenales posteriores, la mayor de 2 cm en el lado derecho (Figura 1).

Ante el deterioro de la función renal (posteriormente creatinina 1.7 mg/dL, filtrado glomerular de 34 ml/min/1.73m^2), se decidió realizar una ureterorrenoscopia diagnóstica y una biopsia por aguja gruesa del nódulo pararrenal derecho guiada por TC.

Durante la cirugía, se observaron áreas de reducción de calibre con mucosa pálida intercaladas con segmentos normales, sin lesiones exofíticas. La pielografía ascendente mostró estenosis en "sacacorchos", sugestiva de compresión extrínseca (Figura 2).

Finalmente, la citología urinaria fue negativa y la biopsia reveló infiltración por una neoplasia linfoide maligna compatible con LHC. El paciente fue remitido a Hematología para tratamiento.

DISCUSIÓN

La presentación del linfoma de Hodgkin clásico (LHC) como hidronefrosis bilateral aislada es extremadamente infrecuente, dado que esta neoplasia suele manifestarse con enfermedad ganglionar y rara vez compromete órganos extraganglionares subdiafragmáticos.

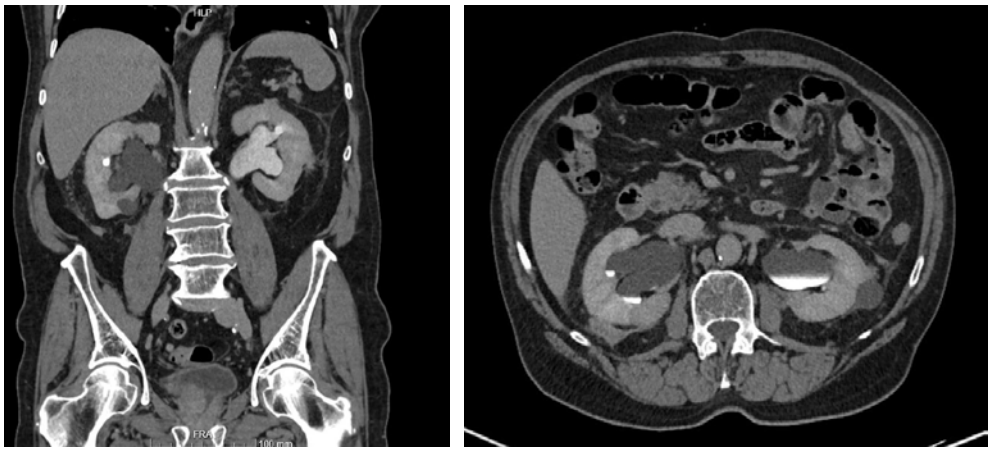

Figura 1. UROTC. 1º Corte coronal en UROTC visualizándose hidronefrosis grado III bilateral. 2º Corte axial objetivando hidronefrosis bilateral y lesión sólida pararrenal derecha.

En el caso descrito, la evolución desde una ectasia renal leve inicial hasta una hidronefrosis grado III bilateral, junto con los engrosamientos parietales ureterales observados en la imagen, hizo sospechar primariamente una neoplasia urotelial del tracto superior. Sin embargo, la ausencia de lesiones exofíticas visibles endoscópicamente y el hallazgo de estenosis ureterales en "sacacorchos" sugerían más bien una compresión extrínseca, lo que planteó la necesidad de obtener biopsias para esclarecer el diagnóstico definitivo (1). Este enfoque permitió identificar la infiltración por LHC y descartar otras causas de obstrucción.

Casos similares han sido descritos previamente. Braun et al. comunicaron en 1972 un LHC con afectación intrínseca del uréter, subrayando la importancia de considerar etiologías hematológicas en pacientes con obstrucción urinaria inexplicada (2). Décadas más tarde, Bayram et al. reportaron en un niño una presentación inusual de LHC que combinaba hidronefrosis bilateral y compresión medular, demostrando la diversidad de manifestaciones extranodales que puede tener esta enfermedad (3). Más recientemente, también se han documentado linfomas no Hodgkin con afectación predominante del uréter que simulan cuadros obstructivos o infecciosos del tracto urinario (4,5). Incluso se han publicado casos de linfomas primarios de vejiga presentados con hidronefrosis bilateral como forma inicial de manifestación (6). Estos informes refuerzan que, ante una hidronefrosis sin causa evidente, dentro del diagnóstico diferencial deben incluirse las neoplasias hematológicas aun cuando no haya otros hallazgos típicos. El diagnóstico diferencial de una hidronefrosis bilateral de origen desconocido debe incluir, además de las causas urológicas primarias, otras entidades no habituales. Entre ellas destacan las neoplasias uroteliales del tracto superior (carci-

Figura 2. Imágenes 1 y 2 correspondientes a uréter izquierdo. Imágenes 3 y 4 correspondientes a uréter derecho. Todas obtenidas por pielografía ascendente.

noma de células de transición pieloureteral), los linfomas no Hodgkin metastásicos o primarios del aparato urinario y la fibrosis retroperitoneal idiopática (enfermedad de Ormond) o asociada a IgG4. La confirmación diagnóstica mediante biopsia es fundamental para distinguir entre estas entidades y guiar el tratamiento específico en cada caso.

En los linfomas, el manejo de elección es sistémico, generalmente quimioterapia combinada, lo que suele lograr la remisión de la enfermedad y la resolución de la obstrucción ureteral (1,6). Antes de iniciar la terapia específica, puede ser necesario aliviar la obstrucción colocando derivaciones urinarias temporales, como stents ureterales (doble J) o nefrostomías percutáneas, para preservar la función renal (3). Dada la rareza de la afectación del tracto urinario superior por LHC, resulta esencial un

enfoque multidisciplinario que incluya urólogos, radiólogos y hematólogos. Este caso pone de relieve la importancia de mantener un alto índice de sospecha de enfermedades linfoproliferativas en pacientes con hidronefrosis bilateral sin causa aparente en la evaluación inicial.

BIBLIOGRAFÍA

1. Connors JM. Hodgkin lymphoma: A clinical review. N Engl J Med. 2020;382(10):948-962. **doi:10.1056/NEJMra1908133**.
2. Braun E, Manley C, Liao K, Boyarsky S. Intrinsic Hodgkin's Disease of the Ureter. The Journal of Urology. 1972;107(6):951-953. **doi:10.1016/S0022-5347(17)61179-0**.
3. Bayram N, Yaman Y, Elli M, et al. Unusual Clinical Presentation of Hodgkin Lymphoma in a Child: Both Spinal Cord Compression and Hydronephrosis. J Pediatr Hematol Oncol. 2021;43(6):e900-e902. **doi:10.1097/MPH.0000000000002186**.
4. Das P, Gupta K, Raj G, Tandon V, Awasthi NP, Parashar Y. Unusual presentation in a case of diffuse large B-cell lymphoma. Radiol Case Rep. 2024;19(10):4440-4444. **doi:10.1016/j.radcr.2024.06.074**.
5. Whiles BB, Duchene DA. Periureteral marginal zone lymphoma resulting in hydronephrosis and flank pain in the absence of disseminated disease: case report of two patients presenting with a rare but important differential. J Endourol Case Rep. 2020;6(4):519-522. **doi:10.1089/cren.2020.0184**.
6. Alburqueque-Melgarejo J, Garate BB. Primary urinary bladder lymphoma: presentation with bilateral hydronephrosis. Hematol Clin Pract. 2024;15(1):5-9. **doi:10.5603/hicp.98172**.

58

Hiperbilirrubinemia y colestasis, extraño caso de probable insuficiencia hepática subaguda, tras un cuadro de sepsis intraabdominal

AUTOR:

Manuel Mellina Vicente
Residente de Aparato Digestivo.
Complejo Hospitalario Universitario de Cartagena
(Hospital Santa Lucía-Santa María del Rosell)

RESTO AUTORES:

Christine Marcos Linares - Cristina Serrano Cortés
David Pérez Parra - Mariama Cire Bah Bah

RESUMEN

En este artículo, a partir de un caso clínico, se presenta una probable insuficiencia hepática subaguda tras un cuadro de sepsis de origen abdominal. La paciente comenzó con un aumento progresivo de la bilirrubina hasta llegar a niveles de 25mg/dl a expensas de bilirrubina directa, junto una elevación de las enzimas de colestasis sin coagulopatía ni encefalopatía hepática, además de 2 abscesos hepáticos. Aunque la paciente no cumplía los criterios diagnósticos, evolucionó favorablemente tras tratamiento antibiótico adecuado y el uso de ácido ursodesoxicólico.

Palabras clave: Sepsis, Shock Séptico, Hiperbilirrubinemia, Insuficiencia Hepática Aguda, Insuficiencia Hepática Subaguda, Colestasis, Abscesos Hepáticos.

INTRODUCCIÓN

La insuficiencia hepática aguda (IHA), anteriormente llamada fallo hepático fulminante, y clasificado como subaguda según aparición de encefalopatía hepática (EH), es un cuadro clínico grave, basado en una hepatopatía aguda que puede evolucionar a fallo multiorgánico e incluso requerir trasplante hepático. Es una patología poco frecuente, estimando su incidencia en Occidente inferior a 6 casos por millón al año (1). Por lo tanto, es necesario familiarizarse con este síndrome y ser conscientes que los pacientes, en ocasiones, no manifiestan los síntomas en forma de un patrón común, ni evolucionan de una manera similar.

CASO CLÍNICO

Paciente de 76 años diabética tipo 2 e hipertensa sin otros antecedentes de interés, que acudió a urgencias por clínica de dolor abdominal, vómitos y diarrea de 24 horas de evolución. Es ingresada en UCI (Unidad de Cuidados Intensivos) por oligoanuria, tensión arterial 96/53 mmHg, Cr (Creatinina) 2 mg/dl en ascenso con previas normales, hiperglucemia 338 mg/dl y lactato 6 mmol/L. En su estancia en UCI se realiza un TAC (Tomografía computerizada) abdominal sin contraste, que es informado como pancolitis de probable origen infeccioso de predominio en colon izquierdo. Dado el empeoramiento de la función renal, por parte del servicio de Nefrología se inicia hemodiafiltración venovenosa continua como puente a la hemodiálisis. La paciente una vez estable, habiendo requerido antibioterapia de amplio espectro y fluidoterapia con vasopresores, es dada de alta e ingresada en servicio de Aparato Digestivo para continuar estudio.

En planta, en la exploración física destacaba una ictericia en mucosa conjuntival siendo el resto de exploración anodina. En la analítica sanguínea, la bilirrubina total fue ascendiendo progresivamente desde 4.77 mg/dl hasta niveles 25.56 mg/dl a expensas de bilirrubina directa

23.02 mg/dl, acompañándose de una elevación de enzimas de colestasis GGT (gamma-glutamil transferasa) 1264 U/L y FA (fosfatasa alcalina) 1295 U/L, además de elevación leve de transaminasas GOT (aspartato aminotransferasa) 121 U/L y GPT (alanina aminotransferasa) 80 U/L.

Se solicitaron varias pruebas de imagen. TAC Abdominal con contraste, que se informa de diverticulitis de sigma con 2 colecciones en la pared de sigma y disminución de cambios inflamatorios previos. Ecografías abdominales seriadas, destacando signos compatibles con dos quistes simples de 12 y 8 mm en S3 (segmento 3) sin dilatación de la vía biliar. Ante elevación de la bilirrubina, se solicitó una ecoendoscopia

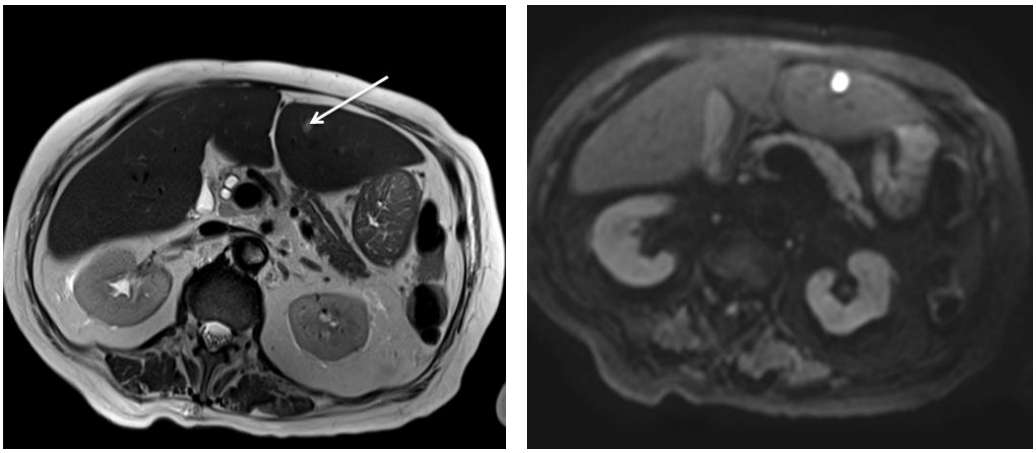

Figura 1. Se muestran dos cortes transversales de resonancia magnética. **1 A)** Corte transversal potenciado en secuencia T2, la flecha blanca señala uno de los abscesos hepático, cuya señal es hipertensa. **1 A)** Se muestra el corte transversal en secuencia de difusión, donde se objetiva la marcada restricción que produce el mismo absceso hepático.

sin objetivar vía biliar dilatada aunque afilamiento progresivo hacia porción distal con reconversión a CPRE (colangiopancreatografía retrógrada endoscópica), llevando a cabo esfinterotomía más esfinteroplastia con balón con salida de escasos restos de barro biliar y colocando prótesis plástica. Por último, ColangioRM (Resonancia Magnética) en la que se puede observar dos lesiones focales en S3 hiperintensas en secuencia T2 con restricción de la difusión, de hasta 8 mm, compatibles con abscesos hepáticos (Figura 1 a y b).

Se efectuó una biopsia hepática en la que se describen cilindros hepáticos con patrón colestásico de predominio intracelular, compatible con colestasis blanda. Graduación/Estadiaje de la actividad (Sistema Knodell) y fibrosis (Sistema Scheuer): Grado portal (P)1, grado lobulillar (L) 2, estadio (F) 0 (Figura 2).

Otros estudios que se llevaron a cabo:

— Estudios serológicos: Varicela Zoster (VZV) IgG positivo e IgM negativo, Herpes simplex (I y II) IgM negativo,Virus Herpes simplex IgG tipo 2 negativo, Virus Herpes simplex IgG tipo 1 positivo, Brucella spp negativo, Citomegalovirus IgG positivo (54.80 au/ml), Citomegalovirus IgM negativo, Epstein-barr IgG positivo, Epstein-barr IgM negativo, Hepatitis A (VHA) IgM negativo, Hepatitis B (VHB) antígeno superficie (AG HBS) negativo, hepatitis B anticuerpos superficie (AC HABS) negativo (0 mUI/mL), Hepatitis B core total (AC HBC core) negativo, Hepatitis C (VHC) carga viral no detectable, Hepatitis C IgG negativo, VIH 1 y 2, antígeno y anticuerpos negativos.

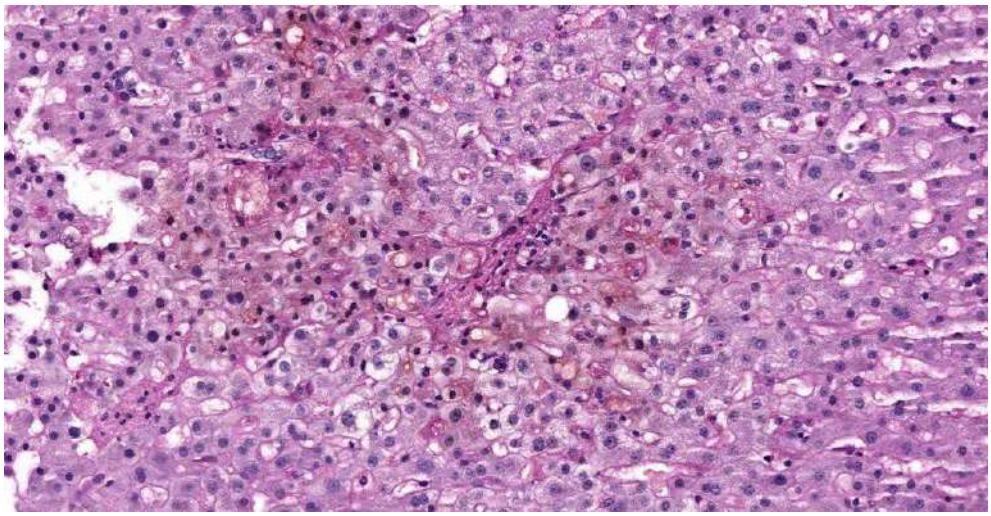

Figura 2. Corte histológico de biopsia hepática teñida mediante PAS-D (Ácido Periódico de Schiff más Diastasa). Se puede apreciar un patrón colestásico intracelular, con hepatocitos de citoplasma amplio banolizado con signos de degeneración plumosa, y depósito de pigmento biliar amarillento con ocasionales focos de necrosis grupal. Además, un discreto infiltrado inflamatorio con reacción ductulillar.

— Estudios de autoinmunidad: Anticuerpos (ac.) anti-nucleares (hep-2) negativo, ac. anti-DNA (ácido desoxirribonucleico) IgG anulado, ac. anti-mieloperoxidasa (p-ANCA) 0 U/ml , ac. anti-proteinasa 3 (c-ANCA) 0 U/ml. Anticuerpos No Organoespecíficos (ANOES): Ac. anti-mitocondriales negativo, Ac. anti-lkm (Liver Kidney Microsomal) negativo, ac. anti-músculo liso negativo.
— Miscelánea: Hemocultivos negativos. Estudio de heces: coprocultivo negativo. Estudio de Clostridium negativo.

Se reinició la antibioterapia con piperacilina-tazobactam además de ácido ursodesoxicólico con bajada progresiva de bilirrubina y mejoría del cuadro clínico siendo dada de alta con amoxicilina-clavulánico y manteniendo el ácido ursodesoxicólico. Fue vista en consulta, con una nueva Colangio RM, con resolución de los abscesos hepáticos permaneciendo lesiones residuales mínimas hipointensas en S3 (Figura 3). Asimismo, una analítica sanguínea con mejoría de los parámetros: bilirrubina de 3.10 mg / dl, bilirrubina directa 2.83 mg/dl, GOT 59 U/L, GPT 66 U/L, GGT 221 U/L, FA 258 U/L.

DISCUSIÓN

La paciente en un principio desarrolló, a partir de una infección abdominal, un cuadro clínico denominado sepsis, evolucionando a shock séptico. La sepsis, según las

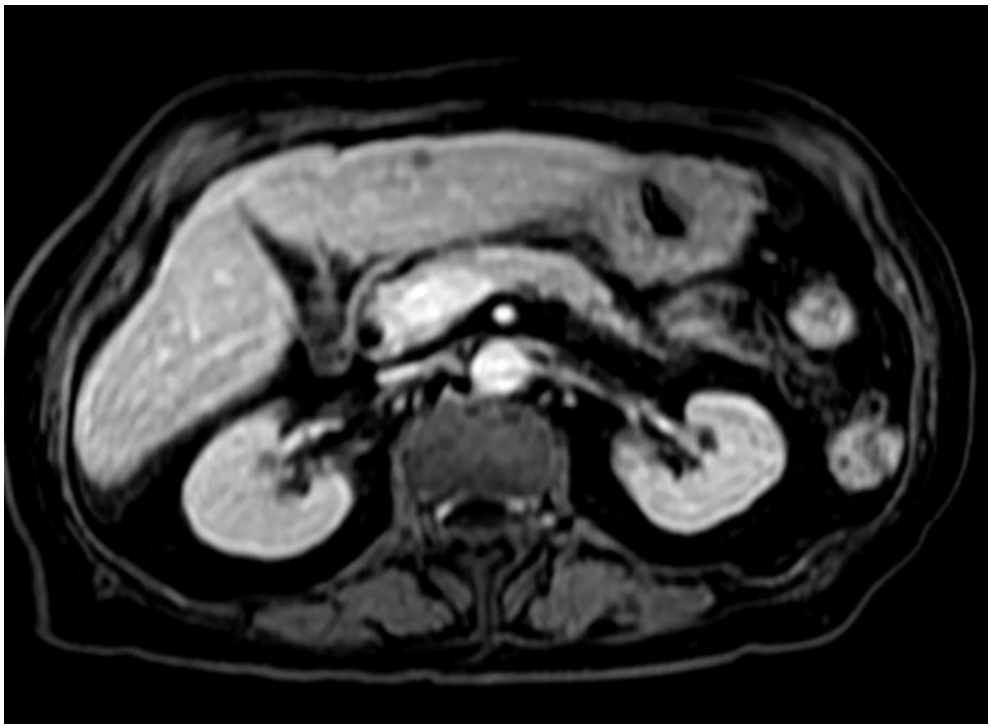

Figura 3. Corte transversal de resonancia magnética en Secuencia Dinámica Water. Se puede observar que, la lesión compatible con absceso en las figuras 1A y 1B, corresponde con esta lesión residual hipointensa con leve alteración de perfusión del parénquima adyacente y sin restricción de la difusión, por buena respuesta al tratamiento.

guías de práctica clínica de *Surviving Sepsis Campaign,* se define como una disfunción orgánica potencialmente mortal debida a una respuesta desregulada del huésped a la infección; siendo el shock séptico, un subconjunto de la sepsis, con mayor riesgo de mortalidad dada la alteración metabólica, celular y circulatoria. El shock séptico se manifiesta como hipotensión que requiere uso de vasopresores para mantener una presión arterial media igual o superior a 65 mmHg, y un lacatato sérico superior a 2 mmol/L tras una reanimación adecuada mediante fluidoterapia (2-4).

Tras la estabilización en planta, la paciente comenzó con una elevación progresiva de la bilirrubina a expensas de bilirrubina directa junto a las enzimas de colestasis y leve elevación de enzimas de citolisis. En un principio se podría enfocar como insuficiencia hepática aguda tras sepsis. La IHA se puede definir como la aparición repentina de hepatopatía aguda en ausencia en la mayoría de los casos de una hepatopatía crónica de base, siendo la excepciones: la Enfermedad de Wilson, la reactivación del VHB sin cirrosis, Budd-Chiari, y hepatitis autoinmune. Dentro de esta definición, cabe

destacar la presencia de coagulopatía con INR (International Normalized Ratio) >1.5 y EH. En cuanto a etiología, existen diversas causas de IHA. Desde primarias como hepatitis viral aguda o intoxicación por paracetamol, hasta secundarias como invasión de tumores malignos o isquemia hepática. El shock séptico podría introducirse en el grupo de isquemia hepática. Dada las diversas causas, es necesario realizar una batería de pruebas tanto serológicas (VHB, VHC, VHA, VVZ..), como perfil de autoinmunidad entre otros exámenes (1, 5, 6).

Según la guía de práctica clínica *Manejo de la Inusficiencia Hepática Aguda* de 2017 de la *European Association for the Study of the Liver*, se pueden dividir en 3 estadios desde el inicio de la ictericia como primer síntoma hasta la aparición de EH: 1) la insuficiencia hepática hiperaguda que desarrolla la EH dentro de los primeros7 días, 2) la IHA propiamente dicha desarrolla la EH en un periodo comprendido entre los 8-28 días, 3) la insuficiencia hepática subaguda que puede tardar en desarrollar la EH desde las 5 semanas hasta las 12 semanas (5). Dentro de estas definiciones, no podríamos encajar a nuestra paciente dentro de la IHA, dado que no desarrolló coagulopatía ni llego a tener encefalopatía hepática.

Es importante destacar, que la anatomía patológica reveló un patrón de colestasis y la colangioRM permitió observar 2 abscesos en S3.

Por un lado, la colestasis intrahepática a nivel histológico consiste en acumulo de tapones con pigmentación marrón-verdoso biliar en los hepatocitos, debido a una disfunción hepatocelular (7). Esta puede ser debida a causas autoinmunes como hepatitis autoinmunitarias, o toxicidad medicamentosa, incluso la sepsis. La sepsis puede llegar a producir una alteración en la captación y transporte de los ácidos biliares dada la hipoxia por hipoperfusión y la citoquinas inflamatorias, siendo escasa la alteración en la conjugación de la bilirrubina (7, 8).

Por otra parte, los abscesos hepáticos pueden producirse por diversas causas. Aunque la más frecuente sea la infección de vías biliares (como la colangitis, colecistitis), hay otras causas como la endoscopia intervencionista, cirugía biliar, y neoplásica. Con menor frecuencia, a través de una enfermedad con origen en la cavidad abdominal, encontramos diverticulitis, úlcera péptica, enfermedad inflamatoria intestinal, etc… El diagnóstico se realiza, dentro de un cuadro clínico compatible (anorexia, febrícula, dolor abdominal), mediante prueba de imagen, como ecografía, TAC, incluso la RM. En la RM se pueden observar como una señal hipointensa en T1 e hiperintensa en T2. El tratamiento antibiótico debe de ser de amplio espectro, dado que la mayoría son de origen polimicrobiano siendo más frecuentes las bacterias aerobias gramnegativas (1).

CONCLUSIÓN

La paciente no cumple criterios de IHA, aunque podría clasificarse dentro de la insuficiencia hepática subaguda. Puede ser, que no desarrollarse la coagulopatía ni la encefalopatía dada la rápida intervención terapéutica y el acceso disponible de pruebas complementarias. La resolución de la hiperbilirrubinemia junto al descenso de colestasis, habiendo certificado la resolución de los abscesos hepáticos mediante RM, refleja la buena evolución favorable atribuible en principio a la antibioterapia, si bien no es preciso determinar con certeza esta relación causa-efecto, puesto que se utilizó también el ácido ursodesoxicólico.

BIBLIOGRAFÍA

1. Mark Feldman, Lawrence S. Friedman, Lawrence J. Brandt, Raymond T. Chung, David T. Rubin, C. Mel Wilcox. Sleisenger y Fordtran. Enfermedades Digestivas y Hepáticas. Fisiopatología, Diagnóstico y Tratamient. 11.ª ed.
2. Evans L, Rhodes A, Alhazzani W, Antonelli M, Coopersmith CM, French C, et al. Surviving Sepsis Campaign: International Guidelines for Management of Sepsis and Septic Shock 2021. Critical Care Medicine. noviembre de 2021;49(11):e1063.
3. Shankar-Hari M, Phillips GS, Levy ML, Seymour CW, Liu VX, Deutschman CS, et al. Developing a New Definition and Assessing New Clinical Criteria for Septic Shock. JAMA. 23 de febrero de 2016;315(8):775-87.
4. Seymour CW, Liu VX, Iwashyna TJ, Brunkhorst FM, Rea TD, Scherag A, et al. Assessment of Clinical Criteria for Sepsis. JAMA. 23 de febrero de 2016;315(8):762-74.
5. Wendon J, Cordoba J, Dhawan A, Larsen FS, Manns M, Nevens F, et al. EASL Clinical Practical Guidelines on the management of acute (fulminant) liver failure. Journal of Hepatology. 1 de mayo de 2017;66(5):1047-81.
6. Escorsell À, Castellote J, Sánchez-Delgado J, Charco R, Crespo G, Fernández J. Manejo de la insuficiencia hepática aguda grave. Documento de posicionamiento de la Societat Catalana de Digestologia. Gastroenterol Hepatol. 1 de enero de 2019;42(1):51-64.
7. Osorio-Sandoval G, Mejía-Vargas NJ, Pérez-Cadavid JC, Cardona-Palacio A. Hiperbilirrubinemia: visión del patólogo. Hepatología. 2022;3(2):176-90.
8. Ghenu MI, Dragoş D, Manea MM, Ionescu D, Negreanu L. Pathophysiology of sepsis-induced cholestasis: A review. JGH Open. 25 de mayo de 2022;6(6):378-87.

59

Gammapatía monoclonal como hallazgo casual en una paciente con alergia a *Anisakis Simplex*. La importancia de la IgE total

AUTORA:

Carla Lemes Mendoza
Residente de Alergología.
Hospital Clínico Universitario Virgen de La Arrixaca

RESUMEN

La inmunoglobulina (Ig) E es un anticuerpo que se eleva frecuentemente en individuos con atopia y en infecciones por parásitos. No obstante, puede encontrarse elevado en muchas otras enfermedades como infecciosas, inflamatorias, neoplásicas o inmunodeficiencias, en la mayoría de ellas sin transcendencia en la patogenia ni en el diagnóstico de la enfermedad.

Presentamos el caso de una mujer de 63 años que acudió a consultas de Alergología por urticaria aguda por sensibilización a *Anisakis Simplex* (parásito del pescado) con una hipergammaglobulinemia E no explicable por la sensibilización al *Anisakis*, diagnosticándose finalmente de gammapatía monoclonal de significado incierto (GMSI).

Palabras clave: inmunoglobulina E, *Anisakis Simplex*, gammapatía monoclonal de significado incierto.

CASO CLÍNICO

Mujer de 63 años, sin antecedentes personales de atopia, fumadora, con fibrilación auricular paroxística no anticoagulada, que fue derivada a la consulta de Alergología, tras haber consultado en Urgencias cinco meses antes por episodio de prurito oral y palmo-plantar, exantema urticariforme en tórax, abdomen y extremidades junto con eritema facial con leve edema labial, que apareció una hora después del consumo de anchoas, boquerones en vinagre y ensalada de lechuga, tomate y melón, alimentos que había tolerado con anterioridad.

En el momento de la consulta, realizaba una dieta exenta de pescado y conservas, tolerando ingestión de lechuga, tomate y melón sin presentar sintomatología. Nunca ha presentado síntomas de alergia respiratoria.

Se realizó estudio alergológico con pruebas intraepidérmicas con neumoalérgenos habituales, panalérgenos vegetales, pescados y *Anisakis Simplex*, con positividad (>3 mm control histamina) frente a *Anisakis*. Se solicitó estudio alergológico in vitro, con IgE total e IgE específica (InmunoCAP. Thermofisher), obteniendo niveles de IgE total de 7350 kU/l (VN 0-120) e IgE específica frente a *Anisakis* >100 kUA/l (VN <0,10).

Dado los resultados anormalmente elevados de IgE total, se amplió estudio con analítica con hemograma, bioquímica, perfil hepático, perfil tiroideo, estudio del complemento y proteinograma. Los resultados mostraron un proteinograma con componente monoclonal en zona beta, sin alteraciones significativas en el resto de la analítica, por lo que se derivó a la paciente a las consultas de Hematología y se amplió estudio.

Se realizó inmunofijación en suero que detectó niveles de paraproteína IgA de 985 mg/dl (VN 70-400) y cadenas libres kappa de 46.85 mg/l (VN 3.30-19.40). Se realizó aspirado de médula ósea que mostró una GMSI con un 6 % de células plasmáticas (CP) y citometría de flujo con hallazgo de expresión monoclonal de la cadena ligera kappa en citoplasma de CP aberrantes. Se completó el estudio con la realización de PET-TC de cuerpo entero sin evidencia de progresión ósea.

Se trata pues, de una paciente con urticaria aguda por sensibilización a *Anisakis Simplex* con una hipergammaglobulinemia E en el contexto de una GMSI.

DISCUSIÓN

La IgE es un anticuerpo monomérico presente de forma natural en el organismo y que se encuentra en cantidades muy bajas en el suero. La IgE es el principal mediador de la respuesta alérgica en humanos (1).

No hay una cifra específica de IgE que se considere un punto de corte para determinar si los niveles son patológicos. Los niveles elevados de IgE total son una característica, aunque no exclusiva, de las enfermedades alérgicas. Se presentan con frecuencia en personas con antecedentes atópicos, así como en aquellos que padecen enfermedades respiratorias (rinitis o asma), digestivas (alergia alimentaria o esofagitis eosinofílica) o cutáneas (dermatitis atópica) y, con frecuencia se encuentran también, niveles elevados de IgE en infecciones por parásitos (2).

Además, la IgE total puede estar elevada en diversas enfermedades, incluyendo patologías infecciosas (tuberculosis, enfermedades víricas), inflamatorias (artritis reumatoide, lupus eritematoso sistémico), neoplásicas (enfermedad de Hodgkin, carcinoma bronquial) e inmunodeficiencias (síndrome de Wiskott-Aldrich, déficit selectivo de IgA) (2) en la mayoría de ellas sin transcendencia en la patogenia ni en el diagnóstico de la enfermedad. No obstante, el incremento de la IgE es un criterio diagnóstico en un grupo de enfermedades poco comunes, como el síndrome hiper-IgE, la aspergilosis broncopulmonar alérgica, la enfermedad de Kimura y el mieloma IgE.

El *Anisakis Simplex* (de la familia *Anisakidae*, orden *Ascaridida*) es un parásito del pescado marino que tiene al ser humano como huésped accidental al ingerir peces marinos, cefalópodos y crustáceos que contienen este parásito en tercer estadio larvario (3).

Se han descrito dos tipos de patologías relacionadas con este parásito (4); la parasitación por la larva viva (anisakiasis o anisakidosis) que puede tener lugar a nivel luminal, gástrico (intestinal) o extraintestinal y la alergia a *Anisakis*, cuyos síntomas dominantes son urticaria, angioedema o anafilaxia.

Las reacciones de hipersensibilidad podrían ser más prevalentes en la actualidad que las infecciones activas y, es posible, que se presenten reacciones anafilácticas genuinas hacia alérgenos de larvas muertas tras la exposición, ya sea a través de la ingesta alimentaria o por vía aérea o contacto cutáneo (3,4).

Para el diagnóstico, en la anamnesis es importante recoger el antecedente de ingestión en las 12-48 horas previas de pescado crudo o poco cocinado y la clínica asociada (dolor abdominal agudo, vómitos y diarrea o signos de anafilaxia, urticaria y angioedema). Dentro de las pruebas inmunológicas disponibles para su diagnóstico (3,4), se incluyen pruebas intraepidérmicas utilizando extractos comerciales de *Anisakis* y de pescado ingerido, así como la medición de IgE total e IgE específica frente a *Anisakis* y al pescado ingerido.

El tratamiento se basa principalmente en el manejo sintomático y, además, en el caso de la anisakiasis gástrica, es necesaria la eliminación del parásito mediante endoscopia. La prevención implica acciones en la preparación del pescado, y se debe evitar el consumo de pescado marino crudo o poco cocinado, ahumado o salado. La

congelación a -20 grados durante 48 horas y el calor a 180-200 grados se consideran suficientes para matar las larvas del parásito. En España es habitual la ingestión de boquerones, anchoas o sardinas crudas aliñadas con aceite, vinagre y limón. Es importante resaltar que este parásito resiste la acción del vinagre, así como del proceso de salazón, por tanto, es conveniente congelar los pescados, durante dos días, antes de prepararlos. El proceso de ahumado sólo es efectivo si el pescado alcanza, al menos, la temperatura de 60 grados. Se debe retirar de la dieta el pescado marino en casos de anafilaxia para su posterior reintroducción.

Las gammapatías monoclonales son un conjunto diverso de desórdenes que se caracterizan por la proliferación estable o progresiva de un clon de CP que sintetizan Ig iguales entre sí, que son conocidas como Ig monoclonales o componente M (5).

La GMSI representa la alteración más frecuente de las CP. Su incidencia incrementa con la edad, afectando aproximadamente al 3 % de la población que supera los 50 años (6). Se trata de un estado asintomático de etiología indeterminada, caracterizado por la presencia de un porcentaje de CP inferior al 10 % en la médula ósea y una concentración de Ig monoclonal que no supera los 3.000 mg/dl. Debido a que suelen ser asintomáticas, casi siempre se descubren por casualidad cuando se realizan pruebas de laboratorio con otros propósitos.

Estos pacientes necesitan un seguimiento continuo debido al riesgo del 1 % anual de desarrollar mieloma múltiple (MM). Sin embargo, muchos no experimentan progresión hacia MM, manteniendo sus niveles de Ig monoclonal estables a lo largo de su vida.

Nuestra paciente acudió a las consultas de Alergología por un cuadro clínico cutáneo sin otra sintomatología donde, tras estudio alergológico completo, se diagnosticó de sensibilización frente al parásito *Anisakis Simplex*. Tras el hallazgo de hipergammaglobulinemia E (7350 kU/l) se amplió estudio para descartar otras posibles causas de dicha elevación no explicable por la sensibilización a *Anisakis*, obteniéndose una banda monoclonal en el proteinograma y, diagnosticándose finalmente de GMSI.

El diagnóstico precoz de GMSI, de forma casual en la paciente, permite un seguimiento estrecho de la enfermedad para monitorizar su posible progresión a MM y sus complicaciones.

Por lo tanto, la detección de niveles elevados de IgE total en suero no debe restringir el diagnóstico únicamente a las causas ampliamente conocidas, como la atopia o las infecciones parasitarias. Es fundamental realizar una correcta interpretación de los resultados de IgE y llevar a cabo un diagnóstico diferencial de las diferentes patologías para orientar al paciente de forma adecuada.

BIBLIOGRAFÍA

1. Gould HJ, Sutton BJ. IgE in allergy and asthma today. Nat Rev Immunol. 2008; 8: 205-17.
2. Beitia J, Gandolfo M, Moreno A, Pelta R. Causas de eosinofilia u elevación de IgE total. En: Beitia J, Gandolfo M, Moreno A, Pelta R, editores. Guía práctica de alergología. Madrid: Díaz de Santos; 2023. p. 223-235.
3. Audicana MT, Kennedy MW. Anisakis simples: from obscure infectious worm to inducer of immune hypersensitivity. Clin Microbiol Rev. 2008; 21(2): 360-79.
4. Domínguez Ortega J, Martínez-Cócera C. Guía de actuación en patología producida por Anisakis. Alergol Inmunol Clin. 2000; 15: 267-72.
5. R.A. Kyle, S.V. Rajkumar. Monoclonal gammopathy of undetermined significance. Br J Haematol, 134 (2006), pp. 573-589.
6. S.V. Rajkumar. MGUS and smoldering multiple myeloma: Update on pathogenesis, natural history, and management. Hematology Am Soc Hematol Educ Program, (2005), pp. 340-345.

60

Lesión perioperatoria de los tres troncos nerviosos de miembro superior tras fractura-luxación de Monteggia: a propósito de un caso

AUTORA:

Marina Loba Abenza
Residente de Medicina Física y Rehabilitación.
Hospital Clínico Universitario Virgen de la Arrixaca

RESTO AUTORES:

María Hinojosa Ballesta - Juan Carlos Hurtado Borrego - Pablo Ibarrola Izu
Natalia Cegarra Campillo - Álvaro Juste Santana

RESUMEN

Se presenta el caso de una mujer de 58 años que tras la intervención quirúrgica de una fractura-luxación de Monteggia y fractura de cabeza de radio sufre una mano caída cuya electromiografía (EMG) confirma una neuroapraxia de los tres troncos nerviosos de miembro superior izquierdo (MSI), cuya evolución en las siguientes revisiones ha sido favorable. Los antecedentes personales de interés de la paciente entre los que destacan sus historia oncológica (tratamiento con quimioterapia), hipotiroidismo, Diabetes Mellitus (DM) tipo 2 y Cushing iatrogénico, dificultan la identificación de una causa única para este proceso. Debido a que se trata de una lesión de todos los troncos, muy difícilmente originada únicamente por la fractura o la cirugía, probablemente la isquemia durante el proceso quirúrgico haya contribuido a la lesión sobre nervios probablemente ya afectados por la quimioterapia y la diabetes. Esto nos demuestra la importante de tener una visión holística de nuestros pacientes.

Palabras clave: neuroapraxia, electromiografía, isquemia, mano caída.

CASO CLÍNICO

Se presenta el caso de una mujer de 58 años acude a urgencias de traumatología por dolor de codo tras caída accidental. En la radiografía se observa fractura-luxación de Monteggia de codo izquierdo con fractura de cabeza radial izquierda asociada y fractura de falange proximal del tercer dedo de pie izquierdo. La exploración neurovascular distal se encuentra conservada en el momento de la exploración en urgencias.

Como antecedentes personales (AP) destaca su historia oncológica: Adenocarcinoma de pulmón cT1b cN2 (subcarinal), estadio IIIA, PD-L1 45 % (tratado con Quimioterapia con Carboplatino + Vinorelbina y Radioterapia) y Carcinoma invasivo de tipo no especial (ductal) mpT1c, pN1a. Luminal B (mastectomía + linfadenectomía + radioterapia + hormonoterapia). Otros AP de interés son hipertensión arterial, DM tipo 2, dislipemia, hipotiroidismo central y Cushing iatrogénico.

La paciente requirió una intervención quirúrgica realizándose reducción de la fractura de cúbito y fijación interna con placa específica de olécranon en posterior y placa lateral. A continuación, se realizó un segundo abordaje, reducción abierta y fijación interna de la fractura de cabeza radial mediante tornillo canulado. Se comprobó que los paquetes neurovasculares quedaran indemnes.

En la revisión tras la cirugía en consultas de traumatología, a la paciente se le colocó ortesis de codo para movilización progresiva. Ya en ese momento la paciente refirió clínica de paresia de la mano afecta. Es derivada a consultas externas de Rehabilitación. En la primera visita se explora pormenorizadamente a la paciente, destacando una mano caída y balance muscular (BM) de la escala de Daniels de grupos musculares: flexores del carpo 2/5, extensores de los dedos 1/5, abductor del 5º dedo 1/5. Realizaba pinza con dificultad de uno o dos dedos. A nivel de codo balance articular (BA) era aceptable con flexión/extensión de codo de (140º/-10º) y balance prono-supinación casi completo.

Tras los hallazgos se solicita EMG y densitometría dado que se trata de una mujer postmenopáusica con antecedentes que predisponen a osteoporosis y se pauta tratamiento de fisioterapia. Los hallazgos de la EMG y la velocidad de conducción motora son compatibles con neuroapraxia de los tres troncos nerviosos del MSI (radial, mediano y cubital) con mínima afectación axonal en los tres troncos, algo más importante en nervio cubital a valorar posible causa la isquemia quirúrgica. Por otro lado, la densitometría muestra una T-score en cadera de -1,5 y de columna en -3,0 por lo que se inicia tratamiento con Ácido Zolendrónico para tratar la osteoporosis establecida.

En cada revisión en consultas de rehabilitación se observó una evolución favorable tanto a nivel de la fractura en MSI, con una recuperación pronta de la movilidad de

Tabla 1
Clasificación de Seddon de lesiones nerviosas y sus características (3).

Tipo de lesión nerviosa	Gravedad de la lesión	Alcance de la lesión	Tipos de neuropatías	Otros
Neuroapraxia	Leve	No hay pérdida de axón, pero sí temporal de mielina	Por atrapamiento o parálisis por presión	El músculo no suele verse afectado, pero si la neuropraxia se prolonga, puede atrofiarse
Axonotmesis	Moderada	– Daño en el axón. – Endoneuro, perineruo y epineuro pacial o totalmente intactos	Lesiones por aplastamiento y estiramiento.	—
Neurotmesis	Grave	– Lesión de axón. – Vaina de mielina y elementos del tejido conectivo	Tras traumatismos masivos, lesiones cortantes, lesiones por tracción o avulsión e inyección de fármacos nocivos	La reparación quirúrgica es esencial para mejorar la reinervación y la recuperación

codo pese a la complejidad de las fracturas, como de la mano caída, ésta más lenta y de forma parchada, característica de las neuroapraxias. En la última revisión pasados diez meses desde la cirugía, la exploración física fue de: movilidad de codo completa; en la mano el BM de flexores de carpo de 5/5, extensión de 2º-5º dedo 4/5, aunque aún falta extensión de 1º y 2º dedos que es de 2/5. Pinza y puño prácticamente completa.

Actualmente continua con revisiones periódicas en consultas externas de Rehabilitación para valorar la evolución de las lesiones nerviosas, aunque, una vez conseguidos los objetivos funcionales de la movilidad de codo, ya no precisa fisioterapia.

DISCUSIÓN

La lesión nerviosa es la complicación más temida de la cirugía de miembro superior (1). Se han propuesto diversas etiologías para explicar la lesión nerviosa perioperatoria, entre ellas el estiramiento, la compresión, la isquemia, traumatismo directo y el trastorno metabólico (2). No obstante, el estiramiento o la compresión de un tronco o

rama nerviosa suele ser la causa principal (1). Una de las clasificaciones más extendidas es la de Seddon, que las divide en tres tipos (Tabla 1).

En cuanto a la fisiopatología, el desencadenante común de estas lesiones suele ser la hipoperfusión nerviosa y la consiguiente isquemia debido a la alteración física de los *vasa nervorum*, la hemorragia intraneural o el edema endoneural. Esto da lugar a un espectro de anomalías neurales histológicas y, dependiendo de la gravedad y la duración de la lesión isquémica, se producirá una interrupción temporal o permanente de la transmisión del impulso nervioso (5).

En cuanto a las manifestaciones clínicas, la lesión nerviosa puede manifestarse solo días o semanas después de la anestesia/cirugía, aunque muchos pacientes son conscientes de dolor, debilidad o sensibilidad alterada inmediatamente después de la anestesia (5). En el caso de esta paciente, la lesión nerviosa se manifestó con paresia de los diferentes músculos de la mano inervados por diferentes nervios periféricos, lo que hacía sospechar que era una lesión de varios troncos.

La EMG y los estudios de conducción nerviosa combinada con una exploración neurológica, establece el diagnóstico, guía la estrategia de tratamiento, permite la monitorización de la función nerviosa e indica cuándo está indicada la reparación nerviosa o la cirugía paliativa, y tiene valor pronóstico al mostrar si se está produciendo la regeneración nerviosa (1).

Los resultados de la EMG de esta paciente confirman la sospecha clínica inicial de lesión de los tres troncos nerviosos de MSI (nervio mediano, cubital y radial) con el término concreto de neuroapraxia. En la neuropraxia, el potencial de acción muscular compuesto (PAMC), que es la respuesta obtenida del músculo, y el potencial de acción del nervio sensitivo (PASN) se obtienen al estimular el nervio distal al sitio de la lesión, pero presentan un bloqueo de la conducción con la estimulación proximal. Los hallazgos electrodiagnósticos en la axonotmesis y la neurotmesis son similares. Sin embargo en estos casos, tras unos días de la lesión, se produce una degeneración walleriana, con imposibilidad de registrar el PAMC y el PASN, al contrario de la neuroapraxia, donde se conservan. Por tanto, la presencia de un bloqueo de la conducción con respuestas distales conservadas sugiere de forma fiable una neuropraxia (3).

Parece haber factores adicionales que hacen que algunos pacientes sean más propensos a sufrir lesiones nerviosas perioperatorias como son la neuropatía periférica establecida o preexistente (como puede ser la polineuropatía diabética o la secundaria a quimioterapia), la hipotermia profunda, la hipovolemia, la hipotensión, la hipoxemia, los trastornos electrolíticos, la desnutrición y las variantes anatómicas (5). En la EMG de esta paciente se sugiere la posibilidad de que la causa de la lesión haya sido la isquemia durante la cirugía. No obstante, en el caso concreto de esta paciente la posible lesión producida por la isquemia de la cirugía, podría verse

Tabla 2

Mecanismos de plasticidad cortical emparejados con implicaciones funcionales e intervenciones relacionadas (7).

<table>
<tr><th>Mecanismo de plasticidad cortical</th><th>Implicaciones funcionales</th><th colspan="4">Intervenciones relacionadas</th></tr>
<tr><td>Desenmascaramiento de los controles inhibitorios en la región afectada.</td><td>• Problemas de discriminación sensorial
• Desequilibrio en el reclutamiento motor</td><td rowspan="4">Reeducación sensorial tradicional y basada en actividades</td><td rowspan="4">Retroalimentación visual en el espejo (terapia del espejo)</td><td rowspan="2">Imágenes motoras mentales</td><td>Estrategias de sustitución sensorial intermodal</td></tr>
<tr><td>Alteración de los mapas corticales bilaterales.</td><td>• Desorden sensorial
• Cambios perceptivos
• Control cortical ipsilateral</td><td>Observación de la acción con estimulación simultánea del nervio periférico</td></tr>
<tr><td>Brotación axonal y desvío del nervio en regeneración.</td><td>• Desorden sensorial
• Discriminación sensorial</td><td></td><td rowspan="2"></td></tr>
<tr><td>Invasión de mapas corticales adyacentes del nervio afectado.</td><td>• Sensación distorsionada
• Sensación referida
• Alodinia</td><td>Estrategias de desaferencia-ción selectiva</td></tr>
</table>

potencia si la paciente presentaba predisposición por preexistente por neuropatía diabética o por neurotoxicidad de la quimioterapia (descrita en ficha técnica del Carboplatino).

Por un lado, en cuanto al pronóstico de la reparación de nervio periférico, el factor más importante es la edad del paciente, siendo un pronóstico desfavorable el daño tisular grave (4). Por otro lado, la recuperación de la función nerviosa tras una lesión depende de varios factores, como el grado y la localización de la lesión, así como factores relacionados con el paciente (6). En este caso, la paciente tiene una neuroapraxia con buena evolución en sus revisiones en consultas externas de rehabilitación.

En cuanto al manejo de la lesión nerviosa periférica perioperatoria, en la mayoría de los casos, no se puede realizar ninguna intervención quirúrgica para corregir la patología subyacente, especialmente si no es una lesión directa sino una lesión isquémica, y al paciente solo se le puede ofrecer un tratamiento sintomático y de soporte,

como fisioterapia y medidas ortopédicas, para evitar rigideces y enseñanza de pautas para domicilio, así como tratamiento farmacológico para el dolor neuropático. Las guías internacionales recomiendan la derivación quirúrgica en casos de lesión nerviosa con pérdida axonal grave en la EMG sin recuperación a los 3-6 meses (5). En ningún caso la fisioterapia es un tratamiento curativo.

Asimismo, otro dato relevante en la evolución de la lesión nerviosa periperatoria es la evidencia de reinervación que nos la da la EMG y marca el momento de iniciar la rehabilitación, centrada en mejorar la reorganización cortical, sobre todo con el objetivo de utilizar el nervio transferido, si finalmente se realiza cirugía, una vez intervenido (7).

CONCLUSIÓN

Las lesiones nerviosas perioperatorias son una de las complicaciones quirúrgicas a tener en cuenta, y una de las complicaciones más temidas en la cirugía de miembro superior. Concretamente, la neuroapraxia es la lesión nerviosa más leve y con mejor pronóstico, debido a que no llega a producirse un daño axonal y/o del tejido conectivo subyacente y que se caracteriza por una recuperación parcheada que no sigue un orden específico. Existen múltiples causas que pueden producir la lesión nerviosa en este contexto. No obstante, es necesario tener en cuenta el contexto de la cirugía y los antecedentes personales del paciente para realizar un correcto diagnóstico diferencial. El papel del médico rehabilitador resulta fundamental junto con el del traumatólogo para el correcto seguimiento del paciente. Su labor no solo ofrece soporte especializado, sino que también ofrece una visión holística esencial ante posibles complicaciones, como en el caso de esta paciente.

BIBLIOGRAFÍA

1. Obert L, Spitael S, Loisel F, Mangin M, Rutka V, Lebrun C, et al. Iatrogenic nerve injury during upper limb surgery (excluding the hand). Orthop Traumatol Surg Res. febrero de 2025;111(1):104056.
2. Barner KC, Landau ME, Campbell WW. A Review of Perioperative Nerve Injury to the Upper Extremities: J Clin Neuromuscul Dis. marzo de 2003;4(3):117-23.
3. Kamble N, Shukla D, Bhat D. Peripheral Nerve Injuries: Electrophysiology for the Neurosurgeon. Neurol India. 2019;67(6):1419.
4. Irisarri C. History of peripheral nerve injuries. J Hand Surg Eur Vol. junio de 2024;49(6):812-23.

5. Hewson DW, Bedforth NM, Hardman JG. Peripheral nerve injury arising in anaesthesia practice. Anaesthesia. enero de 2018;73(S1):51-60.
6. Modrak M, Talukder MAH, Gurgenashvili K, Noble M, Elfar JC. Peripheral nerve injury and myelination: Potential therapeutic strategies. J Neurosci Res. mayo de 2020;98(5):780-95.
7. Zink PJ, Philip BA. Cortical Plasticity in Rehabilitation for Upper Extremity Peripheral Nerve Injury: A Scoping Review. Am J Occup Ther. 2020 Jan/Feb;74(1):7401205030p1-7401205030p15.

61

Rastros neurológicos de la esclerosis múltiple

AUTORA:

Natalia Cegarra Campillo
Residente de Medicina Física y Rehabilitación.
Hospital Clínico Universitario Virgen de la Arrixaca

RESTO AUTORES:

Álvaro Juste Santana - Roberto Víctor Fernández Dios - María Hinojosa Ballesta
Marina Loba Abenza - Pablo Ibarrola Izu

RESUMEN

La esclerosis múltiple (EM) es una enfermedad neurodegenerativa crónica del sistema nervioso central (SNC) caracterizada por la destrucción de la mielina y daño axonal, que ocurre desde las primeras etapas. Sus manifestaciones son variables, dependiendo de las áreas afectadas del SNC. Los síntomas pueden aparecer de manera aguda o ir progresando con el tiempo. En este caso, presentamos a una paciente diagnosticada con EM, quien experimentó un deterioro clínico progresivo a lo largo de varios años. El diagnóstico fue confirmado tras la evolución de los síntomas y la identificación de lesiones características en el SNC. La paciente mostró una progresión gradual de los síntomas neurológicos, lo que permitió una evaluación más detallada y un tratamiento adecuado para controlar la enfermedad. Este caso resalta la importancia de un diagnóstico temprano y el monitoreo constante en pacientes con síntomas progresivos.

Palabras clave: multiple sclerosis, central nervous system demyelination, neurologic examination.

CASO CLÍNICO

Se presenta el caso de una mujer de 43 años que acudió a las consultas de rehabilitación en julio de 2024, tras haberse sometido a una osteotomía varizante de fémur derecho en enero del mismo año.

Entre sus antecedentes médicos, destaca una cirugía de bypass gástrico realizada en 2011, así como un déficit de vitamina B12 y hierro, que se encuentra en tratamiento sustitutivo. En cuanto a su historia neurológica, en 2016 consultó por hipoestesia y parestesias en las extremidades derechas, siendo la tomografía computarizada (TC) cerebral en esa ocasión completamente normal. En febrero de 2018, volvió a consultar por debilidad en las extremidades inferiores (EEII) e inestabilidad de la marcha. Entre 2020 y 2023, fue derivada a traumatología por un síndrome femoropatelar izquierdo y condromalacia rotuliana, recibiendo infiltraciones intraarticulares de ácido hialurónico. Posteriormente, debido a la presencia de gonalgia derecha y un valgo de 17º, se le indicó una osteotomía femoral, que se realizó en enero de 2024.

Seis meses después de la cirugía, la paciente acudió a rehabilitación refiriendo debilidad progresiva y torpeza en ambas EEII, especialmente en el miembro inferior izquierdo (MII). En la exploración física se constató un rango articular de -20º en extensión y 120º en flexión. En la evaluación muscular mediante la escala de Daniels, se observó una fuerza de 2/5 en el psoas y cuádriceps derechos, 1/5 en el tibial anterior derecho y 3/5 en el extensor del hallux derecho. Se detectó clonus aquíleo bilateral, más evidente en el lado izquierdo, reflejo cutáneo plantar (RCP) extensor bilateral y reflejos osteotendinosos exaltados. Además, presentaba espasticidad grado I de Ashworth en EEII, hipopalestesia distal grave en EEII y leve en miembros superiores. La paciente mantenía la bipedestación con apoyo y mostraba una marcha lenta con claudicación.

Ante estos hallazgos, fue derivada a consultas de neurología en octubre de 2024. Se decidió su ingreso programado para llevar a cabo un diagnóstico diferencial de enfermedades desmielinizantes, trastornos inflamatorios del sistema nervioso central e infecciones. Durante su hospitalización, se realizó una punción lumbar, en la cual se identificaron bandas oligoclonales (BOC) IgG en el líquido cefalorraquídeo (LCR). La resonancia magnética (RM) cerebral mostró lesiones bilaterales hiperintensas en secuencias T2 y FLAIR, localizadas en áreas yuxtacorticales, periventriculares, calloso-septales, troncoencefálica, así como en ambos pedúnculos cerebelosos medios y en el cerebelo derecho. También se identificaron lesiones intramedulares hiperintensas, sugestivas de una etiología desmielinizante. Los potenciales evocados visuales revelaron disfunción de las vías visuales, mientras que los potenciales auditivos de tronco cerebral sugirieron disfunción retrococlear bilateral.

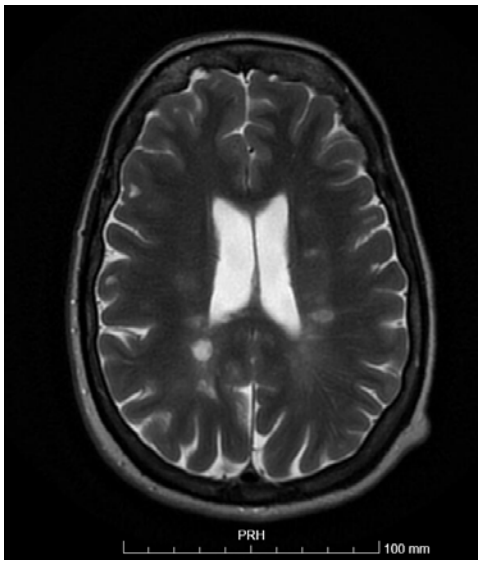

Figura 1. RM cerebral axial. Lesiones desmielinizantes periventriculares, hipertensas en T2 ovoideas con eje mayor perpendicular a las paredes ventriculares.

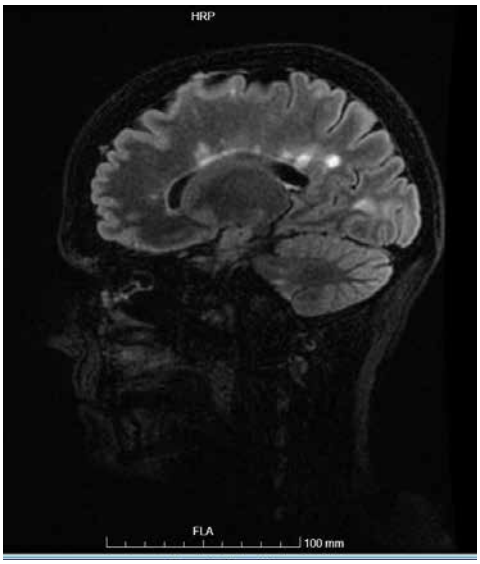

Figura 2. RM cerebral sagital secuencia T2-FLAIR. Lesiones de características desmielinizantes en sustancia blanca periventricular y yuxtacorticales.

Con base en estos hallazgos, la paciente cumplió con los criterios diagnósticos de esclerosis múltiple secundaria progresiva según McDonald 2017, con diseminación temporal y espacial. Se administraron pulsos de metilprednisolona, lo que produjo una mejoría en los síntomas. Finalmente, fue dada de alta con una pauta de corticoides y se programó un seguimiento en consultas de esclerosis múltiple para ajuste del tratamiento y monitoreo de la evolución.

DISCUSIÓN

La esclerosis múltiple (EM) es una enfermedad autoinmune crónica que causa desmielinización del sistema nervioso central (SNC) y es la principal causa de discapacidad neurológica en adultos jóvenes, especialmente en mujeres. Su origen es multifactorial, combinando predisposición genética con factores ambientales como la deficiencia de vitamina D, tabaquismo, obesidad e infecciones virales como Epstein-Barr, herpesvirus 6 y retrovirus (1, 2). La EM afecta principalmente a individuos jóvenes, con un inicio común entre los 20 y 40 años, lo que genera un alto impacto en la calidad de vida de los pacientes.

El diagnóstico de la EM es complejo debido a la heterogeneidad de los síntomas, que pueden confundirse con otras enfermedades como lupus, neuromielitis óptica o sarcoidosis. Aunque no existe una prueba diagnóstica definitiva, los criterios actuales requieren evidencia de diseminación en tiempo y espacio. La resonancia magnética cerebral y la punción lumbar son fundamentales para confirmar el diagnóstico, mientras que la exploración neurológica ayuda a orientar los estudios adicionales (3). En este caso, las lesiones características observadas en la RM y la presencia de bandas oligoclonales (BOC) en el LCR fueron claves para confirmar el diagnóstico.

La EM se clasifica en diferentes formas clínicas, siendo la forma secundaria progresiva (EMSP) una de las más debilitantes. En la paciente de este caso, la enfermedad comenzó como EM recurrente-remitente, pero con el tiempo evolucionó hacia una progresión continua y un deterioro funcional, lo que es característico de la EMSP. La transición a esta fase se presenta en aproximadamente el 50 % de los pacientes con EM recurrente-remitente, y su identificación temprana es esencial para un manejo adecuado (4).

El tratamiento de la EM se basa en el control de los brotes agudos con corticosteroides, como la metilprednisolona, que ayuda a reducir la inflamación y aliviar los síntomas durante los episodios. A largo plazo, se emplean terapias modificadoras de la enfermedad (DMT) que tienen como objetivo ralentizar la progresión de la enfermedad y reducir la frecuencia de los brotes. Sin embargo, aún no existe una cura definitiva, por lo que el manejo debe ser personalizado según las características de cada paciente. Además, el tratamiento debe ser interdisciplinario, involucrando no solo a neurólogos, sino también a fisioterapeutas, psicólogos y otros profesionales para abordar los aspectos físicos, emocionales y cognitivos de la enfermedad, con el objetivo de mejorar la independencia funcional y la calidad de vida (5).

En conclusión, la esclerosis múltiple es una enfermedad compleja y progresiva que requiere un diagnóstico temprano y un enfoque de tratamiento integral. La identificación precisa y el manejo adecuado son esenciales para ralentizar la progresión de la enfermedad y mejorar la calidad de vida de los pacientes.

CONCLUSIÓN

Los pacientes con esclerosis múltiple (EM) presentan una amplia variedad de manifestaciones clínicas y complicaciones asociadas. En la evolución hacia la forma secundaria progresiva, los pacientes comienzan con EM recurrente-remitente y desarrollan de forma gradual afectación mielínica permanente, junto con un deterioro funcional progresivo. La exploración física juega un papel crucial como herramienta inicial para identificar signos y síntomas neurológicos específicos que sugieren la pre-

sencia de la enfermedad. Esto justifica la realización de pruebas diagnósticas complementarias, como resonancia magnética cerebral, punción lumbar y estudios de conducción nerviosa. El diagnóstico de la EM es un desafío complejo que requiere un enfoque sistemático y una formación médica continua, lo que permite una detección temprana y un manejo adecuado de esta enfermedad, con el objetivo de mejorar la calidad de vida de los pacientes.

BIBLIOGRAFÍA

1. Haki M, Al-Biati HA, Al-Tameemi ZS, Ali IS, Al-Hussaniy HA. Review of multiple sclerosis: Epidemiology, etiology, pathophysiology, and treatment. Medicine (Baltimore). 2024;103(8):e37297.
2. Sociedad Española de Neurología. Manual de práctica clínica en esclerosis múltiple, NMO y MOGAD. Madrid: Luzán 5 Health Consulting; 2023.
3. Wildner P, Stasiołek M, Matysiak M. Differential diagnosis of multiple sclerosis and other inflammatory CNS diseases. Mult Scler Relat Disord. 2020;37:101452.
4. Thompson AJ, Barkhof F, Behan PO, et al. Diagnosis of multiple sclerosis: 2017 revisions of the McDonald criteria. Lancet Neurol. 2018;17(2):162-173.
5. Duan H, Jing Y, Li Y, Lian Y, Li J, Li Z. Rehabilitation treatment of multiple sclerosis. Front Immunol. 2023 Apr 6;14:1168821.

62

Tuberculosis pulmonar cavitada en paciente diabético: detección desde atención primaria

AUTORA:

María Miñarro Llamas
Residente de Medicina Familiar y Comunitaria.
Centro de Salud La Ñora

RESTO AUTORES:

Iván Fernández Amat - Luisa Mª Fernández Rodríguez

RESUMEN

Varón de 45 años, con diabetes mellitus tipo I con mal control metabólico de larga evolución, que consulta en Atención Primaria por cuadro progresivo de 2 meses de evolución consistente en astenia, pérdida ponderal y sintomatológica respiratoria leve e inespecífica (tos y mucosidad). La radiografía y el TC torácico evidenciaron

cavitaciones pulmonares sugestivas de tuberculosis, confirmada mediante baciloscopia y cultivo positivos para Mycobacterium tuberculosis complex. Se inició tratamiento antituberculoso con cuádruple terapia y ajuste del tratamiento insulínico por descompensación de su diabetes. El paciente evolucionó favorablemente tras el alta hospitalaria manteniendo el aislamiento respiratorio y tratamiento supervisado. Este caso demuestra la importancia de la sospecha clínica desde Atención Primaria ante síntomas respiratorios inespecíficos en pacientes con factores de riesgo.

Palabras clave: tuberculosis pulmonar, diabetes mellitus, mycobacterium tuberculosis, Atención Primaria.

INTRODUCCIÓN

La tuberculosis continúa siendo un problema de salud global con aproximadamente 10 millones de casos nuevos anuales. La presencia de comorbilidades como la diabetes mellitus incrementa significativamente el riesgo de desarrollar tuberculosis activa y complica su manejo. La asociación entre ambas patologías constituye un desafío terapéutico que requiere un abordaje multidisciplinar, con especial atención al control metabólico durante el tratamiento antituberculoso.

PRESENTACIÓN DEL CASO

Varón de 45 años que acude a consulta de Atención Primaria por cuadro de tos y expectoración. Fue visto hace 6 semanas en consulta por el mismo cuadro siendo la exploración física anodina. Hoy durante la entrevista el paciente refiere mejoró tras 3 semanas de tratamiento con terapia MART, pero desde hace 2 semanas vuelve a presentar tos y escasa mucosidad. Refiere la tos empeora por las noches y asocia sensación distérmica las últimas 48 horas no termometrada. Cuenta en los últimos dos meses una pérdida ponderal de entorno 10 kilogramos, afirmando un buen control glucémico.

Antecedentes personales

- Diabetes mellitus tipo 1 diagnosticada en 2000, en tratamiento con insulina lenta 24 UI diarias e insulina rápida 8/8/0 unidades. Pérdida de seguimiento endocrinológico desde 2018.
- Hábitos tóxicos: Fumador activo, de 20 paquetes año. Consumidor ocasional de cocaína.
- Profesión: encofrador.

Exploración física

- Constantes: TA 123/62 mmHg, Temperatura 36.9 °C, Saturación O_2 99 % basal.
- Auscultación cardíaca: rítmica sin soplos.
- Auscultación pulmonar: murmullo vesicular conservado sin ruidos patológicos sobreañadidos.
- Abdomen: blando y depresible, no doloroso. Sin signos de irritación peritoneal.
- Extremidades inferiores: sin edemas ni signos de trombosis venosa profunda.

Se solicita desde Atención Primaria una radiografía de tórax urgente para realizarse en la misma mañana.

Figura 1. Radiografía de tórax anteroposterior.

Figura 2. Radiografía de tórax lateral.

A la revaloración del paciente aporta las radiografías de tórax expuestas en Figura 1 y Figura 2.

A nuestra valoración la radiografía de tórax impresiona de múltiples infiltrados en campos medios izquierdos, en lóbulo derecho infiltrado a nivel hiliar, en lóbulo superior derecho infiltrado que impresiona de cavitación por tuberculosis.

Ante la historia clínica del paciente y los hallazgos en la radiografía de tórax se decide derivar al paciente a urgencias para confirmar sospecha.

En Urgencias se solicitan las siguientes pruebas a su llegada, manteniendo al paciente en aislamiento:

- Se repite radiografía de tórax que se informa como infiltrados difusos bilaterales en ambos campos pulmonares con cavitación en lóbulo superior derecho.
- TC torácico urgente: cavitación en segmento superior del LSD de 5.4×5.2×5.4 cm; consolidación parcialmente cavitada de 3.9×2.8×3 cm en segmento posterior del LSD paramediastínica; consolidación en base del LM; múltiples consolidaciones cavitadas en LSI y abundantes impactaciones mucosas de predominio en lóbulos superiores. Sin adenopatías mediastínicas, axilares ni supraclaviculares. Hallazgos sugestivos de tuberculosis postprimaria reactivada.

- Analítica completa con bioquímica, hemograma, coagulación y gasometría venosa, en la que detaca NTproBNP 247 pg/mL, Hb 12.7 g/dL, Leucocitos 10.900/µL, Neutrófilos 9.050/µL, Linfocitos 940/µL.

Ante sospecha de Tuberculosis pulmonar se decide ingreso del paciente en planta de hospitalización de neumología, donde se añaden las siguientes pruebas:

- Baciloscopia: BAAR positivo (1-10 bacilos ácido-alcohol resistentes por cada 100 campos microscópicos).
- PCR y cultivo de esputo: positivo para Mycobacterium tuberculosis complex, sensible a isoniacida, rifampicina, pirazinamida, etambutol, estreptomicina y moxifloxacino.
- Estudio anemia: Fe 42 µg/dL, Ferritina 446 ng/mL, Transferrina 168 mg/dL, IST 17.3 %, Folato 4.8 ng/mL, Vitamina B12 580 pg/mL.
- Serología VHC y VIH negativas. VHB: infección pasada.
- Hemoglobina glicosilada: 8.9 %.
- Estudio función suprarrenal: cortisol 21 µg/dL (normal).

Evolución clínica

Tras confirmar el diagnóstico de tuberculosis pulmonar activa, se inicia tratamiento con cuádruple terapia (isoniacida, rifampicina, pirazinamida y etambutol) y se establece aislamiento respiratorio. Durante el ingreso presenta descompensación glucémica que requiere valoración por Endocrinología y ajuste de la pauta insulínica. El paciente evoluciona favorablemente con mejoría clínica y analítica, por lo que se decide alta hospitalaria tras completar periodo de aislamiento inicial.

Tras 6 días de ingreso el paciente es dado de alta con el diagnóstico:

Tuberculosis pulmonar cavitada y Diabetes mellitus tipo 1 con control metabólico subóptimo.

Al alta se pauta como tratamiento:

- Medidas de aislamiento aéreo domiciliario durante 3 semanas.
- Terapia cuadruple con isoniacida, rifampicina, pirazinamida y etambutol 5 comprimidos al día durante 2 meses y posteriormente únicamente isoniacida y rifampicina 2 comprimidos al día durante 4 meses adicionales.
- Complejo de vitamina B 1 comprimido diario durante 6 meses.

El paciente acude a consulta de Atención Primaria 24 horas tras el alta refiriendo mejoría significativa de la sintomatología. Está manteniendo las medidas de aislamiento correctamente según refiere y siguiendo la pauta antimicrobiana, además de presentar buen control glucémico.

DISCUSIÓN

La tuberculosis pulmonar es una enfermedad infecciosa que sigue representando un problema de salud pública mundial. El diagnóstico precoz y el tratamiento adecuado son fundamentales para el control de la enfermedad y la prevención de complicaciones.

En este caso, la presencia de diabetes mellitus tipo 1 como comorbilidad constituye un factor de riesgo importante para el desarrollo de tuberculosis. La diabetes mellitus predispone a la tuberculosis por varios mecanismos: alteración de la inmunidad celular, disfunción de macrófagos alveolares, menor producción de interferón gamma y alteraciones en la microvasculatura pulmonar, que facilitan la proliferación de Mycobacterium tuberculosis.

La presentación clínica de nuestro paciente fue inicialmente inespecífica, con síntomas constitucionales (astenia, pérdida de peso) y síntomas respiratorios leves. La presencia de estos síntomas, junto con los hallazgos radiológicos característicos (infiltrados y cavitaciones en lóbulos superiores), debe alertar al médico de Atención Primaria sobre la posibilidad de una tuberculosis pulmonar, especialmente en pacientes con factores de riesgo como diabetes, inmunosupresión o hábitos tóxicos.

El diagnóstico definitivo se basa en la identificación del microorganismo mediante técnicas de tinción (Ziehl-Neelsen), cultivo y técnicas moleculares (PCR). En nuestro caso, la baciloscopia y el cultivo fueron positivos, permitiendo además determinar la sensibilidad a los fármacos antituberculosos.

El tratamiento de la tuberculosis pulmonar debe iniciarse de manera precoz y seguir las pautas establecidas por las guías clínicas. En pacientes sin factores de resistencia conocidos, se recomienda un tratamiento inicial con cuatro fármacos (isoniacida, rifampicina, pirazinamida y etambutol) durante 2 meses, seguido de isoniacida y rifampicina durante 4 meses adicionales.

El manejo de la diabetes durante el tratamiento antituberculoso representa un desafío adicional. La rifampicina puede interferir con el metabolismo de la insulina, aumentando los requerimientos insulínicos. Además, la infección tuberculosa activa puede descompensar el control glucémico debido al estado inflamatorio sistémico. Por ello, es fundamental un seguimiento estrecho y ajuste del tratamiento insulínico, como se realizó en nuestro paciente.

Las medidas de aislamiento respiratorio son esenciales para prevenir la transmisión de la enfermedad, especialmente en las primeras semanas de tratamiento cuando la carga bacilar es mayor. El cumplimiento de estas medidas y la adherencia al tratamiento son cruciales para asegurar la curación y prevenir la aparición de resistencias.

CONCLUSIONES

Este caso ilustra la importancia de mantener un alto índice de sospecha diagnóstica de tuberculosis en pacientes con factores de riesgo como diabetes mellitus, incluso en un entorno de baja prevalencia. El papel del médico de Atención Primaria es fundamental en la detección precoz de síntomas sugestivos y en la derivación oportuna, así como en el seguimiento posterior del tratamiento y el control de las comorbilidades.

La coordinación entre niveles asistenciales y el abordaje multidisciplinar resultan esenciales para el manejo óptimo de estos pacientes, garantizando tanto el control de la tuberculosis como el adecuado manejo de la diabetes mellitus para prevenir complicaciones a corto y largo plazo.

BIBLIOGRAFÍA

1. World Health Organization. Integrated approach to tuberculosis and lung health: policy brief. Geneva: WHO; 2025.
2. Natarajan A, Beena PM, Devnikar AV, et al. A systemic review on tuberculosis. Indian J Tuberc. 2020 Jul;67(3):295-311. **doi: 10.1016/j.ijtb.2020.02.005**. Epub 2020 Feb 28. PMID: 32825856.
3. The Lancet Public Health. Taking tuberculosis out of the shadows. Lancet Public Health. 2023 Apr;8(4):e247. **doi: 10.1016/S2468-2667(23)00063-4**. PMID: 36965975; PMCID: PMC10036124.
4. González Martín J, García García JM, Anibarro L, et al. Documento de consenso sobre diagnóstico, tratamiento y prevención de la tuberculosis. Arch Bronconeumol. 2010;40(5):255-274.
5. Webber T, Ronacher K, Conradie-Smit M, et al. Interplay Between the Immune and Endocrine Systems in the Lung: Implications for TB Susceptibility. Front Immunol. 2022 Feb 22;13:829355. **doi: 10.3389/fimmu.2022.829355**. PMID: 35273609; PMCID: PMC8901994.
6. Bates M, Marais BJ, Zumla A. Tuberculosis Comorbidity with Communicable and Noncommunicable Diseases. Cold Spring Harb Perspect Med. 2015 Feb 6;5(11):a017889. **doi: 10.1101/cshperspect.a017889**. PMID: 25659380; PMCID: PMC4632868.
7. Ronacher K, van Crevel R, Critchley JA, et al. Defining a Research Agenda to Address the Converging Epidemics of Tuberculosis and Diabetes: Part 2: Underlying Biologic Mechanisms. Chest. 2017 Jul;152(1):174-180. **doi: 10.1016/j.chest.2017.02.032**. Epub 2017 Apr 20. PMID: 28434937; PMCID: PMC5577357.
8. Guglielmetti L, Khan U, Velásquez GE, et al. Oral Regimens for Rifampin-Resistant, Fluoroquinolone-Susceptible Tuberculosis. N Engl J Med. 2025 Jan 30;392(5):468-482. **doi: 10.1056/NEJMoa2400327**. PMID: 39879593; PMCID: PMC7617355.

63

Anestésicas en el sindrome de Wolf-Hirschhorn

AUTORA:

Minerva Rabadán Guillamón
Redidente de Anestesiología, Reanimacion y Terapéutica del Dolor
Hospital Universitario Morales Meseguer

RESTO DE AUTORES:

Paola García Moreno - Gonzalo Rubio Mora
Julián López Marín - Naomi Fernández Hernández

RESUMEN

Presentamos a una paciente de 16 años con diagnóstico de Síndrome de Wolf Hirschhorn que precisaba una tartrectomia y endodoncia en quirófano anestesia general. Este síndrome es una enfermedad rara multisistémica con un origen genético consistente en una deleción del cromosoma 4p que se caracteriza por unos rasgos faciales distintivos, así como retraso del crecimiento, convulsiones, hipotonía y cardiopatía. Por tanto, es crucial en el manejo anestésico de estos pacientes tener en consideración los antecedentes personales de los mismos, así como las dificultades que se nos podrían presentar en la inducción por una posible vía aérea difícil debido a las malformaciones craneofaciales. Ademas, debemos tener presente las posibles interacciones farmacológicas con su medicación crónica a la hora de la administración de fármacos. Se han descrito casos de hipertermia maligna en pacientes con este síndrome, lo que deberíamos tener en cuenta si administramos relajantes neuromusculares.

Palabras clave: síndrome de Wolf-Hirschhorn, hipertermia maligna, anestesia, ácido valproico, malformaciones craneofaciales.

INTRODUCCIÓN

Una enfermedad se considera rara cuando su prevalencia es inferior a 5 casos por cada

10.000 personas. Las alteraciones de la dentinogénesis, malformaciones maxilares y el retraso psicomotor, son problemas frecuentes en este tipo de enfermedades. Todo esto supone un reto para la anestesia, debido a la dificultad en el manejo conductual de los mismos, ya que son pacientes con nula cooperación, baja autonomía, y además sufren mucha ansiedad.

El síndrome de Wolf Hirschhorn se incluye dentro de este grupo de enfermedades raras. Este es causado por una deleción del brazo corto del cromosoma 4, provocando unas características clínicas típicas como son: discapacidad intelectual, retraso del crecimiento, hipotonía, convulsiones y unos rasgos faciales distintivos, dando lugar a una apariencia típica con microcefalia, nariz ancha, epicanto, surco nasolabial corto, micrognatia, y boca con inclinación descendente, entre otros(1).

CASO CLÍNICO

Presentamos una mujer de 16 años con diagnóstico del síndrome de Wolf-Hirschhorn, con los siguientes antecedentes personales: dilatación de aorta ascendente y crisis epilépticas de varios tipos (ausencias, focales, mioclonías) en tratamiento con levetiracetam y clobazam, que se somete a una tartrectomia y endodoncia por parte del Servicio de Odontología.

En la valoración preanestésica se objetiva retraso mental con dificultad para la comunicación y colaboración, resultando muy complicada la valoración de la vía aérea.

El día de la cirugía se traslada el paciente a quirófano acompañado de un familiar, disminuyendo así la ansiedad perioperatoria del mismo. Posteriormente, se canaliza un catéter venoso periférico en el dorso de la mano. Se administraron 2mg de midazolam y se procedió a monitorizar las constantes según criterios de la SEDAR (PANI, SatO2, ECG, BIS, Tª, TOF).

Para la inducción anestésica se utilizó Propofol, Fentanilo y Atropina. En la relajación muscular se utilizó Rocuronio. Como antiemético se administró Dexametasona 2,5 mg y Ondansetron 2,5 mg. Al tratarse de un procedimiento poco doloroso, únicamente se administró Paracetamol para la analgesia. Todos los fármacos se administraron con dosis ajustada al peso del paciente. Se procedió a realizar una intubación orotraqueal sin incidencias, en un paciente Cormack I, utilizando un tubo del nº 6.

Al finalizar la intervención, se revertió la relajación muscular con Sugammadex a razón de 2mg/kg y se procedió a una extubación sin incidencias. La paciente fue trasladado a la Unidad de Reanimación, siendo dada de alta a las 2 horas debido a la estabilidad clínica y hemodinámica durante su estancia.

DISCUSIÓN

Aunque el síndrome de Wolf Hirschhorn es una entidad poco frecuente, estos pacientes es frecuente que requieran atención en quirófano para colocación de sondas de gastrostomía, timpanoplastias, funduplicatura por reflujo gastroesofágico, reparación de paladar hendido y también para exámenes y procedimientos dentales. Este síndrome asocia otras complicaciones como defectos congénitos cardiacos o convulsiones, por lo que en la evaluación preoperatoria no podemos olvidar un ECG y ecocardiograma en caso de afectación cardiaca, así como el controlar el tratamiento anticonvulsivante y evaluar de forma exhaustiva la vía aérea.

Desde el punto de vista anestésico, en pacientes con este síndrome debemos tener en cuenta varios aspectos importantes. En primer lugar, son pacientes con una vía aérea difícil debido a las malformaciones craneofaciales que presentan, como por ejemplo una apertura bucal menor de tres dedos, una asimetría mandibular, malformaciones en el pabellón auricular, microcefalia o una dentadura frágil(2). En la micrognatia, una malformación común en gran cantidad de síndromes, la lengua se localiza más posterior haciendo el diámetro faríngeo más pequeño, y además podría provocar una glosoptosis hacia la faringe, obstruyendo la vía aérea. En cuanto a la intubación, no debemos olvidar que los pacientes con este síndrome y con otras enfermedades raras suelen tener retraso del crecimiento, por lo que habría que preparar un tubo traqueal de un tamaño inferior al esperado por edad.

También es importante tener en cuenta que son pacientes en los que se añade una dificultad para la canalización de la vía venosa, ya que es frecuente en estos la agitación complicando la manipulación y el acercamiento del sanitario, además de la posible rigidez y/o deformidades de las extremidades del paciente.

Además, al ser pacientes en los que es frecuente la epilepsia, en caso de estar en tratamiento con ácido valproico debemos estudiar a fondo la coagulación sanguínea, ya que este fármaco interfiere en la misma de distinta forma: causando supresión medular, alterando la cascada de la coagulación, y produciendo menor FVIII y FVW. Esto hace más probable una hemorragia intraoperatoria(3).

En el quirófano, es importante tener en cuenta las posibles interacciones entre la medicación crónica del paciente y los fármacos anestésicos que vayamos a adminis-

trar, sobre todo si el paciente está en tratamiento con ácido valproico, por las posibles alteraciones de la coagulación previamente mencionadas, u otros antiepilépticos inductores enzimáticos como carbamazepina, fenobarbital o fenitoína. También es imprescindible monitorizar la relajación neuromuscular, ya que suelen ser pacientes hipotónicos con una sensibilidad aumentada a los relajantes neuromusculares.

Por último, se ha descrito algún caso de pacientes con Síndrome de Wolf Hirschhorn que han sufrido hipertermia maligna durante la cirugía, y aunque no se ha probado la relación directa entre estas dos entidades, se recomienda siempre tener en cuenta la posibilidad de que ocurra y monitorizar la temperatura en quirófano(4). Además, es de gran importancia tener en cuenta que estos pacientes son susceptibles a sufrir infecciones, por lo que en caso de aumento de temperatura habría que considerar también la posibilidad de una fiebre de origen infeccioso (5).

Finalmente, es fundamental el acompañamiento de pacientes con discapacidad intelectual por sus tutores hasta el antequirófano ya que suponemos que reduce la ansiedad perioperatoria y facilita el trabajo del personal sanitario, e incluso podría disminuir la necesidad de utilización de fármacos relajantes y/o anestésicos en su manejo.

CONCLUSIONES

- El síndrome de Wolf Hirschhorn es una enfermedad poco frecuente
- Es importante tener en cuenta la vía aérea difícil de estos pacientes y elaborar un algoritmo previo individualizado.
- La dificultad de canalización de la vía venosa es un aspecto a tener en cuenta en estos pacientes.
- Debemos evaluar las posibles alteraciones de la coagulación, así como la hipertermia maligna en pacientes con este síndrome.
- El acompañamiento hasta el antequirófano por los familiares reduce la ansiedad y facilita el trabajo por parte de todos los profesionales sanitarios.

BIBLIOGRAFÍA

1. Sinkueakunkit A, Chowchuen B, Kantanabat C, Sriraj W, Wongswadiwat M, Bunsangjaroen P, et al. Outcome of anesthetic management for children with craniofacial deformities. Pediatr Int [Internet]. junio de 2013 [citado 27 de octubre de 2024];55(3):360-5. Disponible en: **https://onlinelibrary.wiley.com/doi/10.1111/ped.12080**

2. Gamble JF, Kurian DJ, Udani AG, Greene NH. Airway Management in a Patient with Wolf-Hirschhorn Syndrome. Case Rep Pediatr [Internet]. 2016 [citado 29 de octubre de 2024];2016:1-2. Disponible en: **https://www.hindawi.com/journals/cripe/2016/7070125/**
3. Fajardo A, Olmos F, Sarmiento L. Ácido valproico y riesgo de sangrado perioperatorio. Reporte de caso y revisión de la literatura. Rev Colomb Anestesiol [Internet]. enero de 2013 [citado 27 de octubre de 2024];41(1):61-4. Disponible en: **http://linkinghub.elsevier.com/retrieve/pii/S0120334712000494**
4. Ginsburg R, Purcell-Jones G. Malignant hyperthermia in the Wolf-Hirschhorn syndrome. Anaesthesia [Internet]. mayo de 1988 [citado 27 de octubre de 2024];43(5):386-8. Disponible en: **https://associationofanaesthetists-publications.onlinelibrary.wiley.com/doi/10.1111/j.1365-2044.1988.tb09019.x**
5. Choi JH, Kim JH, Park YC, Kim WY, Lee YS. Anesthetic experience using total intra-venous anesthesia for a patient with Wolf-Hirschhorn syndrome -A case report-. Korean J Anesthesiol. febrero de 2011;60(2):119-23.

64

Shock distributivo refractario a volumen, un reto diagnóstico

AUTORA:

María Pérez Cebrián
Residente de Pediatría y Áreas Específicas.
Hospital Clínico Universitario Virgen de la Arrixaca

RESTO AUTORES:

Elena Párraga Pagán - María Sánchez Pérez - Xènia Claver Pros
Alba Giménez Pérez - María José Monreal Campos

RESUMEN

El síndrome de fuga capilar idiopática, es una enfermedad rara caracterizado por un aumento de la permeabilidad capilar, que da lugar a episodios agudos rápidamente progresivos de hipotensión severa, hipoalbuminemia y hemoconcentración. Se presenta el caso de una escolar de 5 años diagnosticada de esta patología tras dos episodios de fallo multiorgánico secundario a un shock distributivo refractario precipitados por infecciones respiratorias. Cursó con derrame pericárdico, derrame pleural y daño renal agudo. Se han realizado múltiples estudios etiológicos con resultado anodino, estableciéndose el diagnóstico de síndrome de fuga capilar idiopático. No existe tratamiento curativo, el manejo es sintomático. No se recomienda la administración excesiva de fluidos intravenosos inicialmente, ya que no aumenta la presión arterial y empeora el edema, además, aumenta el riesgo de sobrecarga vascular. Los inotrópicos, agonistas alfa-adrenérgicos y los inhibidores de la fosfodiesterasa mostraron buenos resultados en algunos casos. Las inmunoglobulinas intravenosas constituyen una estrategia profiláctica prometedora.

Palabras clave: shock distributivo, idiopático, permeabilidad capilar, inmunoglobulinas intravenosas.

Abreviaturas: SFCI: Síndrome de fuga capilar idiopática. **SIMS-Peds:** Síndrome Inflamatorio Multisistémico Pediátrico.

DESCRIPCIÓN DEL CASO

Se trata de una preescolar de 5 años, que ha requerido dos ingresos en Unidad de Cuidados Intensivos por fallo multiorgánico, con shock distributivo refractario a volumen. Entre sus antecedentes destaca un embarazo controlado y de curso normal, no presentaba antecedentes médicos de interés, tenía una vacunación regalada y ninguna alergias conocidas.

Consultaba en ambas ocasiones por síntomas similares que incluían fiebre, decaimiento con mal estado general y edema palpebral bilateral con rápida evolución a shock descompensado que desencadenó en ingresos en Unidad Pediátrica de Cuidados Intensivos del Hospital Virgen de la Arrixaca. La primera vez se produjo en contexto de infección por SARS-Cov-2 a los 3 años de edad, recibiendo diagnóstico de SIM-PedS y el segundo ingreso se produjo 6 meses después, coincidiendo con una infección por Rhinovirus.

En los controles analíticos realizados durante el primer ingreso destaca hipoalbuminemia (Albúmina de 2,3 g/dl) y hemoconcentración (Hematocrito de 51 %), discreta elevación de reactantes de fase aguda (PCR 2 mg/dl, PCT 3,1 ng/ml, 27900 leucocitos con fórmula balanceada) e hiperlactacidemia (4 mmol/l). Inicialmente no asoció elevación de enzimas cardiacas ni alteraciones de la coagulación. En las primeras horas presenta tendencia a la hipotensión y taquicardia que precisa varias cargas de volumen y albúmina. Ante shock refractario se inicia soporte vasoactivo con adrenalina, noradrenalina y se administra hidrocortisona a dosis altas. En las primeras 24 horas de ingreso asocia derrame pericárdico con taponamiento que requiere pericardiocentesis evacuadora y drenaje posterior. También asoció derrame pleural bilateral que fue evacuado y drenado al cuarto día de ingreso. En las primeras horas presenta tendencia a la hiponatremia, hiperpotasemia, acidosis metabólica normoclorémica que junto con el shock refractario hacen sospechar de insuficiencia suprarrenal aguda que no mejora a pesar de megabolos de corticoides y a las 12 horas se inicia hemofiltración venovenosa que se mantiene durante 7 días. Mantuvo antibioterapia con Vancomicina y Cefotaxima a dosis altas durante 7 días, sin crecimiento de microorganismos en los cultivos extraídos. Durante el primer ingreso la principal sospecha diagnóstica fue de SIMS-Peds.

El segundo ingreso cursa con un estudio analítico inicial muy similar al previo (hipoalbuminemia, hemoconcentración, hiperlactacidemia y mínima elevación de

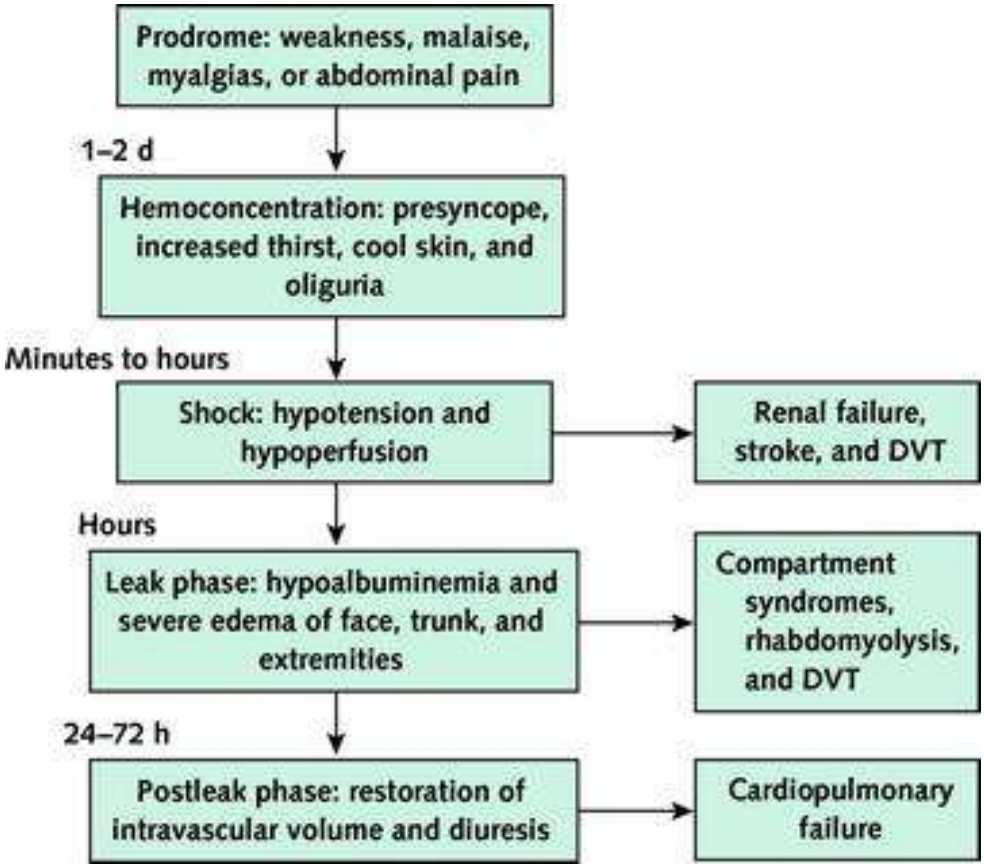

Figura 1. Fases del Síndrome de fuga capilar idiopático (1).

reactantes de fase aguda). Ante situación de shock distributivo descompensado se administran expansiones de cristaloides, albúmina y drogas vasoactivas con buena respuesta. En las primeras 12 horas desarrolla derrame pleural, derrame pericárdico con taponamiento y ascitis, con evacuación múltiple y drenajes como ocurrió en el primer ingreso. En este segundo momento no fue necesario iniciar hemofiltración venovenosa.

Se han realizado múltiples estudios etiológicos (despistaje de shocks séptico y anafiláctico, angioedema hereditario, enfermedades autoinmunes y fiebres recurrentes) con resultado anodino, estableciéndose por tanto el diagnóstico de síndrome de fuga capilar idiopático. Para la prevención de recaídas, se ha iniciado terapia con inmunoglobulina intravenosa mensuales. Desde el inicio del tratamiento profiláctico hace 3 años, no ha presentado clínica similar.

DISCUSIÓN

El síndrome de fuga capilar sistémica idiopática (SFCI) es un trastorno poco frecuente que se caracteriza por episodios de hipotensión grave, hipoalbuminemia y hemoconcentración (1). Se producen alteraciones profundas del endotelio vascular, lo que provoca fugas de plasma y proteínas al compartimento intersticial, El SFC fue descrito por primera vez por Clarkson en 1960 y se le conoce como enfermedad o síndrome de Clarkson (2). Se han reportado 260 casos a nivel mundial, siendo en su mayoría adultos de mediana edad (2).

Se desconoce la causa del SFCI, se han establecido varias teorías etiopatogénicas. Una de las teorías con más peso es la originada por una disfunción de la barrera endotelial causada por la apoptosis celular que provoca fugas, con pérdida de líquido intravascular y proteínas hacia el compartimento intersticial. La consiguiente depleción de líquido intravascular puede causar hipotensión y dificultar el aporte de oxígeno a los tejidos. Una fuga capilar grave puede provocar hipotensión y shock. Diversos estudios han demostrado que muchos pacientes asocian gammapatías monoclonales, alteraciones del factor de crecimiento endotelial vascular y la angiopoyetina 2 y la participación de mediadores inflamatorios que producen una disregulación inmunitaria (3,4).

El cuadro clínico suele presentar tres fases: una fase prodrómica, una fase de extravasación y una fase de recuperación o post-fuga. La frecuencia y la gravedad de los ataques varían significativamente entre pacientes. Los pacientes con la forma aguda clásica de SFCI desarrollan rápidamente shock y edema debido a la extravasación de plasma (hasta 70 % del volumen plasmático total). El shock y el edema pueden desarrollarse en ausencia de síntomas precedentes o pueden estar precedidos por pródromos consistentes en debilidad generalizada, fatiga, mialgias y ocasionalmente fiebre, vómitos, dolor abdominal, sofocos y diarrea (Figura 1) (3).

Aproximadamente el 30 % de los pacientes informan antecedentes de infección de las vías respiratorias superiores o una enfermedad similar a la gripe con fiebre, incluida la enfermedad por SARS-Cov-2 como asoció nuestra paciente (5).

La fase de extravasación de líquidos ocurre entre uno y cuatro días tras la fase prodrómica. La tríada diagnóstica del SFCI se compone de las "3 H" (1): hipotensión (típicamente presión arterial sistólica <90 mmHg); (2) hemoconcentración (hematocrito > 49 % a 50 % en hombres y 43 % a 45 % en mujeres), e hipoalbuminemia (<3,0 g/dL) en ausencia de causas secundarias para dichas anormalidades (1). La hipotensión suele durar de 1 a 3 días y está acompañada de un tercer espacio masivo de líquidos, principalmente en el tronco y las extremidades. No suele encontrarse edema visceral (derrames pleurales y pericárdicos).

Los síntomas se revierten casi tan rápido como comienzan, con un reclutamiento masivo de líquido de los tejidos a la circulación y diuresis cuando parece restaurarse la función de barrera capilar. Llamamos a esto la fase post-fuga o de recuperación (1).

Los pacientes que fallecen por SFCI suelen hacerlo durante la fase post-fuga, debido a un edema pulmonar repentino inducido por la rápida movilización de líquidos, que puede verse exacerbado por el alto volumen de líquido administrado para prevenir un shock franco durante la fase de fuga. Sin embargo, los pacientes también pueden fallecer por insuficiencia orgánica inducida por isquemia debido a hipovolemia durante la fase de fuga, lo que requiere un delicado equilibrio entre la administración de suficientes líquidos intravenosos para prevenir la hipoperfusión orgánica y una reanimación excesiva con líquidos, que puede contribuir al edema pulmonar en la fase post-fuga y provocar síndromes compartimentales musculares y rabdomiólisis en la fase de fuga. Los pacientes también corren el riesgo de tromboembolia venosa debido a la estasis venosa por hipovolemia y a la hiperviscosidad por hemoconcentración grave (1).

Su diagnóstico se considera de exclusión (6). Las consideraciones iniciales en un paciente con posible SFCI incluyen las causas más comunes de shock complicado por una fuga capilar sistémica (sepsis grave, shock séptico, síndrome de shock tóxico, anafilaxia y ciertas reacciones a medicamentos, etc) por lo que las pruebas complementarias irán dirigidas a filiar estas etiologías. Se deben obtener los niveles séricos de inmunoglobulina, una electroforesis de proteínas séricas y la determinación de cadenas ligeras libres en suero para evaluar la presencia de una gammapatía monoclonal (7).

Debido a su baja frecuencia, todas las estrategias de tratamiento se basan en estudios de casos clínicos individuales. El tratamiento de la fase aguda es empírico y se basa en una terapia de soporte, en la que se prefiere una reanimación cautelosa con líquidos, dado el riesgo de síndrome compartimental e insuficiencia respiratoria debido al edema pulmonar agudo que se produce en la fase reposición. No está claro si la infusión continua de cristaloides es superior a los bolos de solución salina o soluciones que contienen proteínas, como la albúmina, pero teóricamente, la albúmina podría tener una vida media más larga en el torrente sanguíneo y promover la expansión del volumen intravascular debido a sus efectos oncóticos inversos (1).

Las anormalidades metabólicas incluyen acidosis láctica y aumento de los niveles de creatinina fosfoquinasa y/o transaminasas hepáticas. También son frecuentes los eventos trombóticos por lo que será necesario un manejo ampliado. Los inotrópicos, agonistas alfa-adrenérgicos y los inhibidores de la fosfodiesterasa mostraron buenos resultados en algunos casos (6, 8).

Los agentes utilizados en la práctica como tratamiento preventivo incluyen inmunoglobulina intravenosa, terbutalina y teofilina. La administración temprana de

inmunoglobulinas intravenosas mensuales es muy eficaz en la prevención de brotes agudos del síndrome de fuga capilar sistémica. De forma anecdótica, la combinación de terbutalina y teofilina también puede ser eficaz. No existen datos que respalden el uso combinado de inmunoglobulinas y terbutalina/teofilina (9).

En una revisión de 50 casos de SFCI el 70 % de los pacientes que sobrevivieron a los ataques iniciales estaban vivos una media de cinco años después del diagnóstico. La supervivencia estimada a cinco años fue del 76 %. Sin embargo, la supervivencia puede mejorarse cuando se utiliza inmunoglobulina (10).

CONCLUSIONES

El síndrome de fuga capilar idiopático es una enfermedad rara poco frecuente, cuyo diagnóstico es de exclusión. No existe tratamiento curativo, el manejo es sintomático. No se recomienda la administración excesiva de fluidos intravenosos inicialmente, ya que no aumenta la presión arterial y empeora el edema, además, aumenta el riesgo de sobrecarga vascular en la fase post-fuga. Los inotrópicos, agonistas alfa-adrenérgicos y los inhibidores de la fosfodiesterasa mostraron buenos resultados en algunos casos. Las inmunoglobulinas intravenosas mensuales constituyen una estrategia profiláctica prometedora. La evidencia sobre el manejo de esta patología se basa en estudios observacionales pequeños, que no permiten establecer estrategias terapéuticas y profilácticas sólidas.

BIBLIOGRAFÍA

1. Druey KM, Parikh SM. Idiopathic systemic capillary leak syndrome (Clarkson disease). J Allergy Clin Immunol. septiembre de 2017;140(3):663-70
2. Gousseff M, Arnaud L, Lambert M, Hot A, Hamidou M, Duhaut P, et al. The systemic capillary leak syndrome: a case series of 28 patients from a European registry. Ann Intern Med. 5 de abril de 2011;154(7):464-71.
3. Druey KM, Greipp PR. Narrative review: the systemic capillary leak syndrome. Ann Intern Med. 20 de julio de 2010;153(2):90-8.
4. Handling shock in idiopathic systemic capillary leak syndrome (Clarkson's disease): less is more - PubMed [Internet]. [citado 14 de noviembre de 2024]. Disponible en: **https://pubmed.ncbi.nlm.nih.gov/31154613/**
5. Case R, Ramaniuk A, Martin P, Simpson PJ, Harden C, Ataya A. Systemic Capillary Leak Syndrome Secondary to Coronavirus Disease 2019. Chest. diciembre de 2020;158(6):e267-8.

6. Eo TS, Chun KJ, Hong SJ, Kim JY, Lee IR, Lee KH, et al. Clinical Presentation, Management, and Prognostic Factors of Idiopathic Systemic Capillary Leak Syndrome: A Systematic Review. J Allergy Clin Immunol Pract. 2018;6(2):609-18.
7. Magro CM, Mo JH, Pecker MS. Idiopathic systemic capillary leak syndrome, a unique complement and interferon mediated endotheliopathy syndrome: The role of the normal skin biopsy in establishing the diagnosis and elucidating pathogenetic mechanisms. Ann Diagn Pathol. diciembre de 2022;61:152028.
8. Dellinger RP, Levy MM, Carlet JM, Bion J, Parker MM, Jaeschke R, et al. Surviving Sepsis Campaign: international guidelines for management of severe sepsis and septic shock: 2008. Crit Care Med. enero de 2008;36(1):296-327.
9. Xie Z, Chan EC, Long LM, Nelson C, Druey KM. High-dose intravenous immunoglobulin therapy for systemic capillary leak syndrome (Clarkson disease). Am J Med. enero de 2015;128(1):91-5.
10. Idiopathic systemic capillary leak syndrome (SCLS): case report and systematic review of cases reported in the last 16 years - PubMed [Internet]. [citado 14 de abril de 2025]. Disponible en: **https://pubmed.ncbi.nlm.nih.gov/17575386/**

65

Fijación externa circular como tratamiento definitivo en pseudoartrosis séptica tras fractura humeral abierta. A propósito de un caso

AUTOR:

Alberto Aller García-Alarcón
Residente de Cirugía Ortopédica y Traumatología.
Hospital Clínico Universitario Virgen de la Arrixaca

RESTO AUTORES:

María Sánchez Pérez - José Joaquín García Tornero - Carlos Ortuño Quílez
Juan Miguel Acosta Hernández - Luis Arribas Del Peso

RESUMEN

Un varón de 48 años sufrió un accidente laboral con aplastamiento del miembro superior derecho por maquinaria pesada, que resultó en fractura abierta conminuta diafisaria de húmero y daño extenso en partes blandas. Se realizó profilaxis antibiótica y exploración quirúrgica urgente, aplicando fijación externa modular. Posteriormente, se llevó a cabo enclavado intramedular y cobertura cutánea con colgajo abdominal. A los dos años, se diagnosticó pseudoartrosis infecciosa con fístula, lo que requirió extracción del material, desbridamiento óseo y colocación de un clavo recubierto de cemento antibiótico, seguido de fijación externa circular. Tras la resolución de la infección, se aportó injerto óseo y se logró la consolidación. El paciente presentó resolución del dolor, movilidad funcional del codo y preservación de la función neurovascular y movilidad distales al mismo.

Palabras clave: fracturas Abiertas, seudoartrosis, fijación externa, enfermedades óseas infecciosas.

PRESENTACIÓN DEL CASO

Se presenta el caso de un varón de 48 años traído a urgencias por accidente laboral por aplastamiento de miembro superior derecho por maquinaria pesada industrial. Se administró vacuna antitetánica y profilaxis antibiótica con cefazolina y gentamicina por fractura abierta. Se realizó de forma urgente exploración quirúrgica bajo anestesia general y bloqueo de plexo axilar:

— Destrucción amplia de partes blandas en brazo derecho con 2 heridas cutáneas, una proximal y otra distal. Sección completa de músculos tríceps, bíceps y braquial anterior. Integridad de nervios cubital, mediano y radial y de arterias humeral y cubital. Sección de venas cubital y cefálica, basílica preservada (Figura 1).
— Fractura abierta Gustilo II diafisaria conminuta de húmero derecho.
— Fractura de radio distal derecha conminuta sin desplazar.

Se realizó fijación externa modular de la fractura humeral con fichas de 4 mm en húmero proximales a la fractura y fichas distales a la misma a nivel de radio y segundo metacarpiano, manteniendo una posición de flexión de 90º del codo (Figura 2). Se aplicó un vendaje compresivo. Se lavó con suero, suturaron los vientres musculares con hilo trenzado reabsorbible y se cerraron las heridas asegurando una cobertura de tejido celular subcutáneo para las estructuras neurovasculares.

Los días posteriores, cirugía plástica fue realizando desbridamientos cutáneos en el quirófano de aquellos tejidos que iban presentando desvitalización, aportando autoinjerto de piel de muslo donde se precisaran.

Tras dos meses de ingreso, se realizó fijación interna de la fractura mediante un clavo intramedular de 10x280 mm cerrojado proximal y distalmente de forma estática con dos pernos. En un mismo tiempo, se cubrió un defecto cutáneo posterior en brazo con un colgajo *cross-flap* de zona donante abdominal (Figura 3).

Durante el seguimiento seriado no llegó a observarse consolidación indirecta de la fractura, diagnosticándose una pseudoartrosis (Figura 3). El paciente acudió varias veces a urgencias por dolor refractario a analgesia vía oral en codo derecho, apareciendo a los dos años de la osteosíntesis una fístula en región lateral del brazo. Se decidió el traslado a una Unidad de Sépticos de Traumatología.

Con el diagnóstico de pseudoartrosis infecciosa de fractura diafisaria humeral, en el quirófano se realizó una fistulectomía y abordaje lateral sobre el húmero derecho, identificando y liberando el nervio radial. Se llevó a cabo extracción del material de osteosíntesis (EMO) previo y un exhaustivo desbridamiento óseo, resecando unos 5 cm de hueso y partes blandas asociadas hasta llegar a tejido sano sangrante. Se fresó y lavó el canal medular y se tomaron muestras para cultivo. Se colocó un clavo

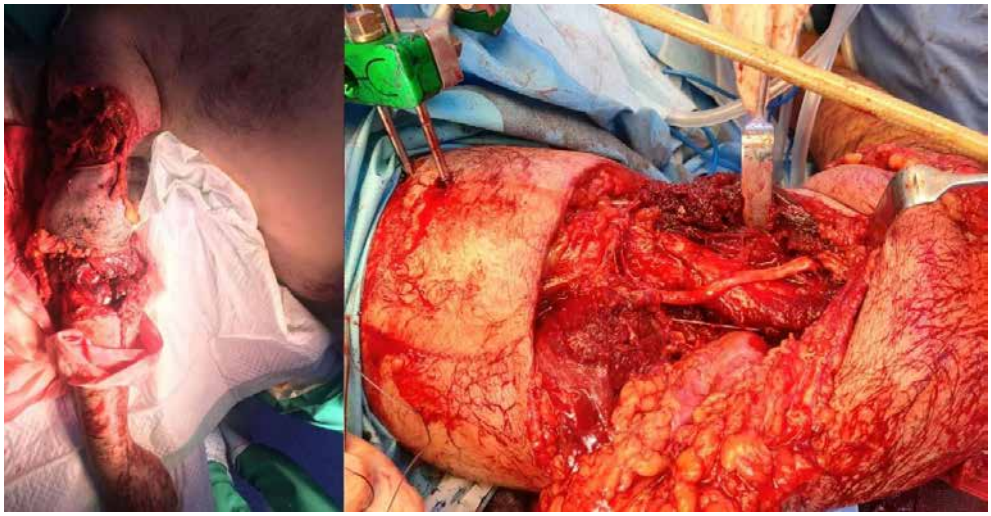

Figura 1. Fractura abierta de húmero derecho con importante atrición de partes blandas e importante pérdida de sustancia a nivel posterior. Se observa el nervio radial en el canal de torsión humeral preservado.

tipo *Ender* recubierto de cemento con antibiótico (vancomicina y gentamicina). Se practicó un acortamiento agudo parcial del húmero y cerró cirugía plástica la herida quirúrgica. Se estabilizó el húmero mediante un fijador externo circular (FEC) de reconstrucción (Figura 4).

Cinco meses después, constatándose una resolución clínica, analítica y por imagen de la infección, se realizó EMO por abordajes previos y aporte de autoinjerto de cresta ilíaca y matriz ósea desmineralizada a nivel del foco de pseudoar-

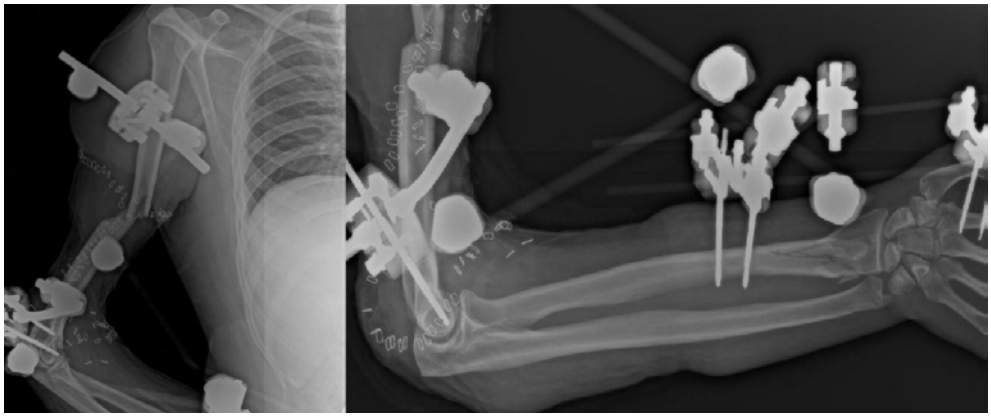

Figura 2. Fijación externa modular de fractura diafisaria humeral de tercio medio derecha puenteando el codo. Se observa también una fractura de radio distal ipsilateral sin desplazar.

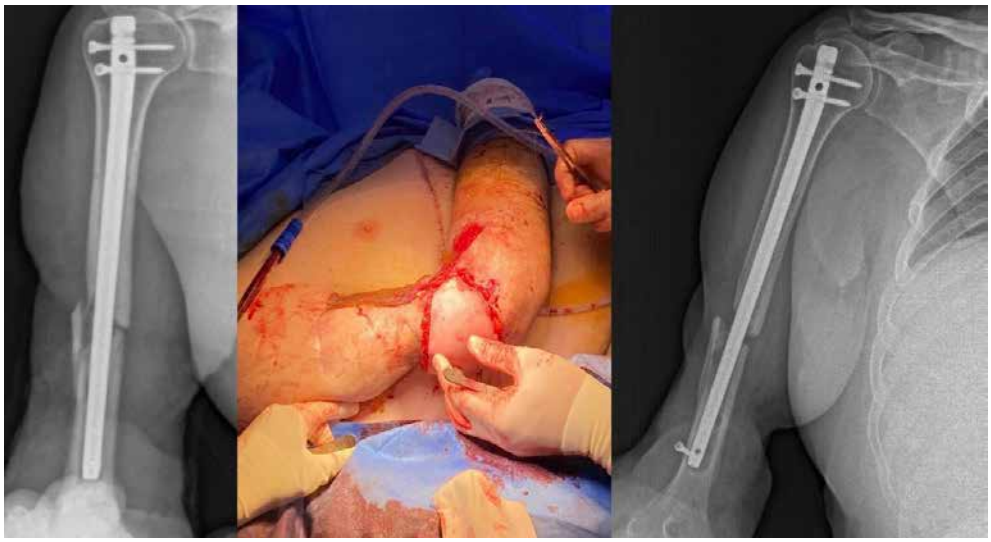

Figura 3. A la izq. se visualiza osteosíntesis de fractura diafisaria humeral con clavo intramedular cerrojado proximal y distalmente. En el centro observamos cobertura de cara posterior de brazo con colgajo abdominal. A la dcha., observamos la ausencia de consolidación a los 6 meses de seguimiento.

trosis y sellado con cera ósea. Se cruentó el foco y se realizó acortamiento agudo mediante el FEC, al cual se añadieron dos fichas de 6 mm en húmero proximal y se cerró por planos. En un segundo tiempo a los 6 meses se comprobó la adecuada consolidación del foco de pseudoartrosis, realizándose EMO (Figura 4). Como resultado clínico final, se consiguió una resolución del dolor a nivel del foco de fractura, un balance articular del codo con cierta limitación a la flexión y extensión completas, pronación y supinación conservadas y preservación de las funciones neurovascular y de movilidad distales, así como resolución de la infección.

DISCUSIÓN

Las fracturas abiertas suponen un reto para la Traumatología, ya que el grave daño que sufren las partes blandas y el riesgo de contaminación de las heridas condiciona un tratamiento prolongado y habitualmente no exento de complicaciones para los pacientes. La atención urgente con una profilaxis antibiótica adecuada precoz y un adecuado lavado de las heridas y una cirugía de control de daños con desbridamiento precoz de tejidos desvitalizados se han demostrado como fundamentales para obtener posteriormente buenos resultados en el tratamiento definitivo

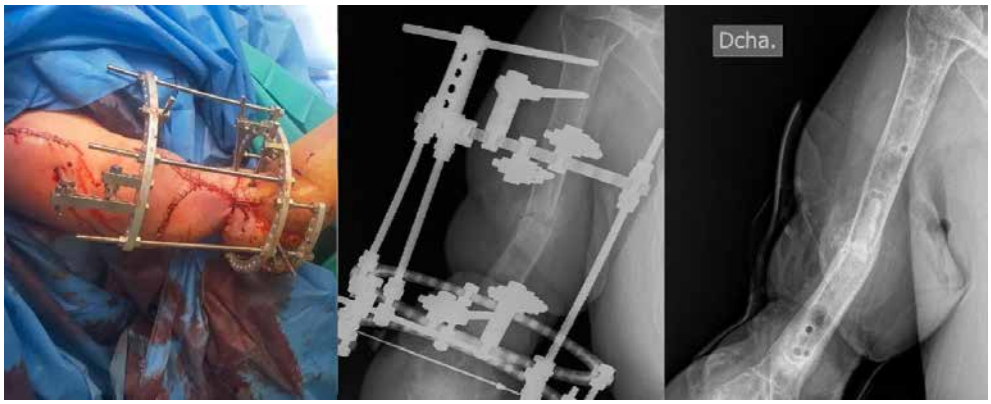

Figura 4. Se observa a la izq. fijación externa circular de pseudoartrosis de húmero derecho tras aporte de autoinjerto y en el centro la formación de un callo óseo las 8 semanas. En la imagen de la dcha., se aprecia la fractura consolidada y el fijador externo circular extraído.

de las fracturas (1). En este contexto, la fijación externa nos permite puentear el foco de fractura hasta el momento en que las partes blandas y el estado clínico del paciente permitan la osteosíntesis de la fractura, siendo en el caso clínico presentado de elección el enclavado intramedular.

Una de las principales complicaciones de las fracturas abiertas es la infección periprotésica, que condiciona una pseudoartrosis infecciosa y requiere de la EMO, desbridamiento exhaustivo y antibioterapia —a ser posible dirigida por antibiograma— para su adecuada resolución (2). En estos casos, la FEC permite, sin introducir nuevo material a un foco de pseudoartrosis colonizado por bacterias, aportar adecuada estabilidad hasta la resolución de la infección y posteriormente para la consolidación ósea de la fractura (3). El uso de antibióticos locales en el foco, como los aplicados en cementos espaciadores o en clavos intramedulares como los utilizados en el caso pueden acelerar la curación de la infección (4). También cabe destacar la importante colaboración entre servicios de Traumatología y Cirugía Plástica para poder realizar coberturas mediante injertos y colgajos a lo largo de estos largos procesos (4).

CONCLUSIONES

1. Las fracturas abiertas suponen un reto para el traumatólogo por todas las complicaciones que asocian.
2. Es fundamental extraer el material de osteosíntesis ante una infección periprotésica para su resolución.
3. Los antibióticos intravenosos u orales pueden combinarse con locales a nivel del foco para acelerar la curación de las infecciones periprotésicas.

4. La fijación externa ofrece múltiples soluciones en el tratamiento de estas graves lesiones, desde la estabilización en el control de daños en su forma modular hasta el tratamiento definitivo mediante FEC.
5. La atención multidisciplinar y la creación de unidades de sépticos son necesarias para obtener mejores resultados en el tratamiento de las infecciones musculoesqueléticas.

BIBLIOGRAFÍA

1. Rupp M, Popp D, Alt V. Prevention of infection in open fractures: Where are the pendulums now? Injury. 2020 May 1;51(Suppl 1):S57-63.
2. Metsemakers WJ, Morgenstern M, Senneville E, Borens O, Govaert GAM, Onsea J, et al. General treatment principles for fracture-related infection:
3. recommendations from an international expert group. Arch Orthop Trauma Surg. 2020;140(8):1013-27.
4. Kumar V, Yadav U, Gosselin RA. Two-stage reconstruction of septic non-union of the humerus with the use of circular external fixation. Injury. 2016 Sep;47(9):2035-40.
5. Bakshi AS, Singh A, Kaur H, Kaur G, Singh J. A comparative study of treatment with external fixator versus antibiotic coated intramedullary nail in infected non-union long bones. Cureus. 2022 Sep;14(9):e29659.

66

Síndrome de Dolor Regional Complejo (SDRC): la importancia de la movilización precoz y el tratamiento rehabilitador integral

AUTOR:

Álvaro Juste Santana
Residente de Medicina Física y Rehabilitación.
Hospital Clínico Universitario Virgen de la Arrixaca

RESTO AUTORES:

Natalia Cegarra Campillo - Roberto Víctor Fernández Dios - María Hinojosa Ballesta
Marina Loba Abenza - Pablo Ibarrola Izu

RESUMEN

El síndrome de dolor regional complejo (SDRC) comprende un conjunto de signos y síntomas que pueden aparecer en una extremidad tras un traumatismo por la inmovilización de esta. Aunque hoy en día no se conoce con exactitud su fisiopatología, sí que se tiene clara la importancia de un diagnóstico y tratamiento precoz y multidisciplinar, basado en el tratamiento rehabilitador.

Se presenta el caso de una mujer de 42 años que, tras la inmovilización con férula del pie y tobillo derecho durante un mes por un esguince, llega a consulta de rehabilitación con signos y síntomas compatibles con un síndrome de dolor regional complejo.

Palabras clave: síndrome de dolor regional complejo, pie y tobillo, tratamiento rehabilitador.

CASO CLÍNICO

Se presenta el caso de una mujer de 42 años, en seguimiento por el servicio de Reumatología (REU) debido a artralgias con factor reumatoide negativo como antecedente médico de interés, derivada a consulta de Rehabilitación (RHB) por impotencia funcional en el tobillo derecho tras una caída accidental. El episodio ocurrió al caer por las escaleras, realizando un mal apoyo con el pie derecho en inversión. Tras la caída, acudió al servicio de urgencias, donde se le realizó una radiografía que no evidenció líneas de fractura. A pesar de ello, se decidió la inmovilización del tobillo mediante férula durante un mes por sospecha de esguince leve-moderado. Al finalizar el período de inmovilización y retirar la férula, la paciente presentó rigidez articular, por lo que se solicitó una resonancia magnética (RMN) del tobillo, la cual se realizó a los tres meses. Además, se indicó tratamiento con corticoides y se prescribieron 10 sesiones de fisioterapia a través de su mutua.

Acude a consulta de REU, donde en la exploración física se evidencia dolor y edema en pie y tobillo derechos con cambios en la coloración de la piel e hipersensibilidad al roce. El dolor se localiza con mayor intensidad a nivel inframaleolar externo, acompañado de limitación en los movimientos de flexo-extensión del tobillo. La RMN mostraba lesiones ligamentosas compatibles con un esguince de grado II-III, así como focos parcheados de edema óseo que afectan a todos los huesos incluidos en el estudio, orientando la conclusión radiológica hacia un posible síndrome de dolor regional complejo (SDRC). Tras esta primera valoración por parte de REU, y con el diagnóstico clínico de SDRC respaldado por los hallazgos radiológicos, se inició tratamiento con antiinflamatorios no esteroideos (AINEs), calcio y vitamina D. Además, se solicitó radiografía bilateral de pie y tobillo, y se realizó interconsulta con el servicio de RHB.

La paciente se presentó en la consulta de RHB deambulando con dos muletas, sin apoyar el miembro afectado y con el pie en posición de equino, casi estructurado, a 30º de flexión plantar. En la exploración física se evidenció incapacidad para realizar dorsiflexión, inversión y eversión del pie, así como limitación de la flexión plantar en comparación con el lado contralateral. Se observó atrofia del músculo tríceps sural y del tibial anterior. El pie presentaba edema localizado, más marcado a nivel del maléolo externo, acompañado de leve cianosis y frialdad. La paciente refería alteraciones sensitivas diversas, incluyendo hiperalgesia, disestesia, alodinia y dolor continuo. Cabe destacar la presencia de miedo al dolor por parte de la paciente, así como kinesiofobia manifiesta y sensación de miembro extraño.

Tras esta primera evaluación, se añadió al tratamiento farmacológico un ciclo de corticoesteroides durante 15 días en pauta descendente (prednisona 1 mg/kg), acompañado de omeprazol como gastroprotección durante la corticoterapia. Asimis-

Figura 1. Radiografía simple AP de pie-tobillo bilateral con osteoporosis parcheada en miembro afectado.

Figura 2. Radiografía simple lateral de ambos pies. Izquierda: pie sano. Derecha: pie afectado.

mo, se prescribieron vitamina C (1000 mg diarios), tapentadol (50 mg cada 12 horas) y duloxetina en pauta ascendente (hasta 60 mg/día). Se indicó fisioterapia y terapia ocupacional urgente, enfocadas en corregir el equinismo, mejorar el balance articular-muscular, desensibilizar, reducir edema, reeducar la marcha e iniciar imaginería motora. Se prescribieron ejercicios domiciliarios y automasajes para fomentar el apoyo precoz y acelerar la recuperación funcional del miembro afectado. Durante esta consulta inicial, se aplicaron las escalas DN4 (para la valoración de dolor neuropático) y LANSS (para el diagnóstico de dolor de tipo neuropático), obteniendo la paciente la puntuación máxima en ambas (10 y 24, respectivamente).

Posteriormente, la paciente fue seguida en consulta de manera mensual, evaluando de cerca su evolución clínica. En la primera revisión, la paciente acudió deambulando con dos muletas, pero ya apoyando el miembro afectado. Refirió mejoría subjetiva en cuanto al dolor y la movilidad, lo cual se corroboró en la exploración física. Se objetivó una reducción del equino a 20º de flexión plantar (previo 30º), alcanzando algunos grados adicionales de flexión plantar, aunque persistía la rigidez articular y la incapacidad para realizar inversión y eversión del pie. El edema y la diferencia de temperatura entre los miembros se redujeron significativamente, lo que también contribuyó a la disminución de las alteraciones sensitivas previas al tratamiento rehabilitador. Dada la mejora clínica de la paciente, se ajustó el tratamiento, se solicitó una radiografía de control y se reforzó la importancia de la movilización y el apoyo del pie afectado como parte fundamental del proceso de recuperación.

En la siguiente consulta de Rehabilitación (RHB), la paciente acudió con una muleta, pero ya era capaz de deambular sin apoyos, aunque mantenía un patrón de marcha alterado debido a un déficit de dorsiflexión del pie. El equino se redujo en otros 10º y se observó una mejora en la fuerza de la musculatura del tibial anterior. Dada la evolución positiva, se pautó el uso de una ortesis antiequino dinámica con tensor elástico anterior para mejorar la marcha.

En las radiografías realizadas, se evidenció osteoporosis parcheada (Figuras 1 y 2), por lo que se inició tratamiento antirresortivo (alendronato 70 mg/semana) durante un mínimo de tres meses, ajustando también el aporte de vitamina D y calcio.

Tras dos meses de mejoría, con resolución del equino del pie derecho y una disminución significativa de la rigidez articular, la paciente seguía presentando una leve alteración sensitiva en la cara externa del tobillo derecho. En respuesta a esto, se decidió el uso de un parche de capsaicina (179 mg), que fue colocado en la siguiente consulta de seguimiento.

Se reevaluó a la paciente en su sexta consulta, 12 meses después del esguince y 7 meses desde el inicio del tratamiento rehabilitador, observándose una mejoría muy significativa. La paciente acudió a la consulta deambulando sin ayudas técnicas, aunque con un patrón de marcha ligeramente alterado, presentando leve cojera y disminución en la fase de apoyo. Es capaz de realizar ejercicios de propiocepción, fuerza, equilibrio y marcha a distintos ritmos sin dificultad. En la exploración física no se evidenció equino, y la paciente consiguió alcanzar flexión plantar y eversión del pie derecho, similar al lado contralateral, siendo también capaz de iniciar la inversión. Además de los hallazgos clínicos observados en la exploración física, se volvieron a aplicar las escalas de evaluación del dolor (DN4 y LANSS), mostrando una notable mejoría en comparación con los resultados obtenidos en la primera consulta (5 meses post-traumatismo), obteniendo una puntuación de 0 en ambos cuestionarios.

Dado estos hallazgos positivos, se dio de alta a la paciente del tratamiento hospitalario, se ajustó el tratamiento farmacológico y se acordó espaciar las consultas de seguimiento. En la RMN de control se observó una persistencia, aunque en menor grado, del edema óseo en la mayoría de los huesos del pie. En consecuencia, se decidió continuar con el tratamiento antirresortivo durante algunos meses adicionales.

DISCUSIÓN

El síndrome de dolor regional complejo (SDRC) se define como un dolor regional continuo (espontáneo o provocado), desproporcionado para el tiempo transcurrido tras la lesión o traumatismo o el grado de esta y, aunque el dolor es regional, no se corresponde con ningún territorio nervioso o dermatoma específico (1).

El mecanismo fisiopatológico exacto detrás del síndrome aún no se conoce completamente, pero se han identificado varias alteraciones que ocurren a distintos niveles del organismo. Todo comienza con una respuesta anormal en intensidad y duración debido a la sensibilización del sistema nervioso periférico (SNP) y la inflamación neurógena. A esto se le suman alteraciones en el sistema nervioso simpático, lo que lleva a un aumento de los receptores α-1 adrenérgicos en la zona afectada. Esto provoca una mayor sensibilidad a las catecolaminas en los receptores nociceptivos. Además, se produce un incremento en los neuropéptidos y la liberación de citoquinas proinflamatorias, que aumentan la sensibilidad periférica. Debido a estos cambios, en el miembro doloroso aparece edema, enrojecimiento e hipertermia debido al aumento de la permeabilidad tisular y vasodilatación.

En las fases más avanzadas de la enfermedad, es el sistema nervioso central (SNC) el encargado de mantener la respuesta dolorosa, debido a la sensibilización en las sinapsis de las astas dorsales de la médula espinal. Esto puede dar lugar a la aparición de alodinia e hiperalgesia. Además, esta sensibilización del SNC provoca cambios somatotópicos, alteraciones en la representación cognitiva de la extremidad afectada, y trastornos en la percepción de la misma. También pueden presentarse cambios emocionales y anímicos, especialmente en casos de SDRC de larga evolución. Asimismo, se ha observado la presencia de autoanticuerpos contra las neuronas del sistema nervioso simpático, lo que sugiere un componente autoinmune en el desarrollo de esta patología (2).

El síndrome de dolor regional complejo (SDRC) solía clasificarse en fases, pero estudios recientes han demostrado que estas no afectan significativamente el pronóstico. Actualmente, se prefieren dos subtipos clínicos: el "Warm type", con extremidad caliente, roja y edematosa, y el "Cold type", con extremidad fría, azul y sudorosa. Estos subtipos también difieren en el tiempo de evolución, siendo más breve en el tipo caliente (menos de 5 meses) y más prolongado en el tipo frío (hasta casi dos años).

Debido a que la presentación clínica del SDRC puede variar entre pacientes y a lo largo del tiempo, así como por los diferentes mecanismos fisiopatológicos que intervienen en su desarrollo, ha sido fundamental establecer criterios diagnósticos específicos. Un diagnóstico temprano y adecuado de esta patología aumenta las probabilidades de una recuperación favorable. Por ello, se han establecido criterios clínicos basados en signos y síntomas para el diagnóstico del SDRC, conocidos como los criterios de Budapest, los cuales se detallan en la Tabla 1. Para poder diagnosticar un SDRC, el paciente debe cumplir con los siguientes requisitos: presentar dolor continuo y desproporcionado, al menos un síntoma de tres de las cuatro categorías descritas en la tabla, al menos un signo de dos de esas categorías, y haber descartado otros diagnósticos que puedan explicar mejor los signos y síntomas observados. (3)

Tabla 1
Signos y síntomas diagnósticos de SDRC.

SENSITIVOS	VASOMOTORES	EDEMA/SUDOMOTOR	MOTOR/ALTERACIÓN TRÓFICA
Hiperalgesia (Signo)	Temperatura asimétrica (Síntoma)	Edema (Signo)	Disminución del rango de movimiento (Síntoma)
Hiperestesia (Síntoma)	Cambios de coloración de la piel (Signo)	Sudoración asimétrica (Signo)	Disminución del rango de movimiento (Signo)
Alodinia (Signo)	Cambios de coloración de la piel (Síntoma)	Edema (Síntoma)	Disfunción motora (Signo)
			Disfunción motora (Síntoma)
			Cambios tróficos (Signo)
			Cambios tróficos (Síntoma)

Aunque el diagnóstico es principalmente clínico, se emplean **pruebas radiológicas** como apoyo o para descartar otras patologías. Entre los hallazgos típicos se incluyen la desmineralización ósea en radiografías (*Imagen 1 y 2*), edema óseo en resonancia magnética y captación anómala en gammagrafías óseas.

El tratamiento del SDRC debe ser individualizado y multidisciplinario, involucrando rehabilitadores, fisioterapeutas, terapeutas ocupacionales y psicólogos. La participación activa del paciente es clave para optimizar el pronóstico. Se prioriza la movilización precoz del miembro afectado y el ajuste adecuado del tratamiento farmacológico para el control del dolor y las alteraciones sensitivas, favoreciendo la recuperación funcional y previniendo secuelas a largo plazo.

Se emplean cinesiterapia activa y pasiva, automasajes, ejercicios de relajación, fuerza y control postural, junto a técnicas avanzadas para mejorar propiocepción y disfunciones sensitivo-motoras del miembro afectado. Entre estas se incluyen las técnicas de modulación central, como la terapia en espejo y la exposición gradual al dolor, así como la imaginería motora graduada. Esta última cuenta con una sólida evidencia en el tratamiento del dolor y el edema, ya que activa de forma secuencial las redes corticales motoras, mejorando así la organización cortical. (4)

Para el tratamiento del SDRC contamos con varios recursos farmacológicos. Los AINEs y analgésicos se utilizan como primera línea para controlar el dolor y la inflamación. Los corticoides, que se emplean solo en la fase aguda debido a su potente efecto antiinflamatorio y antiedema, también son una opción. Se utilizan los llamados "free radical scavengers" como la vitamina C para reducir la cantidad de radicales libres

circulantes, que son responsables de la inflamación. Para el dolor neuropático, los antidepresivos tricíclicos son la primera opción terapéutica, y la duloxetina se emplea si hay un componente depresivo asociado. Los anestésicos locales, como la capsaicina tópica, son útiles para tratar los síntomas sensitivos. Por último, si se observan signos radiológicos de osteoporosis, se recurren a los bifosfonatos como antirresortivos óseos. Si el uso de estas medidas es insuficiente, se puede recurrir como última elección a métodos intervencionistas como bloqueos del sistema nervioso simpático como primera opción, radiofrecuencia del ganglio estrellado, bloqueos del SNP o neuroestimulación de la médula espinal.

En conclusión, el diagnóstico de SDRC debe ser considerado ante la aparición de los signos y síntomas previamente descritos, especialmente en el contexto de un traumatismo que haya requerido la inmovilización de la extremidad afectada. Ante la sospecha clínica de SDRC, es fundamental iniciar un tratamiento precoz e individualizado. Este enfoque terapéutico debe incluir la participación activa del paciente, proporcionando una comprensión adecuada de la patología y subrayando la importancia de la movilización temprana para optimizar los resultados clínicos y prevenir secuelas a largo plazo.

BIBLIOGRAFÍA

1. Harden RN, McCabe CS, Goebel A, Massey M, Suvar T, Grieve S, Bruehl S. Complex Regional Pain Syndrome: Practical Diagnostic and Treatment Guidelines, 5th Edition. Pain Med. 2022;23(Suppl 1):S1–S53.
2. Pessôa BL, Netto JGM, Adolphsson L, Longo L, Hauwanga WN, McBenedict B. Complex Regional Pain Syndrome: Diagnosis, Pathophysiology, and Treatment Approaches. *Cureus*. 2024 Dec 24;16(12):e76324. **doi:10.7759/cureus.76324**.
3. Bovaira Forner MT, García Vitoria C, Calvo Laffarga AA, Desé Alonso J, Tortosa Soriano G, Bayarri García V, et al. Actualizaciones en el abordaje terapéutico en el síndrome de dolor regional complejo. Rev Soc Esp Dolor. 2022;29(1):34–50.
4. Abd-Elsayed A, Stark CW, Topoluk N, Isaamullah M, Uzodinma P, Viswanath O, Gyorfi MJ, Fattouh O, Schlidt KC, Dyara O. A brief review of complex regional pain syndrome and current management. Ann Med. 2024 Dec;56(1):2334398. **doi:10.1080/07853890.2024.2334398**.

67

Tirotoxicosis paraneoplasica en un tumor germinal: un desafio clínico multidisciplinario

AUTORA:

Mariama Cire Bah Bah
Residente de Oncología Médica.
Hospital General Universitario Santa Lucía de Cartagena

RESTO AUTORES:

Sofía Wikström Fernández - Pilar Garrido Orta
Daniel Gómez Navarro - Manuel Mellina Vicente

RESUMEN

La tirotoxicosis es una complicación infrecuente en tumores germinales productores de β-HCG a consecuencia de una reacción cruzada, dado que posee una estructura similar a la TSH. Es más común en tumores germinales metastásicos con niveles de β-HCG superiores a 50,000 mUI/ml. Este exceso de hormonas tiroideas provoca una variedad de signos y síntomas, pudiendo llegar a ser potencialmente mortales sin el tratamiento oportuno.

Nuestro caso describe un varón de 23 años que acude a urgencias con sintomatología inespecífica y tras evidenciarse una imagen compatible con "suelta de globos" en radiografía de tórax, se decide ingreso para estudio. Con los resultados de pruebas complementarias y tras evidenciarse una elevación marcada de β-HCG se orienta el caso, dada la alta sospecha, como un tumor germinal metastásico. Durante el ingreso destaca cuadro de tirotoxicosis, inicio de quimioterapia urgente (sin confirmación histológica definitiva), así como cuadro de hemoperitoneo que precisó de ingreso en la UCI.

Palabras clave: tirotoxicosis, β-HCG, tumores germinales, síndrome paraneoplásico.

CASO CLÍNICO

Varón de 23 años sin antecedentes médicos de interés. Acude a urgencias en noviembre de 2022 por un cuadro inespecífico caracterizado por: dolor lumbar persistente pese a analgesia de 1º y 2º escalón, así como también náuseas y vómitos y discreta ginecomastia bilateral. Se realiza TAC abdominal (Figura 2) en el que se evidencia plastrón adenopatía retroperitoneal y radiografía de tórax (Figura 1) con imagen compatible con "suelta de globos". Tras estos hallazgos se cursa ingreso para estudio.

Posteriormente en nuevas pruebas complementarias realizadas destaca: un perfil hormonal compatible con hipertiroidismo TSH (Hormona estimulante de tiroides) < 0,01, Tiroxina Libre (T4L) 3,6, una taquicardia sinusal registrada en electrocardiograma (ECG), masa heterogénea testicular derecha en imagen ecográfica (Figura 3) y en Tomografía Axial Computarizada- Técnica de Aspiración Percutánea (TAC-TAP) (Figura 2) metástasis pulmonares múltiples, hepáticas múltiples y conglomerado adenopático retroperitoneal único. A raíz de estos hallazgos se solicitan marcadores tumorales orientando el caso como un posible tumor de células germinales metastásico, obteniendo como resultados una Beta Gonadotropina Coriónica Humana (β-HCG) 525528 mUI/m, Alfa-Fetoproteína (AFP) = 37 ng/ml y lactato deshidrogenasa (LDH) = 692 U/L.

Con estos hallazgos, nos encontramos ante una alta sospecha de neoplasia germinal testicular metastásico, (sin confirmación histológica) , con un pronóstico intermedio a malo, según el modelo del *International Germ Cell Cancer Collaborative Group* (IGCCCG), (Tabla 1). dependiendo de la estirpe tumoral definitivo (seminoma vs no seminoma).

Paralelamente durante todo este proceso el paciente fue valorado por Endocrinología dado hallazgos analíticos compatibles con hipertiroidismo y clínica de ansiedad, fatiga, taquicardia, náuseas y vómitos persistentes. Tras valoración por dicho servicio, hacen el diagnóstico de tirotoxicosis e inician tratamiento con antitiroideos a altas dosis, corticoides orales y betabloqueantes, con descenso progresivo en control de hormonas tiroideas. Debido a la tirotoxicosis, se desaconsejó realizar la orquiectomía en ese momento.

Tras lo anterior, se decide inicio de tratamiento quimioterápico urgente con esquema BEP (Cisplatino, Etopósido y Bleomicina) (Tabla 2) el 28/11/2022, recordando que aún no se contaba con la confirmación histológica. En el día +2 de inicio del tratamiento, el paciente presentó un cuadro clínico de hipotensión arterial, desaturación y anemia en rango transfusional. Tras la estabilización hemodinámica y transfusión sanguínea, se solicitó un TAC abdominal urgente, que evidenció un hemoperitoneo moderado sin puntos de sangrado subsidiarios de embolización. El origen de este sangrado se atribuyó a la regresión de una de las lesiones hepáticas en respuesta a la

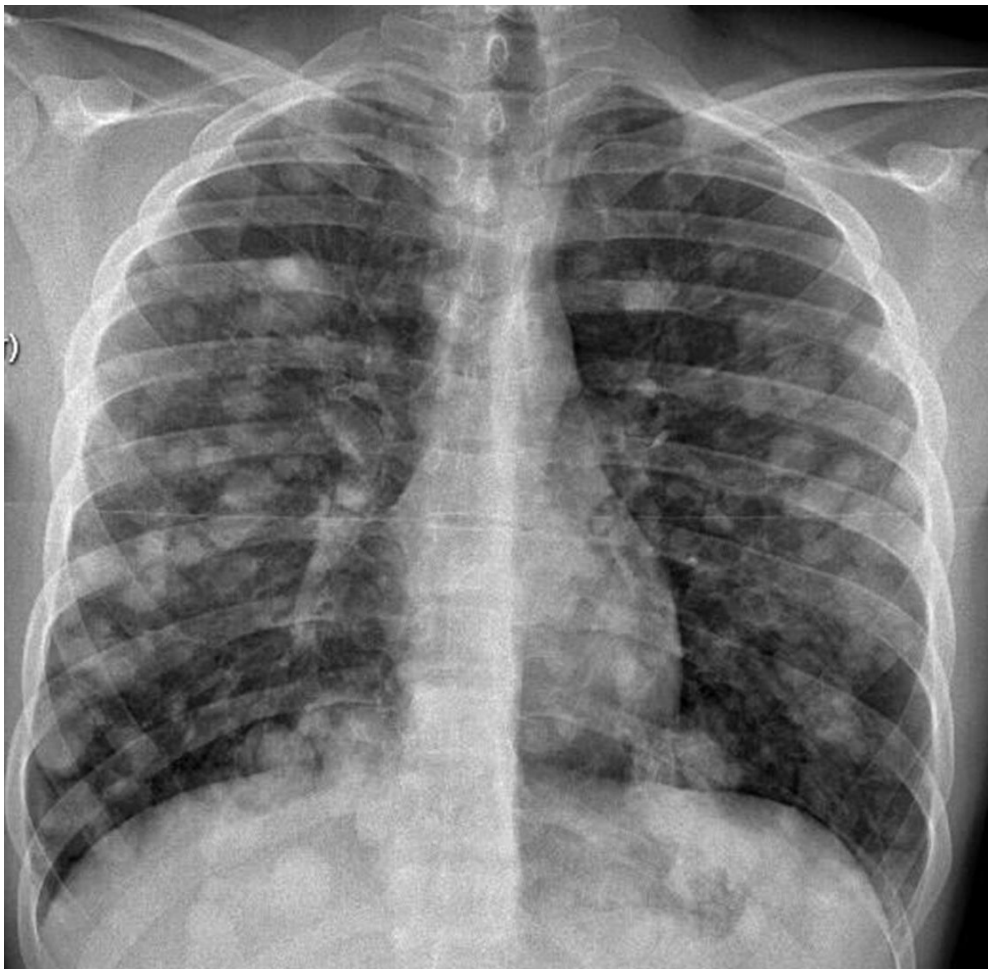

Figura 1. Radiografía de tórax en proyección anteroposterior (AP). Se observa un patrón nodular múltiple bilateral con distribución aleatoria, caracterizado por opacidades redondeadas de bordes bien definidos en ambos campos pulmonares, compatible con patrón en "suelta de globos".

quimioterapia. Asimismo, el servicio de Cirugía valora el caso y por su parte desestiman intervención quirúrgica. Posteriormente el paciente vuelve a presentar un nuevo episodio de disnea y desaturación, motivo por el cual se decide su ingreso en la Unidad de Cuidados Intensivos (UCI) para monitorización estrecha y control de hemoperitoneo, precisando soporte transfusional y uso de ácido tranexámico.

Durante su estancia en UCI, se reinició el tratamiento quimioterápico el 2/12/2022, completando allí hasta el día +8 del 1º ciclo de BEP (Tabla 2). Finalmente, aun mientras se encontraba en UCI y tras estabilidad respiratoria, hemodinámica y encontrarse el

Tabla 1

La clasificación pronóstica IGCCCG *(International Germ Cell Cancer Collaborative Group)* para los cánceres metastásicos de células germinales.

Grupo Pronóstico	Tipo	Criterios	PFS/OS
Bueno	No seminoma	Primario testicular/retroperitoneal Sin metástasis viscerales no pulmonares AFP <1000 ng/ml, hCG <5000 IU/l (1000 ng/ml) LDH <1.5 × ULN	PFS a 5 años: 92 % OS a 5 años: 96 %
Bueno	Seminoma con LDH <2.5 × ULN	Cualquier sitio primario Sin metástasis viscerales no pulmonares AFP normal Cualquier hCG LDH dentro de 2.5 × ULN	PFS a 3 años: 92 % y 93 %, en conjunto de entrenamiento y validación, respectivamente OS a 3 años: 97 % y 99 %, en conjunto de entrenamiento y validación, respectivamente
Bueno	Seminoma con LDH >2.5 × ULN	Cualquier sitio primario Sin metástasis viscerales no pulmonares AFP normal Cualquier hCG LDH >2.5 × ULN	PFS a 3 años: 80 % y 75 %, en conjunto de entrenamiento y validación, respectivamente OS a 3 años: 92 % y 96 %, en conjunto de entrenamiento y validación, respectivamente
Intermedio	No seminoma	Primario testicular/retroperitoneal Sin metástasis viscerales no pulmonares AFP 1000-10,000 ng/ml, hCG 5000-50,000 IU/l o LDH 1.5-10 × ULN	PFS a 5 años: 78 % OS a 5 años: 89 %
Intermedio	Seminoma	Cualquier sitio primario Metástasis viscerales no pulmonares AFP normal Cualquier hCG Cualquier LDH	PFS a 3 años: 78 % y 61 %, en conjunto de entrenamiento y validación, respectivamente OS a 3 años: 93 % y 80 %, en conjunto de entrenamiento y validación, respectivamente
Pobre	No seminoma	Primario mediastínico Metástasis viscerales no pulmonares AFP >10,000 ng/ml o hCG >50,000 IU/l (10,000 ng/ml) o LDH >10 × ULN	PFS a 5 años: 54 % OS a 5 años: 67 %
Pobre	Seminoma	No hay pacientes clasificados como pronóstico pobre	N/A

AFP: Alfa-Fetoproteína; HCG: Gonadotropina Coriónica Humana; LDH: Lactato Deshidrogenasa; ULN: *Upper Limit of Normal* (límite superior de la normalidad); PFS: *Progression-Free Survival* (supervivencia libre de progresión); OS: *Overall Survival* (supervivencia global). N/A*: Not Applicable* (No aplica o No disponible).

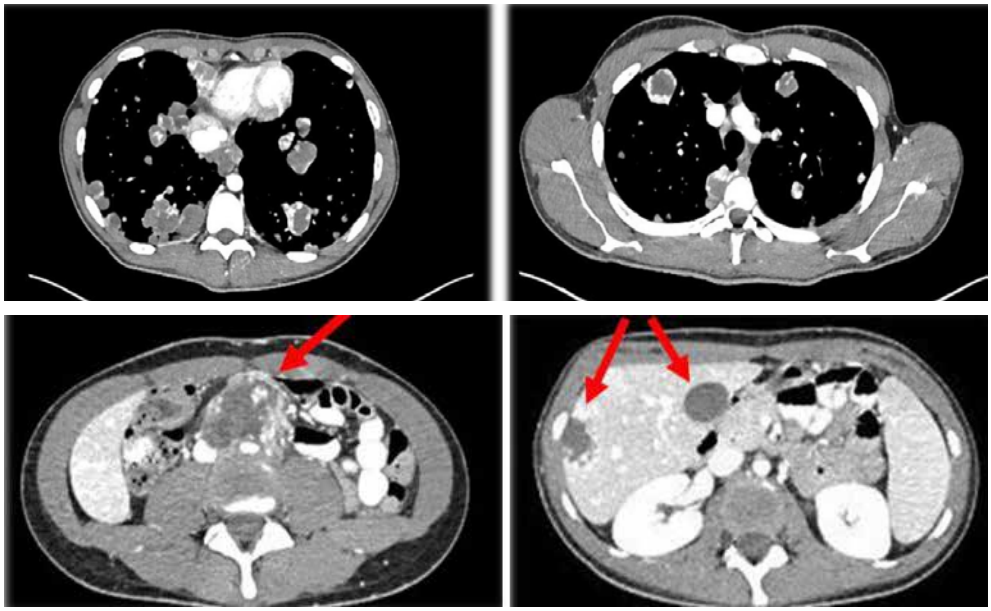

Figura 2. TAC-TAP (Tomografía Axial Computarizada de Tórax, Abdomen y Pelvis). **A)** Corte axial contrastado en ventana pulmonar y mediastinal que muestra múltiples lesiones nodulares bilaterales en el parénquima pulmonar, compatibles con diseminación metastásical. La distribución de las lesiones es sugestiva de metástasis hepáticas múltiples y conglomerado adenopático retroperitoneal. **B)** Cortes axiales contrastados en fase portal abdominal que evidencian múltiples adenomegalias retroperitoneales conglomeradas (flecha superior), características de diseminación linfática secundaria a neoplasia testicular. En el corte inferior, se observan lesiones hipodensas hepáticas (flechas), de bordes bien definidos, compatibles con metástasis hepáticas.

paciente ya eutiroideo se realiza orquiectomía derecha sin incidencias y se da de alta a planta de hospitalización de oncología médica.

Con el resultado de estudio histológico, se hace el diagnóstico definitivo de tumor derivado de células germinales: no seminomatoso con carcinoma embrionario 6 %, saco vitelino 2 % coriocarcinoma 2 % amplias áreas de regresión, encontrándonos entonces frente a un tumor testicular derecho T1, N3 (conglomerado adenopático retroperitoneal), M1 (metástasis hepáticas y pulmonares), S3 (con BHCG >50,000 mUI/ml), estadio IIIC y de mal pronóstico según la clasificación del IGCCCG (Tabla 1).

El 19/12/2022, el paciente inició el 2º ciclo de BEP (Tabla 2), con buena tolerancia y completando los días 1-5 de ese ciclo. Tras esto y dada evolución favorable, se procede al alta hospitalaria, con seguimiento ambulatorio en consultas externas de oncología.

Tabla 2

Esquemas BEP de tratamiento según tipo de tumor, estadio y pronóstico.

Fármaco	Dosis	Días de administración	Vía
Cisplatino	20 mg/m^2/día	Días 1 a 5	Intravenosa
Etopósido	100 mg/m^2/día	Días 1 a 5	Intravenosa
Bleomicina	30 UI/día	Días 1, 8 y 15	Intravenosa

Tipo de tumor	Estadio	Pronóstico	Esquema recomendo	Alternativas
Seminoma	IIA/IIB	—	BEP × 3 ciclos	EP × 4 ciclos
Seminoma	III	Bueno	BEP × 3 ciclos	EP × 4 ciclos
Seminoma	III	Intermedio	BEP × 4 ciclos	VIP × 4 ciclos
No seminoma	I	Alto riesgo	BEP × 1–2 ciclos	Vigilancia
No seminoma	III	Bueno	BEP × 3 ciclos	EP × 4 ciclos
No seminoma	III	Intermedio/Alto	BEP × 4 ciclos	VIP × 4 ciclos

BEP: Bleomicina, Etopósido, Cisplatino, EP: Etopósido, Cisplatino, VIP: Etopósido, Ifosfamida, Cisplatino. Duración del ciclo: 21 días (6, 7).

SEGUIMIENTO TRAS EL ALTA

Primera reevaluación (enero 2023): Aumento del tamaño de las lesiones hepáticas, disminución del tamaño de las metástasis pulmonares y estabilidad de conglomerado adenopático retroperitoneal. A pesar del aumento de tamaño de las lesiones hepáticas, no se consideró como progresión, ya que se observó una buena respuesta clínica y una disminución de los marcadores tumorales.

Se decidió continuar con el mismo esquema de quimioterapia (esquema BEP) y realizar una reevaluación precoz para asegurar que el tratamiento continuara siendo efectivo. El paciente completó 4 ciclos de quimioterapia con el esquema BEP hasta el 13/02/2023.

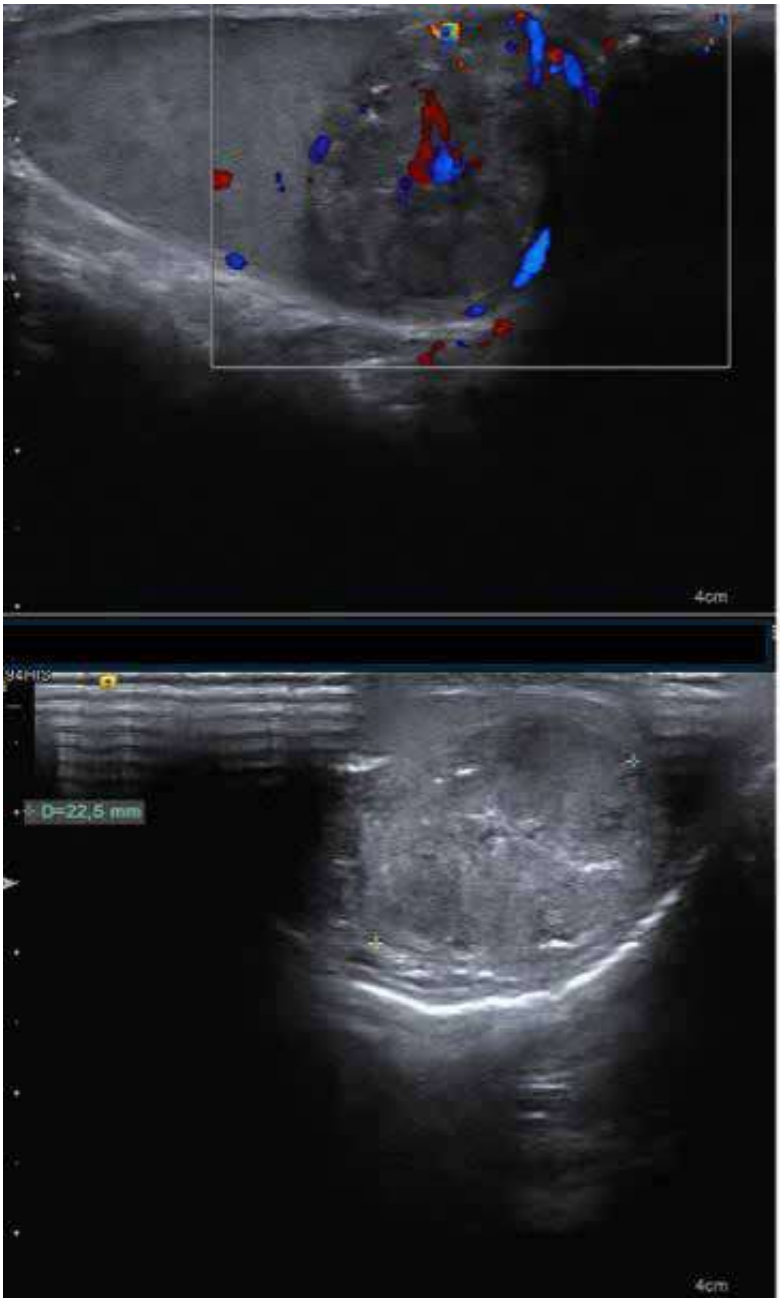

Figura 3. Ecografía escrotal. Corte longitudinal del testículo derecho que evidencia un nódulo sólido, hipoecoico, de contornos irregulares, localizado en el polo inferior, con una medida aproximada de 22,5 mm y presencia de vascularización intralesional en el estudio Doppler color.

Reevaluación en junio de 2024 con PET-TAC (Figura 4): estabilidad de lesiones residuales hepáticas y de conglomerado retroperitoneal. Así como respuesta completa (desaparición) de lesiones pulmonares.

Control octubre de 2024: Intervalo libre de progresión de 18 meses. Marcadores tumorales: β-HCG <0,2 mUI/ml, LDH 204 y AFP 1,3. Paciente asintomático y realizando vida completamente normal.

Último control hasta la fecha, enero de 2025. El paciente se mantiene completamente asintomático, sin complicaciones ni síntomas relacionados con la enfermedad.

DISCUSIÓN CLÍNICA

Los tumores de células germinales (TCG) testiculares representan la neoplasia maligna más común en hombres jóvenes de entre 15 y 40 años. Son entidades altamente curables, incluso en estadios avanzados, gracias a su extraordinaria quimiosensibilidad. Se clasifican principalmente en seminomas y no seminomas, con implicaciones terapéuticas y pronósticas distintas (1).

Factores de riesgo incluyen criptorquidia, antecedentes personales o familiares de cáncer testicular. La orquiectomía inguinal sigue siendo el primer paso terapéutico, con intención diagnóstica y frecuentemente curativa en enfermedad localizada (1).

El caso presentado se complica con un síndrome paraneoplásico poco frecuente: la tirotóxicosis inducida por HCG, consecuencia de los altísimos niveles hormonales secretados por el tumor no seminomatoso. Esta situación clínica se explica por la similitud estructural de la β-HCG con la TSH, lo que genera una estimulación cruzada del receptor tiroideo, desencadenando hipertiroidismo clínico (2, 3, 4).

Aunque infrecuente, esta complicación debe reconocerse precozmente, ya que puede desencadenar crisis tirotóxica y desestabilización hemodinámica severa. El tratamiento incluye antitiroideos, betabloqueantes, corticoides y, sobre todo, el tratamiento del tumor subyacente (2, 3). En este caso, la tirotóxicosis respondió favorablemente tras iniciar quimioterapia, confirmando el carácter paraneoplásico.

Una característica fundamental de los TCG es su altísima sensibilidad a la quimioterapia, lo que permite estrategias con intención curativa incluso en enfermedad metastásica. El esquema BEP (Tabla 1) es el más utilizado, con tasas de respuesta completas superiores al 90 % en casos de buen pronóstico (1, 5).

En el caso clínico, se logra control de enfermedad y remisión pulmonar completa tras 4 ciclos de BEP, a pesar del pronóstico inicial intermedio-malo según la clasificación IGCCCG (Tabla 1), subrayando la eficacia de un tratamiento intensivo, oportuno y multidisciplinar.

La clasificación IGCCCG (Tabla 1) permite estratificar a los pacientes en grupos de pronóstico bueno, intermedio o malo, lo que orienta la duración e intensidad del tratamiento. Es crucial destacar que los TCG sólo se clasifican hasta estadio III; no existe estadio IV, ya que la presencia de metástasis no implica automáticamente enfermedad terminal (1, 5).

Esto refuerza el concepto de que aún en estadios avanzados, el objetivo debe ser curativo.

El éxito de este caso se debe en gran parte a una estrategia multidisciplinaria coordinada entre oncología médica, endocrinología, cuidados intensivos y cirugía. La evolución favorable del paciente, desde el shock hipovolémico hasta la remisión completa, muestra cómo la detección precoz, el soporte intensivo y la quimioterapia inmediata pueden cambiar radicalmente el pronóstico de estos pacientes.

Se demuestra que incluso ante complicaciones graves, como hemoperitoneo o hipertiroidismo severo, una intervención coordinada puede permitir completar el tratamiento oncológico sin comprometer la vida del paciente.

Se puede concluir que los tumores de células germinales testiculares, pese a su agresividad y rápida progresión, son potencialmente curables con tratamiento oportuno y bien dirigido. La clasificación IGCCCG, la identificación de complicaciones paraneoplásicas como la tirotóxicosis, y la aplicación adecuada de esquemas quimioterápicos curativos, marcan la diferencia en la supervivencia.

Finalmente, el enfoque multidisciplinar y la intervención precoz son esenciales para evitar desenlaces fatales en este grupo de pacientes, incluso en escenarios clínicos complejos.

BIBIOGRAFÍA

1. Arranz Arija JA, et al. SEOM-GG clinical guidelines for the management of germ-cell testicular cancer (2023). Clin Transl Oncol. 2024 Nov;26(11):2783-2799. **doi: 10.1007/s12094-024-03532-2**.
2. De Leo S, Lee SY, Braverman LE. Hyperthyroidism due to functional thyroid stimulating hormone receptor antibodies or human chorionic gonadotropin. Best Pract Res Clin Endocrinol Metab. 2016;30(5):653–64.
3. Lee SY, Pearce EN. Hyperthyroidism: A Review. JAMA. 2023 Oct 17;330(15):1472-1483.
4. Oosting SF, de Haas EC, Links TP, et al. Prevalence of paraneoplastic hyperthyroidism in patients with metastatic non-seminomatous germ-cell tumors. Ann Oncol. 2010 Jan;21(1):104-

5. Oldenburg J, Lorch A, Fossa SD, et al. International Germ Cell Cancer Collaborative Group (IGCCCG): Update on Treatment and Prognostic Factors. J Clin Oncol. 2022;40(9):1078–93.
6. Aparicio J, Carles J, Castellano D, Climent MA, González del Alba A, González-Larriba JL, et al. SEOM-GG clinical guidelines for the management of germ-cell testicular cancer (2023). Clin Transl Oncol. 2024;26(1):1–14. **doi:10.1007/s12094-023-03210-3**.
7. Gillessen S, Sauvé N, Collette L, Daugaard G, de Wit R, Albany C, et al. ESMO Consensus Conference on testicular germ cell cancer: diagnosis, treatment and follow-up. Ann Oncol. 2018;29(8):1658–86. **doi:10.1093/annonc/mdy217**.

68

El corazón en llamas

AUTORA:

Bettina Rebeca de Berardinis
Residente de Cardiología.
Hospital General Universitario Santa Lucía de Cartagena

RESTO AUTORES:

Antonio Meseguer Hernández - María Isabel Baños Maturano - Claudia Azcondo San Segundo
Irene González Fernández - Eloy Mite Salazar

RESUMEN

El síndrome de ALCAPA o de Bland-White-Garland se trata de una entidad rara con una incidencia de 1 de cada 300.000 recién nacidos y que consiste en el origen de la arteria coronaria izquierda desde la arteria pulmonar. La gran mayoría de los pacientes afectos fallecen en el primer año de vida o requieren cirugía en el 90 % de los casos lo que hace poco frecuente su hallazgo en la edad adulta. Se han descrito fases fisiopatológicas que explican la progresión de la enfermedad hasta la edad adulta en la que se ven involucrados procesos compensatorios y remodelación miocárdica. Inicialmente la isquemia induce el desarrollo de sistemas colaterales intercoronarios derivados de la circulación derecha manteniendo así perfundido el territorio izquierdo. En una última fase, ocurre un shunt desde la arteria coronaria derecha hacia la izquierda, creando un sistema de mayor presión con respecto al flujo pulmonar.

Palabras clave: cardiopatía, coronaria, angina, circulación, colateral.

Las anomalías congénitas de las arterias coronarias se tratan de modificaciones ya sea de su origen, trayecto o estructura con una incidencia estimada de entre el 0,2 % y el 5,6 % de la población general (1). A pesar de su baja incidencia y de que suelen ser asintomáticos, constituyen la segunda causade muerte súbita en atletas (2).

Por su rareza, aún más en estadio adulto, expongo este caso sobre origen anómalo de la coronaria izquierda desde la arteria pulmonar o síndrome de ALCAPA:

Mujer de 32 años sin factores de riesgo cardiovascular sin antecedentes personales o familiares de interés. Acude a consultas de cardiología por clínica de dolor torácico con los esfuerzos desde la infancia con algún episodio sincopal. En esa primera consulta se realiza electrocariograma patológico que mostró retraso de progresión de la onda R en precordiales y datos de isquemia subendocárdica con ondas T negativas en aVL, V1, V2 siendo aplanado en el resto de derivaciones. Se realiza ecocardiograma reglado que muestra alteraciones de la contractilidad multiterritorio con disfunción ventricular leve con dilatación significativa de la arteria coronaria izquierda con circulación colateral a lo largo del septo interventricular, anillo tricuspídeo y pared libre del ventrículo derecho, dando una imagen de "corazón en llamas".

Se estima que solo el 10-15 % de los pacientes afectados desarrollan circulación colateral suficiente para alcanzar la edad adulta (3). Estos pueden permaneces asintomáticos sin embargo pueden presentar en cualquier momento angina, disnea, síncope, infarto, arritmias o incluso muerte súbita dado que a pesar de la existencia de circulación colateral ésta puede ser insuficiente especialmente en la región suben-

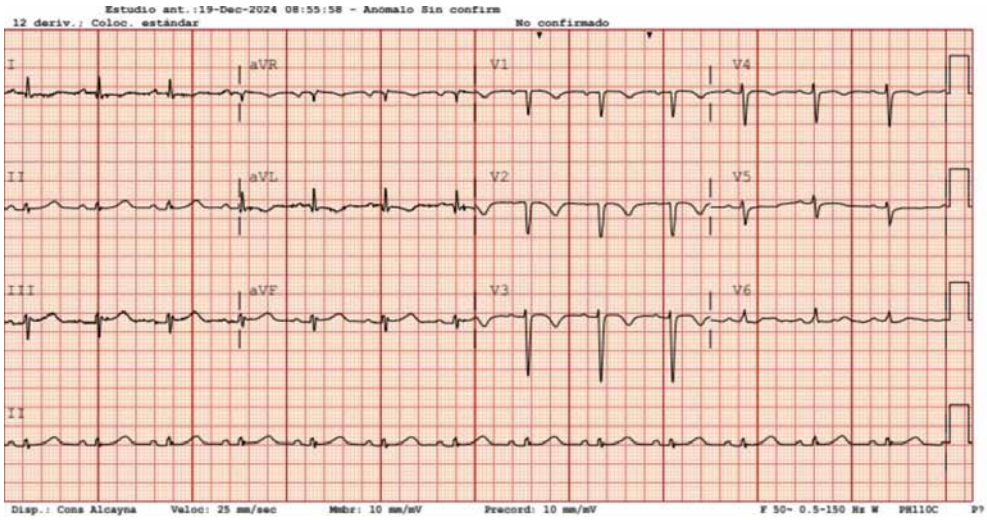

Figura 1. ECG basal de la paciente con datos de isquemia.

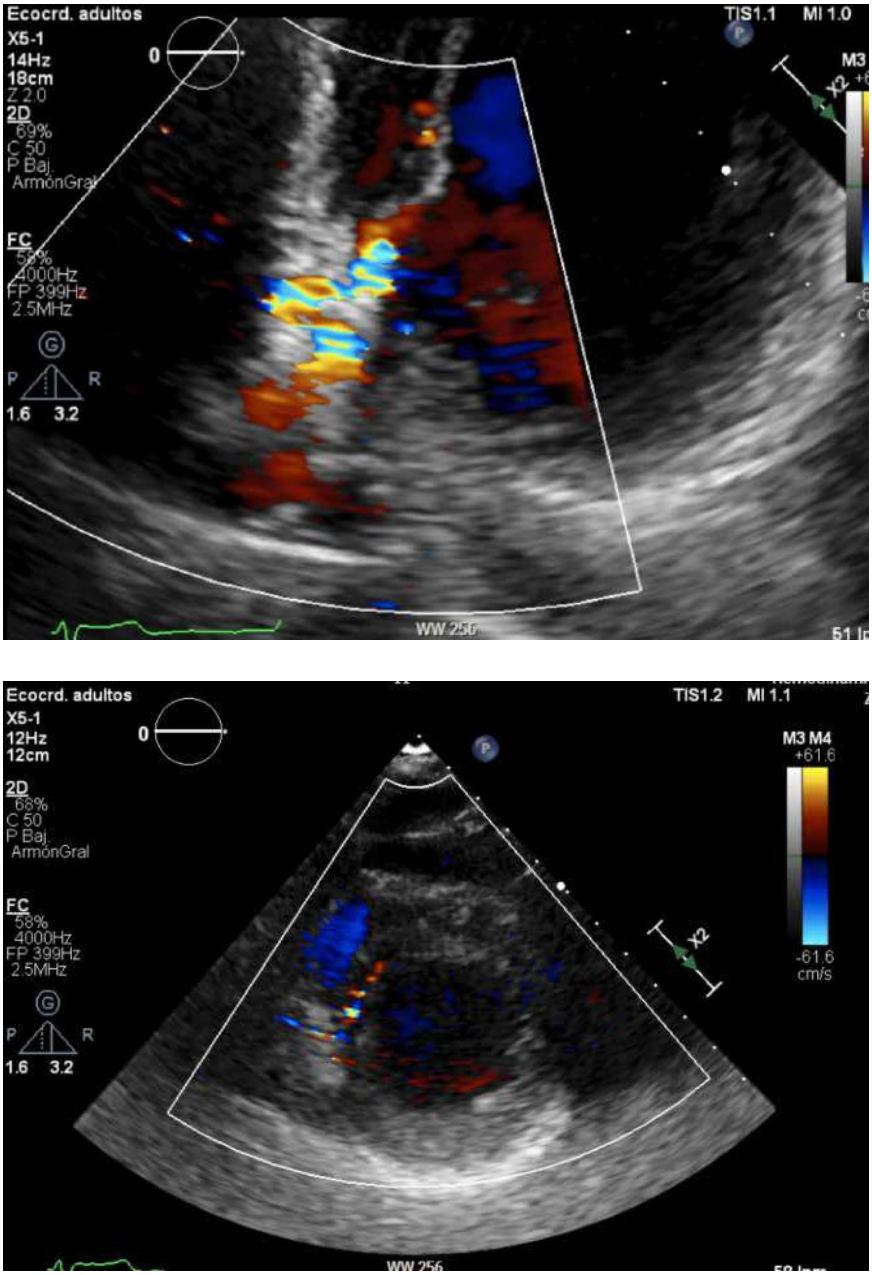

Figura 2. Ecografía transtorácica. Se observa en plano paraesternal eje corta la presencia de flujo interventricular por la presencia de circulación colateral dando así la imagen de "corazón en llamas".

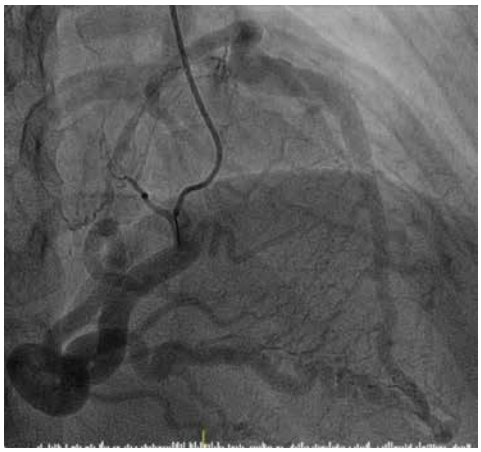

Figura 3. Coronariografía, arteria coronaria sondada. Las imágenes finales muestran relleno de contraste yodado desde la coronaria derecha hacia la coronaria izquierda con una extensa circulación colateral.

docárdica. El diagnóstico se establece a través del ecocardiograma o de manera invasiva con la coronariografía aunque actualmente el TAC multidetector ha surgido como alternativa no invasiva a la angiografía (4).

La paciente fue sometida a una prueba de esfuerzo que fue positiva para isquemia y se realizó un estudio con TAC coronario que confirmó el origen anómalo de la arteria coronaria izquierda en el tronco de la arteria pulmonar con ectasia difusa de la coronaria derecha con abundante desarrollo de colaterales. Para finalizar el estudio etiológico y planificar una estrategia quirúrgica, se realizó coronariografía diagnóstica que mostró una arteria coronaria derecha de gran calibre que daba circulación al árbol coronario izquierdo. Con el diagnóstico de certeza, la paciente fue comentada en sesión médico quirúrgica.

El manejo quirúrgico del síndrome de ALCAPA requiere la reimplantación de la arteria coronaria izquierda a la aorta con el objetivo de mejorar la perfusión miocárdica (3).

A los 7 meses de la primera consulta la paciente fue intervenida. Se realizó una extracción del botón de la arteria coronaria izquierda con reimplante en cara posterolateral de la aorta ascendente. Finalmente se realizó una reconstrucción del defecto en la arteria pulmonar con un parche de pericardio autólogo y una anastomosis del tronco pulmonar con las ramas pulmonares.

En la consulta de seguimiento se constató el éxito de la intervención con desaparición de la angina de esfuerzo. Se realizó estudio de control con TAC coronaria que informó de tronco coronario izquierdo reimplantado en aorta ascendente con buen resultado técnico. En el ecocardiograma, persistieron algunas alteraciones de la contractilidad en forma de hipocinesia, aunque la función ventricular mejoró hasta casi normalizarse, y, de forma llamativa, casi desaparición de los flujos de la circulación colateral. Sin embargo es de destacar que con el ejercicio isométrico (piernas en alto), parecía que empeoraba la contractilidad de los segmentos del territorio de la descendente anterior.

Figura 4. TAC coronario. Se observa el origen anómalo de la coronaria izquierda desde la arteria pulmonar (PA) así como una coronaria derecha dilatada desde su origen correcto desde la aorta (3).

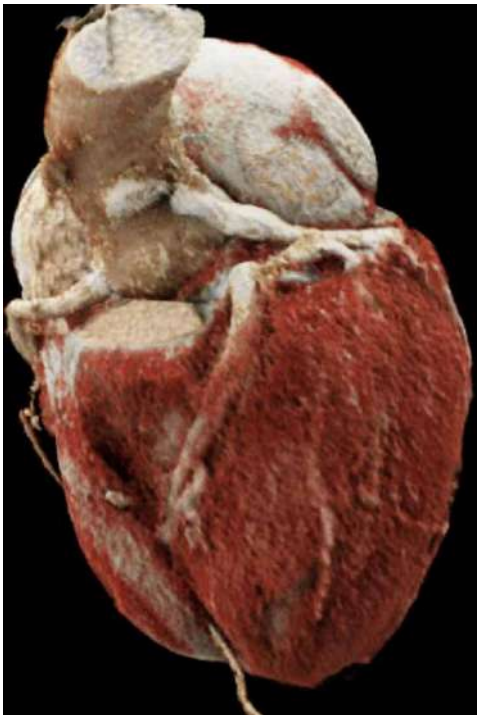

Figura 5. TAC coronario post cirugía. Se observa correcta salida de la coronaria izquierda tras corrección quirúrgica.

Se trata de un caso reciente intervenido en diciembre de 2024 que por el momento presenta correcta evolución clínica y que refuerza lo esencial de su diagnóstico precoz para evitar arritmias malignas o muertes súbitas.

BIBLIOGRAFÍA

1. Silva, A., Baptista, M. J., & Araújo, E. (2018). Revista Portuguesa de Cardiologia (English Edition), 37(4), 341–350. https://doi.org/10.1016/j.repc.2017.09.015
2. Hill SF, Sheppard MNA silent cause of sudden cardiac death especially in sport: congenital coronary artery anomaliesBritish Journal of Sports Medicine 2014;48:1151-1156.
3. Al-Dairy, A., Aldeen, S. Z., Moughdib, T. A., & Al-Bitar, A. (2025). ALCAPA and CAF as Congenital Coronary Artery Anomalies in Two Children: Two case reports. In-

ternational Journal of Surgery Case Reports, 128(111042), 111042. https://doi.org/10.1016/j.ijscr.2025.111042

4. Peña, E., Nguyen, E. T., Merchant, N., & Dennie, C. (2009). ALCAPA syndrome: not just a pediatric disease. Radiographics: A Review Publication of the Radiological Society of North America, Inc, 29(2), 553–565. https://doi.org/10.1148/rg.292085059

69

"A contracorriente: infarto renal como causa de dolor abdominal agudo". El infarto renal que desafió el diagnóstico inicial

AUTORA:

María José Rincón Frutos
Residente de Medicina Familiar y Comunitaria.
Hospital Rafael Méndez y Centro de Salud de Totana Sur - Área 3 - Lorca

RESUMEN

Varón de 49 años, con antecedentes de miocardiopatía dilatada, hipertensión y dislipemia, consultó en urgencias por dolor abdominal súbito en hipocondrio derecho. La analítica reveló leucocitosis, insuficiencia renal aguda y elevación de PCR. El TAC descartó patología abdominal evidente, aunque mostró opacidades pulmonares. Ingresó por empeoramiento clínico y progresión de la insuficiencia renal, sin foco infeccioso claro. La función renal se recuperó parcialmente al alta. En seguimiento por nefrología, se confirmó enfermedad renal crónica G3aA2 secundaria a infarto renal derecho por probable trombosis arterial, con función renal relativa del riñón derecho del 11% en gammagrafía. El paciente evolucionó a situación de monorrenidad funcional, manteniendo función compensatoria del riñón izquierdo. Se reinició tratamiento con iSGLT2, con control de tensión arterial en domicilio y seguimiento ambulatorio estrecho. El caso subraya la importancia de sospechar infarto renal ante dolor en flanco, especialmente en pacientes con antecedentes cardiovasculares.

Palabras clave: infarto renal, dolor abdominal agudo, diagnóstico en urgencias, isquemia renal, trombosis arterial renal, pérdida de función renal, insuficiencia renal aguda, monorrenidad funcional.

CASO CLÍNICO

Un varón de 49 años, con antecedentes de hipertensión arterial, dislipemia y miocardiopatía dilatada con disfunción ventricular izquierda recuperada, consultó en el mes de mayo por un episodio de dolor abdominal de inicio súbito. El paciente, que presentaba un índice de masa corporal de 35,19, era fumador activo de purillos y refería consumo habitual de alcohol. Su tratamiento habitual incluía varios fármacos cardiovasculares y diuréticos, entre ellos: valsartán, amlodipino, eplerenona, furosemida, empagliflozina, nebivolol y rosuvastatina.

El episodio se inició de forma brusca mientras conducía, con dolor intenso localizado en hipocondrio derecho, acompañado de cortejo vegetativo. El paciente acudió al SUAP, donde recibió analgesia intravenosa y fue derivado a urgencias hospitalarias. A su llegada, el dolor persistía, aunque refería cierta mejoría al adoptar determinadas posturas. No presentaba fiebre, alteraciones en el hábito intestinal ni clínica urinaria. Refirió además haber realizado una sesión de remo esa misma mañana.

A la exploración física se encontró un abdomen globuloso, blando y depresible, sin signos de irritación peritoneal, aunque con dolor focal en flanco derecho. La radiografía abdominal simple mostró abundante contenido fecal sin signos de obstrucción, y el electrocardiograma no reveló alteraciones agudas. La analítica inicial destacaba por leucocitosis con neutrofilia, elevación discreta de la creatinina (1,53 mg/dL) y ligera elevación de la proteína C reactiva. Tras analgesia intravenosa, el paciente fue dado de alta con el diagnóstico de dolor abdominal inespecífico.

Sin embargo, pocas horas después regresó a urgencias por recurrencia del dolor, ahora de tipo espasmódico, asociado a náuseas y vómitos alimentarios. La exploración seguía mostrando dolor en flanco derecho y fosa lumbar, con puño-percusión renal positiva. Ante la persistencia del cuadro, se solicitó un TAC abdominal sin contraste, que descartó patología aguda abdominal o urológica evidente. Como hallazgo incidental, se identificaron opacidades pulmonares en vidrio deslustrado en lóbulos medios e inferiores derechos.

Dado el empeoramiento progresivo del estado general, con deterioro de la función renal y elevación significativa de reactantes de fase aguda (leucocitosis, PCR, procalcitonina), el paciente fue ingresado para estudio y tratamiento. Durante la hospitalización se mantuvo hemodinámicamente estable, sin fiebre ni signos de infección activa. La función renal alcanzó un pico de creatinina de 2,66 mg/dL, con posterior recuperación parcial hasta 1,82 mg/dL. La analítica mostró también elevación de LDH y troponina I ultrasensible, sin correlato clínico de síndrome coronario agudo.

Durante su ingreso hospitalario, el paciente fue valorado inicialmente en planta por el servicio de Medicina Interna, tras presentar un cuadro de dolor abdominal

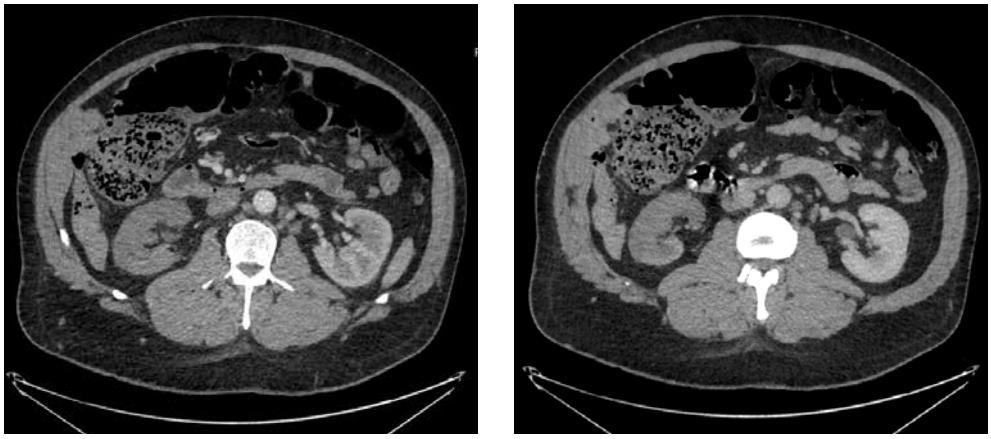

Figura 1. TAC con contraste en el que se observa hipodensidad generalizada del parénquima renal derecho sugestivo de hipoperfusión/isquemia renal con presencia de un defecto de repleción de la arteria renal derecha desde su origen compatible con trombosis.

persistente, con localización predominantemente en flanco derecho y fosa lumbar ipsilateral, de inicio súbito y evolución tórpida, acompañado de febrícula y elevación progresiva de parámetros inflamatorios (PCR, PCT, leucocitosis con neutrofilia). A pesar de la insuficiencia renal aguda en progresión (con creatinina en ascenso hasta 2,66 mg/dL y descenso del FG hasta 26,9 ml/min), se decidió realizar un TAC abdominopélvico con contraste ante la persistencia del dolor de alta intensidad y sin diagnóstico claro. El estudio reveló una hipodensidad difusa del parénquima renal derecho compatible con isquemia, así como un defecto de repleción desde el origen de la arteria renal derecha, sugestivo de trombosis. El resto de la exploración abdominal no mostró signos de peritonismo ni hallazgos compatibles con patología obstructiva o infecciosa intraabdominal.

Ante estos hallazgos, se contactó con UCI y Nefrología para valoración conjunta. El paciente permanecía hemodinámicamente estable, sin signos de sepsis, con diuresis conservada y adecuada oxigenación en aire ambiente, por lo que no se consideró necesario el traslado a cuidados intensivos. Se inició anticoagulación con HBPM ajustada a función renal y peso, y se suspendieron fármacos potencialmente nefrotóxicos como ARA-II, iSGLT2 y antialdosterónicos. Asimismo, se pautó antibioterapia empírica con piperacilina-tazobactam ante la sospecha de un origen inflamatorio o infeccioso del cuadro, si bien no se aislaron gérmenes en hemocultivos ni urocultivo. El ecocardiograma transtorácico mostró dos trombos móviles en el ápex del ventrículo izquierdo, sobre zona acinética ya conocida, lo que apoyó el diagnóstico de origen embólico de la trombosis renal. La evolución fue favorable, con progresiva mejoría clínica, resolución del dolor, descenso de parámetros inflamatorios y recuperación parcial de la

función renal (Cr 1,82 mg/dL al alta). Se completaron siete días de tratamiento antibiótico empírico, y se inició anticoagulación oral con acenocumarol, manteniéndose el paciente estable y asintomático al momento del alta. No se consideró necesario estudio de trombofilia dada la clara etiología embólica en el contexto de disfunción segmentaria ventricular izquierda.

Tras el alta hospitalaria en mayo de 2024, el paciente fue valorado en consultas externas de Nefrología el 25 de junio del mismo año. En dicha revisión se disponía de analítica reciente (18/06/2024), que mostraba mejoría progresiva de la función renal con creatinina de 1,65 mg/dL, urea de 39 mg/dL y filtrado estimado por CKD-EPI de 47,69 ml/min/1,73m^2. El hemograma resultó dentro de la normalidad (Hb: 15,1 g/dL), con parámetros bioquímicos estables: calcio 9,3 mg/dL, fósforo 2,9 mg/dL, PTH 145 pg/mL, albúmina 4,1 g/dL y potasio 4 mmol/L. La proteinuria estaba moderadamente elevada (cociente albúmina/creatinina: 196 mg/g; cociente proteína/creatinina: 447 mg/g). La glucemia fue de 67 mg/dL y el urato, de 6,6 mg/dL.

Clínicamente, el paciente refería cifras tensionales controladas en domicilio (120/80 mmHg), aunque en consulta se objetivó una tensión arterial de 160/90 mmHg, junto con edemas maleolares con fóvea. No había abandonado el hábito tabáquico. Se decidió reintroducir un inhibidor de SGLT2 como medida nefroprotectora y se reforzaron recomendaciones generales: evitar fármacos nefrotóxicos, control estricto de la presión arterial y seguimiento analítico estrecho. Se programó nueva revisión para el mes de septiembre.

El diagnóstico se consolidó como enfermedad renal crónica (ERC) estadio G3aA2, en probable relación con infarto renal derecho secundario a trombosis arterial detectado en el episodio agudo de mayo de 2024. En ese contexto, también se documentó acinesia apical con imágenes sugestivas de trombos intraventriculares, en el contexto de una miocardiopatía dilatada de etiología probablemente multifactorial (isquémica e hipertensiva). En controles posteriores, no se volvieron a identificar los trombos apicales en estudios ecocardiográficos de junio de 2024.

Casi un año más tarde, en la revisión del 13 de febrero de 2025, se evaluó la función renal con una gammagrafía renal con DTPA (14/01/2025). El estudio reveló un riñón derecho severamente hipoactivo, de menor tamaño y captación que el izquierdo, con hipofunción global en todas las fases del estudio (intrarrenal, parenquimatosa y excretora), evidenciando una curva renográfica severamente aplanada. El riñón izquierdo conservaba función adecuada, con fases parenquimatosas y excretoras normales, sin signos de obstrucción significativa. La función renal relativa (FRR) fue de 88 % para el riñón izquierdo y 11 % para el derecho.

Con estos hallazgos, se confirma una insuficiencia renal moderada-severa del riñón derecho, probablemente de origen isquémico postinfarto, con compensación

funcional por el riñón contralateral. El paciente continúa en seguimiento multidisciplinar para control de su ERC, comorbilidades cardiovasculares y optimización del tratamiento nefroprotector.

DISCUSIÓN

El infarto renal es una entidad clínica poco frecuente, con una incidencia estimada entre 0,004 % y 0,007 % en servicios de Urgencias, lo que contribuye a su infradiagnóstico o diagnóstico tardío. Su presentación suele ser inespecífica, simulando cuadros más comunes como cólicos nefríticos, pielonefritis, tromboembolismo pulmonar o incluso abdomen agudo, lo que exige un alto índice de sospecha para su detección precoz (1, 2).

En el caso que nos ocupa, un paciente varón de 49 años con antecedentes cardiovasculares relevantes, acudió a urgencias por dolor abdominal súbito e intenso en hipocondrio derecho, inicialmente sin hallazgos concluyentes en las pruebas complementarias. La ausencia de fiebre, síntomas urinarios o hallazgos ecográficos sugerentes contribuyó a considerar el cuadro como un dolor abdominal inespecífico en primera instancia. Solo la persistencia del dolor, junto con la alteración progresiva de la función renal y los reactantes de fase aguda, motivó la realización de pruebas de imagen más específicas. Aunque en este caso no se documentó inicialmente el infarto renal mediante TAC con contraste, la evolución posterior con hipofunción severa del riñón derecho, confirmada por gammagrafía renal, junto con antecedentes de trombos intraventriculares, permite establecer el diagnóstico retrospectivo de infarto renal derecho secundario a tromboembolismo sistémico.

El diagnóstico precoz del infarto renal en urgencias se basa en una sospecha clínica adecuada ante pacientes con dolor lumbar o abdominal de inicio súbito, especialmente si presentan factores de riesgo como fibrilación auricular, enfermedad cardíaca estructural, estados protrombóticos o valvulopatías (3-5). La elevación de LDH en ausencia de hemólisis u otras causas, así como el deterioro de la función renal sin explicación clara, pueden ser claves diagnósticas (6). el tac abdominopélvico con contraste sigue siendo la prueba de elección, mostrando zonas de hipodensidad cortical sin realce compatibles con isquemia (7).

Las consecuencias de un diagnóstico tardío pueden ser relevantes. Como se ha observado en este paciente, la pérdida funcional de un riñón conlleva una situación de monorrenidad funcional, con mayor vulnerabilidad a deterioro renal progresivo y eventos cardiovasculares. Por ello, es crucial que los clínicos en Urgencias tengan presente esta posibilidad diagnóstica y adopten una actitud proactiva en pacientes seleccionados (8-10).

CONCLUSIONES

- El infarto renal es una causa rara pero importante de dolor abdominal o lumbar agudo, con presentación clínica inespecífica.
- Su diagnóstico exige un alto grado de sospecha, especialmente en pacientes con factores de riesgo cardiovascular o embolígeno.
- La ausencia de hallazgos típicos en exploraciones iniciales no debe excluir el diagnóstico si persiste el dolor y se altera la función renal.
- El TAC con contraste es fundamental para confirmar el diagnóstico.
- El reconocimiento y tratamiento precoz pueden evitar complicaciones graves como la pérdida funcional renal, como ocurrió en el caso presentado.

BIBLIOGRAFÍA

1. Bourgault M, Grimbert P, Verret C, et al. Acute renal infarction: a case series. Clin J Am Soc Nephrol. 2013;8(3):392-398.
2. Hazanov N, Somin M, Attali M, et al. Acute renal embolism: forty-four cases of renal infarction in patients with atrial fibrillation. Medicine (Baltimore). 2004;83(5):292-299.
3. Paris B, Bobrie G, Rossignol P, et al. Blood pressure and renal outcomes in patients with renal infarction and normal renal function at baseline. Nephrol Dial Transplant. 2006;21(2):325-331.
4. Tsai SH, Chu SJ, Chen SJ, Fan YM. Acute renal infarction: a 10-year experience. Int J Clin Pract. 2007;61(1):62-67.
5. Korzets Z, Plotkin E, Bernheim J, Zissin R. The clinical spectrum of acute renal infarction. Isr Med Assoc J. 2002;4(10):781-784.
6. Lessman RK, Johnson SF, Coburn JW, Kaufman JJ. Renal artery embolism: clinical features and long-term follow-up of 17 cases. Ann Intern Med. 1978;89(4):477-482.
7. Kim JH, Chung HJ, Yoon SH, et al. Usefulness of CT in the diagnosis of acute renal infarction. AJR Am J Roentgenol. 2010;194(2):541-545.
8. Bourgault M, Bernier-Jean A. Renal infarction: a diagnostic and therapeutic challenge. Kidney Int. 2017;92(5):1024–1026.
9. Oh YK, Yang CW, Kim YL, et al. Clinical characteristics and outcomes of renal infarction. Am J Kidney Dis. 2016;67(2):243–250.
10. Gerding A, Mulder B, Petri J, et al. Acute renal infarction: A diagnostic and therapeutic challenge. Neth J Med. 2022;80(5):188-194.

70

Pérdida súbita de conciencia con hemorragia oral: un desafío diagnóstico

AUTORA:

María Brú Benedito
Residente de Medicina Familiar y Comunitaria.
C.S. Francisco Palao y Hospital Virgen del Castillo de Yecla

RESTO AUTORES:

Luis Edward Sierra Bernal - José Ramón Esteve Ruzafa - Anaily Trujillo Barrios
Keidy Mariela Casco Alvarado - Carlos Almodóvar Escandell

RESUMEN

Se expone el caso de un paciente joven que acude al servicio de urgencias tras un episodio de pérdida de conciencia, movimientos generalizados y hemorragia oral por mordedura lingual, compatible con una primera crisis cómica. En la valoración inicial se aprecia obnubilación, lenguaje enlentecido sin focalidad neurológica ni signos meníngeos. La anamnesis revela un cuadro vírico leve días antes, tratado con ibuprofeno y la PCR de virus respiratorios confirma infección por Influenza B. Ante la persistencia de las alteraciones del estado conciencia se descartan causas metabólicas, tóxicas y estructurales del cuadro y se realiza punción lumbar con un líquido cefalorraquídeo que revela pleocitosis y ligera hiperproteinorraquia, compatibles con meningoencefalitis vírica. El caso destaca la importancia de un enfoque diagnóstico amplio ante una primera crisis cómica, incluyendo causas infecciosas, especialmente víricas, estructurales, tóxicas y farmacológicas, como la meningitis inducida por AINEs, una reacción inmunológica rara pero reconocida.

Palabras clave: primera crisis comicial, meningoencefalitis vírica, gripe B, ibuprofeno, punción lumbar.

INTRODUCCIÓN

Un individuo está consciente cuando está alerta y tiene una correcta comprensión de sí mismo y del entorno que le rodea. Cuando hablamos de alteración del nivel de conciencia, el paciente no está del todo despierto ni alerta, tampoco tiene un conocimiento claro de sí mismo ni del entorno y podrá estar obnubilado, estuporoso o en coma. Básicamente, esta alteración del nivel de conciencia puede deberse a una disfunción estructural o bien funcional (metabólica, tóxica, infecciosa…) del SNC. En estos casos, en el Servicio de Urgencias Hospitalario (SUH), la valoración de estos pacientes se hace con la aproximación ABCDE para descartar patologías que ponen en riesgo la vida del paciente tanto a nivel cardiorrespiratorio como neurológico (1). La mayoría de los casos de deterioro del nivel de conciencia que se presentan en el SUH se deben a traumatismos, enfermedades cerebrovasculares, intoxicaciones, infecciones, convulsiones y trastornos metabólicos. Finalmente, en estos casos, para su diagnóstico etiológico puede ser necesario realizar pruebas de imagen (TC o RMN), EEG o una punción lumbar.

La meningoencefalitis vírica es una entidad clínica caracterizada por la inflamación del encéfalo y las meninges debido a infecciones virales. Se presenta con síntomas neurológicos como alteración del estado mental y crisis comiciales, lo que requiere un diagnóstico y tratamiento oportuno (2, 3).

Las infecciones del sistema nervioso central (SNC) por virus, pueden dar lugar a cuadros de encefalitis o de una meningitis aséptica. La principal característica que diferencia la encefalitis de la meningitis aséptica es que en la encefalitis existen alteraciones de la función cerebral. A veces es difícil realizar una distinción entre encefalitis y meningitis, por lo que el término meningoencefalitis se utiliza cuando existe una superposición de las características clínicas entre ambas. Es difícil precisar su incidencia real, ya que en ocasiones estas infecciones no son notificadas o bien no se llega a confirmar la etiología viral específica. No obstante, estos cuadros se producen y, por lo tanto, los médicos debemos conocer sus manifestaciones clínicas, los procedimientos diagnósticos y las distintas opciones de tratamiento (2, 3).

Respecto a la incidencia del virus de la gripe o Influenza como causa de encefalopatía es poco conocida. Dos estudios que recogen número de casos de este tipo de patología en Reino Unido y Japón. En el caso del estudio de Reino Unido (4), los casos identificados de manifestaciones neurológicas asociadas a la gripe durante dos años (2011-2013) fueron sólo de 25 casos (21 en niños y 4 en adultos) y sólo 10 de ellas causaron encefalitis o meningoencefalitis, siendo aislado el virus por PCR en secreciones respiratorias (como en nuestro caso). Las manifestaciones

neurológicas asociadas a la gripe fueron causadas por gripe A 21 casos (84 %) y gripe B 4 casos (16 %). En el estudio realizado en Japón, "Epidemiología de la encefalopatía aguda en Japón" (5), se informaron un total de 983 casos de encefalopatía aguda durante los años 2007-2010. Entre los patógenos de la infección, el virus de la influenza fue el más común, seguido por el herpesvirus humano-6 (HHV-6) y el rotavirus.

Se describe el caso de una paciente joven con crisis comicial como manifestación inicial de meningoencefalitis vírica tras un cuadro de Gripe B.

CASO CLÍNICO

Avisan a los celadores del área del SUH de nuestro centro para abrir la sala de hemodinámica por una paciente que sacan del coche de su padre, en la misma puerta de urgencias, y que los celadores informan como "pérdida de conocimiento y sangre en la boca".

Una vez en la sala de hemodinámica nos encontramos a una mujer joven, obesa, con restos hemáticos en cavidad oral. Nos informan que ha presentado unos movimientos corporales extraños de forma generalizada y pérdida de consciencia. Se hace una valoración inicial con aproximación ABCDE. Se comprueba que la vía aérea (A) que está permeable y solo presenta restos de sangre en la boca sin compromiso para la vía aérea y la paciente inicialmente responde de forma oral a las preguntas con un flujo de lenguaje lento. Tiene respiración espontánea (B) con una frecuencia respiratoria de 20 rpm, buena ventilación y murmullo vesicular normal en ambos campos pulmonares con una saturación de O_2 inicial de 94 % respirando aire ambiente. Se monitoriza (C) y presenta una FC de 131 lpm, rítmica, con relleno capilar < 2 segundos y TA 118/65. En cuanto a la valoración neurológica inicial (D), la paciente está obnubilada, con lenguaje enlentecido, pupilas isocóricas y normorreativas y en la valoración AVDR no está alerta, pero tiene respuesta a estímulos verbales (V) y una puntuación en la GCS de 13 puntos (O3-V4-M6), sin focalidad neurológica, ni rigidez de nuca; no ha presentado relajación de esfínteres y presenta una glucemia a su llegada de 107 en el glucómetro. Durante la Exposición (E), la paciente está afebril (Tª 36,2 ºC), no tiene lesiones externas, ni exantema, livideces o deformidades; tiene una buena coloración e hidratación mucocutánea. Tras esta valoración inicial en la Sala de Hemodinámica y dada la estabilidad, la paciente se pasa a una cama de observación y se hace la anamnesis por medio del padre, existiendo una barrera idiomática parcial.

Antecedentes personales: Sin alertas conocidas. No Hipertensión arterial. No Diabetes Mellitus. No Dislipemia. No hábitos tóxicos. Obesidad. Fractura Lisfranc en octubre 2024 tratada con inmovilización por férula. Tratamiento crónico: Sin tratamiento.

Historia actual: La paciente tiene 19 años y con lo que el padre nos refiere entendemos que, a la llegada al área de Urgencias y dentro del coche, ésta ha hecho movimientos con los brazos durante unos segundos, quedándose sin respuesta inicialmente y con saliva espumosa y roja por la boca, lo que interpretamos como una *primera crisis comicial* ya que, según el padre, nunca había presentado un episodio similar. Con los datos administrativos de la paciente, se consulta el sistema informático Ágora del SMS y se observa que su médico de Atención Primaria la ha examinado 48 horas antes por un cuadro clínico de mialgias, fiebre y malestar general, compatible con viriasis, por lo que se le recetó Ibuprofeno. La mañana de su ingreso, la paciente presenta un cuadro de escalofrío y el padre decide traerla al SUH de nuestro centro, produciéndose a su llegada esta primera crisis comicial. Por el cuadro vírico, se le realiza entonces PCR de virus respiratorios, siendo positivo para Gripe B.

Exploración física: La paciente está normotensa; afebril; con ruidos cardiacos y pulmonares normales; buena coloración de piel y mucosas; se observa mordedura en la lengua; saturación O_2 95 % sin suplemento de O_2; abdomen globuloso, blando, depresible y no doloroso; EE con pulsos conservados y simétricos, sin edemas ni signos de TVP en MMII; genitourinario sin hallazgos patológicos; y la exploración neurológica sin cambios, con pupilas isocóricas y normorreactivas, GCS 13 puntos (O3-V4-M6), obnubilada con incapacidad de mantener la atención y tendencia al sueño, no presenta rigidez de nuca ni otros signos meníngeos, no hay signos de lateralización y los ROT normales.

Se canaliza vía venosa para obtención de muestras de sangre y realización de analítica, además de administración de fluidoterapia. También se toma muestra de orina para análisis.

Pruebas complementarias: Destaca:

1. **Hemograma:** *Leucocitos*: 11,21 10e3/uL, con fórmula normal.
2. **Bioquímica:** *Glucosa*: 128 mg/dL, *Creatinina*: 0,91 mg/dL.
3. **Coagulación:** *Fibrinógeno*: 521 mg/dL.
4. **1ª Gasometría en sangre venosa (a su llegada al SUH):** *pH*: 7,174, *CO3H⁻*: 14,7 mmol/L, EB: -13,1 mmol/L, *Lactato*: 9,7 mmol/L.
   2ª gasometría venosa (a las 2 horas): *pH*: 7,343, *CO3H⁻*: 25,2, *Lact*: 1,5 mmol/L.
5. **Rx Tórax:** Pulmones de densidad uniforme y sin opacidades ni alteraciones en la vía aérea. Silueta cardiaca normal.
6. **PCR virus respiratorios:** Virus Respiratorio Sincitial (VRS), Influenza A, Coronavirus (SARS-CoV-2): Negativos. ***Influenza B: POSITIVO***.

Evolución en Área de observación de Urgencias: Tras la realización de la anamnesis, nueva exploración física y la analítica, la paciente queda ingresada en las ca-

mas de esta Área de observación de Urgencias. Durante este tiempo, la paciente está estable desde el punto de vista respiratorio y hemodinámico, pero todavía presenta alteración del nivel de conciencia con obnubilación y tendencia a la agitación, que se atribuyó inicialmente a un estado postictal. La persistencia en el tiempo de esta alteración del estado mental, nos obliga en la reevaluación a descartar otras causas posibles como alteraciones metabólicas, tóxicas o infecciosas con las herramientas que tenemos en Urgencias.

No había presentado hipotensión/shock, tampoco alteraciones del intercambio gaseoso ni sépticas que justificaran el cuadro. A nivel metabólico descartamos alteraciones de la glucemia, de los electrolitos (Na^{+}, Ca^{++}), de la función hepática (B total) y renal (urea y creatinina), pero quedaban por descartar tóxicos e infecciones u otras lesiones de SNC. Para ello se pidió batería de tóxicos en orina, TC craneal y, si ausencia de signos de hipertensión endocraneal o lesiones, realizar una punción lumbar (PL).

7. **Tóxicos en orina:** ***NEGATIVOS***.
8. **TC simple de cráneo:** *Sin evidencia de patología intracraneal aguda*.

Tras esta exploración y con lo comentado anteriormente en la evaluación neurológica con obnubilación, aparición de agitación y ausencia de respuesta a órdenes con GCS 12 ptos (O2V3M5) se realiza PL con el siguiente resultado:

9. **Líquido Cefalorraquídeo (LCR):** de aspecto claro y transparente, sin presión
    - Leucocitos ** : 14 cel/uL (0-5)
        - polimorfonucleares: 5 % (0-40)
        - mononucleares**: 95 % (0-60).
    - Hematíes: 5 cel/uL
    - Glucosa: 77 mg/dL (32-100)
    - Proteínas: ** 46,2 mg/dL (15,0-45,0)
    - Lactato Líquido cefalorraquídeo 1,90 mmol/L 1,13-3,23
    - LDH: 8,5 UI/L

Tras estos resultados y con el cuadro clínico la paciente es diagnosticada de meningoencefalitis vírica. Por el deterioro neurológico experimentado en las camas de observación de Urgencias, se consulta con la UCI del Hospital Morales Meseguer para su ingreso y tratamiento.

DISCUSIÓN

El síntoma guía de nuestro caso es una "primera crisis comicial o epiléptica". La primera crisis epiléptica es una causa frecuente de consulta en los Servicios de Urgencias, tanto hospitalarios como extrahospitalarios. En este último caso, el paciente debe

ser trasladado al hospital siempre, no solo para asegurar el control adecuado de las crisis, sino también para descartar patología aguda y realizar el diagnóstico con la identificación de la causa subyacente (6), pudiendo precisar el paciente de ingreso hospitalario y, ocasionalmente, podría ser necesario también el inicio de tratamiento antiepiléptico.

Cuando el paciente que ha sufrido un episodio sugestivo de una crisis epiléptica llega al SUH puede haberse recuperado del todo o puede llegar confuso o estuporoso. El primer paso es la comprobación de que el paciente mantiene las constantes vitales dentro de la normalidad con un abordaje ABCDE. Si permanece confuso o estuporoso puede ser difícil determinar si es un estado postictal, un status epiléptico no convulsivo o el deterioro de la conciencia es de etiología no epiléptica.

No existe ningún algoritmo estandarizado para la evaluación del paciente que ha sufrido una primera crisis epiléptica, pero hay que señalar la importancia de realizar una buena historia clínica y exploración física para llegar al diagnóstico correcto, porque no hay ningún hallazgo clínico, síntoma o prueba que de forma fiable diferencie una crisis epiléptica de un evento no epiléptico. Los eventos que con más frecuencia se confunden con crisis epilépticas son el síncope, la migraña, la intoxicación o respuesta a ciertos fármacos o drogas, trastornos del movimiento, trastornos del sueño y los trastornos psiquiátricos como las crisis psicógenas pseudocrisis (7).

Apoyan el diagnóstico de una crisis epiléptica la presencia de aura, el estado de confusión postictal o signos neurológicos focales. La mordedura lingual, aunque es altamente específica, es poco sensible para el diagnóstico de una crisis epiléptica generalizada (7).

Una vez establecido el origen epiléptico del episodio hay que determinar la causa de la crisis, para ello la historia clínica y la exploración física determinarán las pruebas de imagen y de laboratorio a realizar para determinar la etiología de las crisis.

En adultos se debe realizar una prueba de imagen cerebral a todos los pacientes que se presenten en un SUH tras haber sufrido una primera crisis epiléptica no provocada. La prueba de elección tomografía computarizada (TC) cerebral, porque es rápida, accesible y eficaz para descartar causas graves y potencialmente mortales si existen factores de riesgo para la existencia de patología intracraneal aguda como un traumatismo craneal (8), el síndrome de inmunodeficiencia adquirida, edad superior a 40 años, fiebre, toma de anticoagulantes, antecedentes de cáncer, déficits neurológicos focales de reciente aparición, crisis parciales o focales, alteración persistente del nivel de conciencia y cefalea persistente.

En cuanto a las pruebas de laboratorio, destacar que las alteraciones de la glucemia y la hiponatremia son los hallazgos que se relacionan con más frecuencia con las

Tabla 1

Hallazgos típicos en LCR según etiología (2).

Hallazgos típicos en el líquido cefalorraquídeo en infecciones del sistema nervioso central*							
	Glucosa (mg/dl)		Proteína (mg/dl)		Recuento total de glóbulos blancos (células/microl)		
	< 10¶	10 a 40Δ	100 a 500◊	50 a 300§	>1000	100 a 1000	5 a 100
Más común	Meningitis bacteriana	Meningitis bacteriana	Meningitis bacteriana	Meningitis viral Sistema nervioso Enfermedad de Lyme (neuroborreliosis) Encefalitis Neurosífilis Meningitis tuberculosa¥	Meningitis bacteriana	Meningitis bacteriana o viral Meningitis tuberculosa	Meningitis bacteriana temprana Meningitis viral Neurosífilis Meningitis tuberculosa
Menos común	Meningitis tuberculosa Meningitis fúngica	Neurosífilis Algunas infecciones virales (como las paperas y el LCMV)		Meningitis bacteriana temprana	Algunos casos de paperas y LCMV	Encefalitis	Encefalitis

TB: tuberculosis; LCMV: virus de la coriomeningitis linfocítica.

* Es importante señalar que el espectro de valores del líquido cefalorraquídeo en la meningitis bacteriana es tan amplio que la ausencia de uno o más de estos hallazgos tiene poco valor. Consulte las revisiones de temas de UpToDate sobre meningitis bacteriana para obtener detalles adicionales.

¶ <0,6 mmol/L.

Δ 0,6 a 2,2 mmol/L.

crisis epilépticas. El análisis toxicológico se debe realizar ante la sospecha de abuso de sustancias (9).

Respecto a la punción lumbar, ésta no se recomienda de forma rutinaria, sino que está indicada en pacientes con historia o una exploración física que impresione de infección del SNC y también en pacientes inmunocomprometidos, porque la crisis epiléptica puede ser la única manifestación de una infección del SNC (4).

En el caso que nos ocupa, no puede determinarse el tipo de meningitis o meningoencefalitis en base solo a la forma de presentación clínica, sino que se requiere, tanto para el diagnóstico como para el tratamiento, la realización de un análisis del LCR que pueda confirmar el diagnóstico realizado a la paciente.

Añadir que, en nuestro caso, la paciente había iniciado tratamiento con ibuprofeno 48 horas antes del inicio de cuadro y es importante recordar que, aun siendo muy poco frecuente, la meningitis aséptica puede ser un efecto adverso de la terapia farmacológica. Es tipo de meningitis aséptica inducida por medicamentos es siempre un diagnóstico de exclusión y depende del establecimiento de una relación causal con el medicamento de que se trate, teniendo en cuenta el momento de la administración, las características clínicas, los hallazgos en el LCR y la confirmación mediante reexposición. Dentro de los fármacos que la provocan, los fármacos antiinflamatorios no esteroideos (AINEs) constituyen una de las causas más comunes de meningitis aséptica inducida, siendo el ibuprofeno, con mucho, el agente más comúnmente implicado (10).

CONCLUSIONES

- Las alteraciones del nivel de conciencia constituyen siempre un reto diagnostico en la SUH, siendo necesario inicialmente un abordaje ABCDE que permite de forma rápida descartar causas graves que ponen en peligro la vida del paciente y requieren tratamiento inmediato.
- En los casos de una primera crisis convulsiva como signo guía de la alteración del nivel de conciencia, la actuación en el SUH se debe centrar no solo en el diagnóstico clínico, sino también etiológico ya que es importante identificar aquellos casos en los que la crisis se deben a patologías que requieren un tratamiento inmediato o que no se debe demorar como son traumatismos craneales, intoxicaciones, hipoglucemia, etc.
- Resaltar que es imprescindible la realización de una buena anamnesis junto a la exploración física y una reevaluación continua para llegar a un diagnóstico correcto, como en el caso que se ha expuesto a pesar de su complejidad.
- Es importante el diagnóstico diferencial para un abordaje adecuado del paciente, ya que, como ocurre con frecuencia en nuestra práctica diaria, no todo es lo que parece.
- La meningoencefalitis vírica, entre otras patologías, debe descartarse en aquellos casos de alteración del nivel conciencia y la presencia de una primera crisis convulsiva.
- La historia clínica y la exploración física siempre son las que establecen las pruebas de laboratorio y de imagen a realizar para ayudar al diagnóstico etiológico, siendo necesario la realización de TC craneal a todo paciente adulto con una primera crisis comicial, sin embargo, la punción lumbar no es una prueba rutinaria, sino que se indica si la historia clínica o la exploración física orienta a infección del SNC, como en nuestro caso.

BIBLIOGRAFÍA

1. Castro P. de. Paciente con alteración de conciencia en urgencias. Anales Sis San Navarra. [Internet]. 2008 [citado 2025 Mar 13] ; 31(Suppl 1): 87-97. Disponible en: **http://scielo.isciii.es/scielo.php?script=sci_arttext&pid=S1137-66272008000200008&lng=es**
2. "Meningitis aséptica en adultos." UpToDate. [Internet]. UpToDate; [consultado 2025 Mar 9].
3. "Encefalitis viral en adultos." UpToDate. [Internet]. UpToDate; [consultado 2025 Mar 10].
4. Goenka A, Michael BD, Ledger E, Hart IJ, Absoud M, Chow G, Lilleker J, Lunn M, McKee D, Peake D, Pysden K, Roberts M, Carrol ED, Lim M, Avula S, Solomon T, Kneen R. Neurological manifestations of influenza infection in children and adults: results of a National British Surveillance Study. Clin Infect Dis. 2014 Mar;58(6):775-84. **doi: 10.1093/cid/cit922**. Epub 2013 Dec 18. PMID: 24352349.
5. Hoshino A, Saitoh M, Oka A, Okumura A, Kubota M, Saito Y, Takanashi J, Hirose S, Yamagata T, Yamanouchi H, Mizuguchi M. Epidemiology of acute encephalopathy in Japan, with emphasis on the association of viruses and syndromes. Brain Dev. 2012 May;34(5):337-43. **doi: 10.1016/j.braindev.2011.07.012**. Epub 2011 Sep 15. PMID: 21924570.
6. García Morales I, Fernández Alonso C, Behzadi Koochani N, Serratosa Fernández JM, Gil-Nagel Rein A, Toledo M, et al. Documento de consenso para el tratamiento del paciente con crisis epiléptica urgente. Emergencias. 2020; 32:353–62
7. Urrestarazu E., Murie M., Viteri C. Manejo de la primera crisis epiléptica y del status en urgencias. Anales Sis San Navarra [Internet]. 2008 [citado 2025 Mar 13] ; 31(Suppl 1): 61-73. Disponible en: **http://scielo.isciii.es/scielo.php?script=sci_arttext&pid=S1137-66272008000200006&lng=es**
8. Bargalló N, Conde Blanco E. Crisis epiléptica: ¿cómo interpretar la imagen? Correlación clínica-funcional. Radiología. 2020; 62(2):102–11.
9. "Estupor y coma en adultos". UpToDate. [Internet]. UpToDate; [consultado 2025 Mar 9].
10. Meningitis Asépticas Inducidas por Medicamentos (MAIM). "Alerta de Farmacovigilancia". [Internet]. 2017 [consultado 2025 Mar 13]. Disponible en: **https://www.cafv.es/wp-content/uploads/2017/07/b51.pdf**

71

Parada cardiorrespiratoria de etiología desconocida: a propósito de un caso

AUTORA:

Nerea Andreo Crespo
Residente de Medicina Intensiva.
Hospital Clínico Universitario Virgen de la Arrixaca

RESTO AUTORES:

Arturo Jesús Ansón Zaragoza - Sara Bermejo Martínez - Gabriel Vázquez Andrés

RESUMEN

Presentamos el caso de una mujer de 65 años que sufre una parada cardiorrespiratoria (PCR) de origen desconocido. Se realiza un diagnóstico diferencial secuencial descartando síndrome coronario agudo, tromboembolismo pulmonar, sangrado intracraneal y amiloidosis cardiaca. Cuando la paciente presenta una segunda parada respiratoria desencadenada por la administración de vancomicina profiláctica previa el implante de un desfibrilador automático implantable (DAI), asociando coagulación intravascular diseminada posterior, se pone el foco sobre una posible mastocitosis sistémica, explicando crisis previas de disnea, sudoración y desaturación descritas en la historia de la paciente. Este diagnóstico se confirma con biopsia de médula ósea, estudio inmunofenotípico y determinación de triptasa sérica.

Palabras clave: parada cardiorrespiratoria; diagnóstico diferencial; shock anafiláctico; mastocitosis sistémica.

CASO CLÍNICO

Mujer de 65 años con antecedentes personales de hipertensión arterial en tratamiento con dos fármacos, dislipemia sin tratamiento farmacológico, tabaquismo activo, hipotiroidismo, bronquitis de repetición y componente monoclonal IgG lambda en estudio por Hematología. Además, presenta varios episodios en los meses previos en los que presenta disnea, sudoración, palidez y desaturación objetivada por familiar sanitario con recuperación espontánea a los pocos minutos.

Ingresa en Unidad de Cuidados Intensivos (UCI) tras parada cardiorrespiratoria recuperada, tratada con reanimación cardiopulmonar (RCP) básica durante 10 minutos y, posteriormente, 15 minutos de RCP avanzada, aislándose vía aérea con intubación orotraqueal (IOT). El primer ritmo evaluado es una asistolia y requiere hasta 3 administraciones de adrenalina para recuperar ritmo sinusal. Se realiza electrocardiograma (ECG) que muestra un bloqueo completo de rama derecha (BCRDHH) no presente en ECG previos.

A su llegada a UCI en la exploración física se encuentra ligera hipotensión de 93/53 mmHg, frecuencia cardiaca de 84 latidos por minuto, frecuencia respiratoria de 21 respiraciones por minuto y saturación de oxígeno del 100 %. Se suspenden fármacos sedantes y se realiza ventana neurológica, presentando la paciente una puntuación de 5 en la escala de Glasgow (sin respuesta ocular, 1 punto; sin respuesta verbal, 1 punto; movimientos de descerebración, 3 puntos) y pupilas mióticas arreactivas. El resto de la exploración es anodina. Seguidamente, se inician cuidados post resucitación con sedación con perfusión de fentanilo y propofol, noradrenalina por hipotensión y estrategia de control de temperatura para mantener normotermia con parches.

Se realiza ecocardiograma transtorácico (ETT) en el que presenta buena función biventricular sin dilatación de cavidades, sin derrame pericárdico ni pleural. Posteriormente, se realizan tomografía computarizada (TC) craneal, sin hallazgos relevantes, y TC de arterias pulmonares, con el que se descarta tromboembolismo pulmonar (TEP) pero en el que se evidencian fracturas de arcos costales segundo a quinto bilaterales y neumotórax parcial en hemitórax izquierdo.

Se repite ECG, con hallazgos similares a los descritos similares anteriormente, motivo por el que se contacta con Cardiología y se programa para realizar cateterismo preferente a la mañana siguiente, que muestra arterias coronarias sin lesiones significativas.

Durante los primeros días de ingreso en UCI presenta episodios de mioclonías confirmando por vídeo-electroencefalograma patrón compatible con estatus mioclónico. Por este motivo se añaden al tratamiento levetiracetam y clonazepam con control posterior sin evidencia de crisis. Presenta un lento despertar, de modo que se

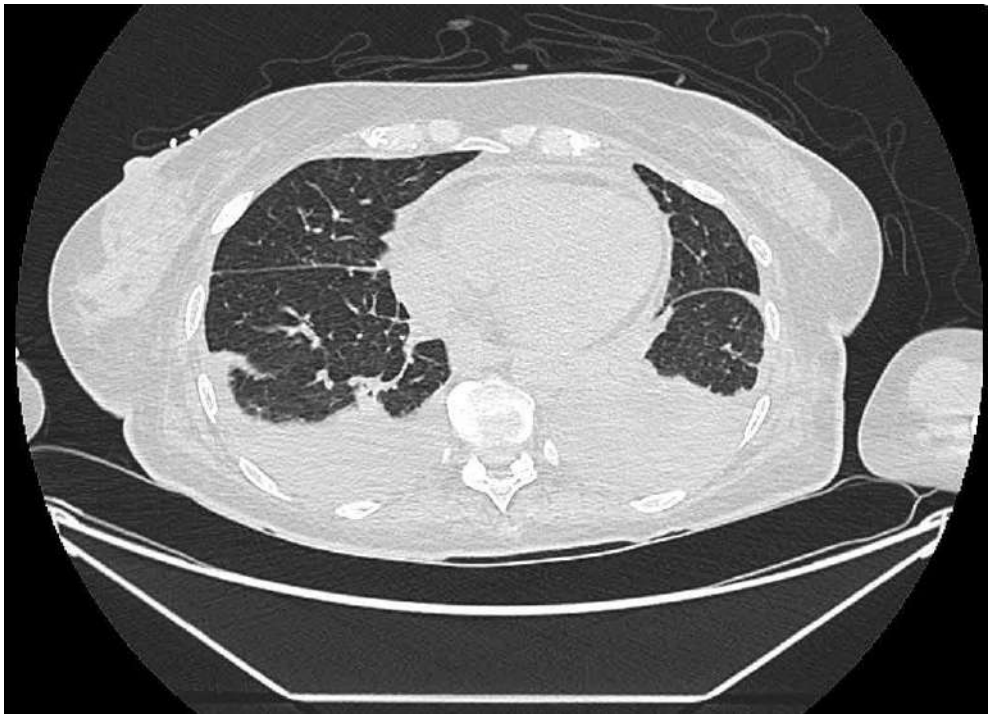

Figura 1. TC de tórax. Se observa derrame pleural bilateral.

solicitan pruebas de pronóstico neurológico, con potenciales evocados N20 presentes bilaterales y resonancia magnética (RMN) cerebral con microsangrados crónicos y tenue alteración de señal en sustancia blanca subcortical y ganglios de la base, compatible con encefalopatía hipóxico-isquémica subaguda.

A nivel hemodinámico, durante estos primeros días, precisa aumento de dosis de noradrenalina y asociación de un segundo vasopresor (en este caso, argipresina) por vasoplejia importante. Respiratoriamente, dificultad en la ventilación por broncoespasmo severo, por lo que se añaden broncodilatadores al tratamiento. Además, aparece derrame pleural bilateral (Figura 1), requiriendo la colocación de tubo de drenaje torácico, con salida de 600 ml de líquido de aspecto seroso con características de trasudado según criterios de Light. Desde el punto de vista infeccioso asocia fiebre con cultivos (hemocultivos, cultivo de aspirado bronquial y urocultivo) negativos, de modo que se inicia empíricamente tratamiento con cotrimoxazol y ceftazidima. Tras la administración de este último, la paciente presenta rash cutáneo generalizado, por lo que se suspende y se administra aztreonam.

Durante el resto del ingreso, presenta una evolución lenta desde el punto de vista respiratorio y neurológico, precisando traqueostomía a los 14 días de ingreso. A nivel

neurológico, al mes del ingreso mejoría neurológica progresiva, llegando a conectar, obedecer órdenes y movilizar 4 extremidades, sin otra focalidad neurológica, quedando al alta con Glasgow de 15 puntos. Presenta en este punto importante debilidad compatible en pruebas complementarias con miopatía del enfermo crítico, de modo que se inicia rehabilitación de forma precoz. La fase de destete respiratorio es lenta, pasando sucesivamente por las distintas modalidades respiratorias de volumen control regulado por presión, presión soporte y oxígeno con alto flujo por traqueostomía. Este proceso se ve ralentizado principalmente por el derrame pleural recidivante descrito previamente y múltiples neumonías asociadas a la ventilación mecánica con empeoramiento clínico y elevación de reactantes de fase aguda, pero con cultivos repetidamente negativos, recibiendo ciclos cortos de antibioterapia con cefepime y cotrimoxazol. Finalmente, se decanula a los tres meses de ingreso e inicia tolerancia oral sin incidencias.

La diuresis está conservada durante todo su ingreso, sin precisar terapia de sustitución renal, preservando buena función con iones en rango. Hemodinámicamente se suspenden progresivamente las drogas vasoactivas, retirando en primer lugar la argipresina y, posteriormente, la noradrenalina. Presenta un episodio de fibrilación auricular con respuesta ventricular rápida aislada que revierte a ritmo sinusal tras administración de amiodarona. Por este mismo motivo se inicia anticoagulación con enoxaparina subcutánea, que se suspende tras cuadro de hemorragia digestiva baja autolimitada, sin hallazgos significativos en colonoscopia y gastroscopia.

Tras descartar como causa de la PCR inicial enfermedad coronaria, TEP y hemorragias cerebrales, se realiza RMN cardiaca que se informa como pericardio con ligero engrosamiento e hiperrealce liso generalizado, sin otras alteraciones cardiacas y moderado derrame pleural de predominio izquierdo. También se efectúa una biopsia de grasa abdominal para despistaje de amiloidosis cardiaca que resulta negativa. Se deja solicitado al alta de UCI estudio electrofisiológico de cara a descartar causa arritmogénica de la PCR previo al implante de un DAI en prevención secundaria.

La paciente pasa seis días en planta sin incidencias hasta el día de la realización de dicho estudio electrofisiológico. Encontrándose en la sala de procedimientos de arritmias se administra vancomicina profiláctica (al interpretar que la paciente es alérgica a cefalosporinas). De forma inmediata, comienza con episodio de malestar, náuseas, sudoración, mareo, hipotensión y bradicardia progresiva que responde a atropina. Posteriormente sufre deterioro del nivel de conciencia con desaturación y parada respiratoria sin llegar a presentar parada cardiaca (buena contractilidad miocárdica en todo momento objetivada con ecografía transtorácica) y ECG con descenso del ST generalizado. Por inestabilidad hemodinámica, se detiene el procedimiento e ingresa

nuevamente en UCI. La paciente precisa nueva intubación orotraqueal y una dosis de efedrina, así como perfusión de noradrenalina, con mejoría de las cifras tensionales.

En este punto la paciente se encuentra muy inestable con noradrenalina a dosis muy altas de hasta 1 mcg/kg/min por vasoplejia refractaria, asociando alteración severa de la coagulación con trombocitopenia, anemia con 7 g/dL de hemoglobina, tiempo de tromboplastina parcial activada (TTPA) >360s, actividad protrombina de 4 % y fibrinógeno <50 mg/dL. Se transfunde de forma urgente 4 concentrados de hematíes, 2 pool de plaquetas, 3 unidades de plasma fresco congelado y 5 g de fibrinógeno y se pauta ácido tranexámico cada 8 horas. Se realiza angioTC que descarta un posible sangrado no externalizado y se contacta con hematología que sugiere coagulopatía por consumo de origen desconocido, con ausencia de esquistocitos en frotis de sangre periférica. Progresiva mejoría hemodinámica en las primeras 24 horas normalizándose los parámetros de coagulación y permitiendo disminuir noradrenalina a dosis mínimas. Tras cesar el efecto de los relajantes musculares administrados para la IOT, se suspenden sedantes y se realiza ventana de sedación para valoración neurológica, despertando sin focalidad y extubándose sin incidencias.

En las muestras sanguíneas enviadas a banco de sangre, presenta Test de Coombs directo positivo y se mandan a Barcelona para ampliar estudio, restringiendo las transfusiones de sangre a las mínimas imprescindibles. Tras la reacción anafiláctica se sospecha mastocitosis sistémica, se contacta con el servicio de alergología y se solicita triptasa sérica que se encuentra elevada. Se inicia tratamiento con cetirizina, famotidina y cromoglicato disódico. Durante la primera semana del segundo ingreso en UCI se realiza punción en cresta iliaca derecha y obtención de biopsia de médula ósea, realizándose el procedimiento sin complicaciones. Los hallazgos cito-morfológicos y resultados inmuno-fenotípicos de la biopsia son concordantes con el diagnóstico de leucemia de células mastocitarias y por tanto con el cuadro clínico de mastocitosis sistémica, presentando mutación en exón 9 (p.Ser451Cys).

La paciente presenta mejoría progresiva, alcanzando la estabilidad clínica y siendo dada de alta a planta de Hematología para continuar estudio, cuidados, evolución y tratamiento.

DISCUSIÓN

La mastocitosis es un conjunto de neoplasias en las que mastocitos clonales infiltran la piel, la médula ósea, el hígado, el bazo, el tracto gastrointestinal y/o otros tejidos. Estos cuadros se manifiestan en un amplio espectro de manifestaciones clínicas. Se asocia con una activación del receptor KIT, que se relaciona en más del 90 % de los casos con la mutación *KIT* D816V (1, 2).

En concreto, la mastocitosis sistémica se caracteriza por la acumulación de mastocitos en la médula ósea y otros tejidos, pudiendo haber o no afectación de la piel. Hay 5 subtipos: indolente, latente, agresiva, leucemia de mastocitos o asociada a otro trastorno de la sangre o la médula ósea (1).

La manifestación más frecuente es la cutánea con presencia de máculas monomórficas de color marrón rojizo que suelen asociar signo de Darier. Sin embargo, la activación mastocitaria se puede presentar también como episodios anafilácticos graves, secundarios a múltiples desencadenantes (Tabla 1) y síntomas menos graves que no cumplen criterios de anafilaxia (sofocos, síncope, hipotensión, síntomas gastrointestinales, etc.) (1).

Estos datos concuerdan con lo ocurrido a nuestra paciente ya que, pese a no conocer el desencadente de la primera PCR, nos explicaría el rash cutáneo presente tras la administración de ceftazidima y el cuadro anafiláctico tras la administración de Vancomicina. Más allá, nos da una razón para esos cuadros inespecíficos que se describen en los antecedentes personales consistentes en disnea, sudoración, palidez y desaturación.

Para el diagnóstico de una mastocitosis sistémica se requiere, según los criterios de la OMS, la presencia de un criterio mayor y uno menor, o tres criterios menores. El criterio mayor es la presencia de agregados densos y multifocales de 15 o más mastocitos en médula ósea y/o otros tejidos (excepto la piel). Los criterios menores son cuatro (1):

— Presencia de ≥25 % de mastocitos fusiformes en biopsia de médula ósea u otro tejido (salvo la piel) o mastocitos atípicos en aspirado de médula ósea.
— Presencia de mutación de activación del gen KIT en codón 816 (comúnmente D816V) en médula ósea, sangre periférica u otros órganos (excepto piel).
— Mastocitos en médula ósea, sangre periférica u otros órganos (excepto piel) que expresen el marcador de superficie CD25 y/o CD2.
— Niveles de triptasa sérica >20 ng/ml (excepto si el paciente tiene otra neoplasia mieloide).

En el caso de nuestra paciente encontramos que cumple el criterio mayor y dos criterios menores, ya que presenta niveles elevados de triptasa sérica y en el estudio inunofenotípico se detecta positividad para CD2, siendo CD25 negativo.

CONCLUSIONES

La etiología de la PCR supone un gran reto diagnóstico, especialmente una vez descartadas las causas más frecuentes, pues nos encontramos con un diagnóstico diferencial muy amplio. Una revisión exhaustiva de la historia clínica nos puede dar

Tabla 1
Desencadenantes de activación mastocitaria en mastocitosis sistémica.

Picadura de insectos o animales venenosos	Himenópteros
	Medusas
	Serpientes
Fármacos	Opioides
	Contrastes radiológicos
	AINEs y aspirina
	Antibióticos (Vancomicina, fluorquinolonas)
	Relajantes musculares
Cambios de temperatura	Calor
	Frío
Irritación mecánica	Presión
	Fricción
	Masaje
Procedimientos invasivos	Cirugías
	Biopsias
	Endoscopias
Otros	Alcohol
	Estrés emocional
	Ejercicio físico
	Comida picante
	Infecciones
	Fiebre

información clave que en un primer momento haya sido pasada por alto. Además, nos podemos apoyar en una gran diversidad de pruebas complementarias, desde una analítica sanguínea hasta una prueba de imagen de gran resolución, pasando por estudios electrofisiológicos y anatomopatológicos, entre otros. Todo esto se evidencia en el caso aquí expuesto, donde se llega al diagnóstico de mastocitosis sistémica

tras múltiples pruebas diagnósticas y gracias al trabajo en equipo con un enfoque multidisciplinar que ha ido variando y adaptándose a la evolución del cuadro clínico.

BIBLIOGRAFÍA

1. Castells MC, Akin C. Mastocytosis (cutaneous and systemic) in adults: Epidemiology, pathogenesis, clinical manifestations, and diagnosis. UpToDate [Internet]. 2024 [Consultado abril 2025]. Disponible en: **Mastocytosis (cutaneous and systemic) in adults: Epidemiology, pathogenesis, clinical manifestations, and diagnosis**
2. Gotlb J. Advanced systemic mastocytosis: Management and prognosis. UpToDate [Internet]. 2024 [Consultado abril 2025]. Disponible en: **Advanced systemic mastocytosis: Management and prognosis**

72

Angiosarcoma cardiaco, una causa rara de insuficiencia cardiaca

AUTORA:

Beatriz Poyatos Herraiz
Residente de Cardiología.
Hospital Clínico Universitario Virgen de la Arrixaca

RESUMEN

Los tumores primarios cardiacos son extremadamente raros, pero dentro de los tumores malignos, el angiosarcoma es el más frecuente, apareciendo sobre todo en adultos jóvenes varones y siendo su localización más frecuente la aurícula derecha (AD). Se trata de tumores muy agresivos que de entre sus formas de presentación destacan la insuficiencia cardiaca (IC), el taponamiento cardiaco o las arritmias supraventriculares. Presentamos el caso de un paciente varón de 48 años que ingresó inicialmente por clínica de palpitaciones y cuyo diagnóstico final fue de angiosarcoma cardiaco metastásico.

Palabras clave: primary cardiac angiosarcoma; cardiac tumor; cardiac tamponade; chemotherapy.

CASO CLÍNICO

Varón de 48 años con antecedentes médicos de hipertensión arterial, dislipemia e ictus isquémico en territorio posterior de ACM izquierda criptogenético, que ingresó inicialmente por clínica de palpitaciones, objetivándose en ecocardiografía una masa cardiaca adyacente a pared libre del ventrículo derecho (VD). Tras su traslado hospitalario precisó ingreso en UCI por taponamiento cardiaco que requirió pericardiocentesis evacuadora de urgencia con toma de muestra para análisis citológico del líquido pericárdico, que en un primer momento ofreció dudas sobre el diagnóstico exacto del tipo de tumor, sin embargo, dada la mala situación clínica del paciente y estadio metastásico del tumor cardiaco, se inició quimioterapia (QT) urgente con carboplatino y etopósido. Tras dicho episodio, se administraron 4 ciclos de QT con respuesta parcial en tomografía computerizada (TC) y resonancia magnética (RMN). Pasados tres meses, el paciente ingresó por insuficiencia cardiaca aguda que precisó oxigenoterapia en gafas nasales de alto flujo para mantener saturaciones de oxígeno en torno a 95 %. A nivel analítico destacó un NT-proBNP 4500 pg/mL y TnI 2300 ng/mL en relación a la situación de insuficiencia cardiaca (IC) aguda que fueron disminuyendo a lo largo del ingreso. Se evidenció en ecocardiografía como la masa cardiaca, de aspecto heterogéneo, infiltraba la pared libre del VD en toda su extensión comprometiendo su contractilidad y se extendía hacia el tracto de salida del VD, produciendo de esta forma una compresión extrínseca que condicionaba el llenado del VD, además se apreció derrame pericárdico ligero. Se realizó nuevo TC cardiaco descartando TEP y objetivándose incremento del tamaño de la masa cardiaca (Figura 1), pequeño derrame pleural bilateral con atelectasias laminares, adenopatías mediastínicas y un aumento de la afectación metastásica ósea, con aparición de nuevas lesiones en varias costillas de forma bilateral y aumento de la existente a nivel posterior de la 7ª costilla derecha con aparición de masa de partes blandas a su alrededor (Figura 2), que pudo biopsiarse para estudio anatomopatológico (AP) e inmunohistoquímico (IH). Tras obtener los resultados de la biopsia (AP: "células de elevado pleomorfismo nuclear y escaso citoplasma. Forma grupos celulares y células dispuestas en trabéculas separadas por una fina trama reticulínica que a veces rodea pequeños grupos y ocasionalmente aisladas. Frecuentes fenómenos de apoptosis y escasas figuras de mitosis." (Figura 3) IH: "expresión positiva citoplasmática difusa para Vimentina, y focalmente de membrana para CD31. Expresión negativa para CK-AE1/AE3, D2-40, HMB-45, sinaptofisina, desmina, calretinina, PS100 y CD45.") se informó del diagnóstico definitivo de sarcoma poco diferenciado tipo angiosarcoma, para lo que se pautó QT con taxol semanal con intención paliativa, dándose de alta con dicho esquema terapéutico y control del dolor de forma ambulatoria con parches de fentanilo.

Figura 1. TC de tórax con contraste: Masa hipodensa adyacente al VD que produce compresión del mismo, derrame pericárdico ligero y derrame pleural bilateral.

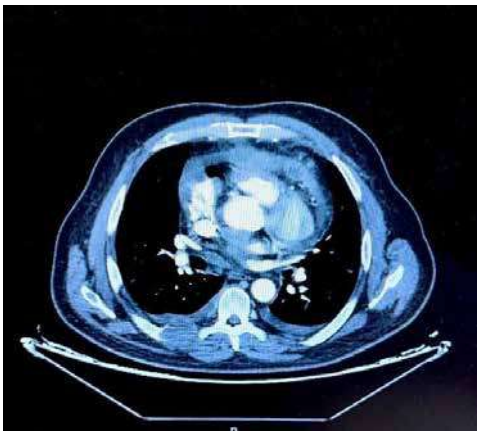

Figura 2. TC de tórax: Se aprecia aumento de tamaño de metástasis a nivel posterior de la 7ª costilla derecha, con aparición de masa de partes blanda.

DISCUSIÓN

Los tumores primarios cardiacos son extremadamente raros (0,02 %). Dentro de los tumores malignos, el más frecuente es el angiosarcoma con una incidencia del 37 % con respecto al total de sarcomas cardiacos y su localización más frecuente es la AD, que suele asociar derrame pericárdico. Se caracterizan por ser extremadamente agresivos y producir metástasis a distancia entre el 47 a 89 % de los casos, preferentemente a pulmón, pero también a cerebro, hueso y colon. Se presentan en mayor porcentaje en hombres que en mujeres con proporción 2:1 y la edad de aparición suele ser en menores de 65 años teniendo la incidencia pico a los 40 años (1, 2). Se informa que la tasa de supervivencia a los 5 años es de alrededor del 14 % (3).

En cuanto a la forma de presentación, los síntomas más frecuentes son la disnea, que está presente en el 59-88 % de los casos (3), el dolor torácico, síntomas relacionados con IC derecha, hemopericardio que puede llevar al taponamiento cardiaco y las arritmias supraventriculares que aparecen como palpitaciones, como es el caso de nuestro paciente (1, 2).

El diagnóstico del angiosarcoma cardiaco es complejo debido a sus diferentes e inespecíficas formas de presentación. La ecocardiografía, TC o RMN pueden proporcionarte una primera sospecha diagnóstica, aunque el diagnóstico de certeza siempre requerirá una biopsia con posterior estudio AP e IH.

La ecocardiografía transesofágica (ETE) suele utilizarse como primera línea en el diagnóstico, pero para una mejor caracterización anatómica, funcional y tisular tiene

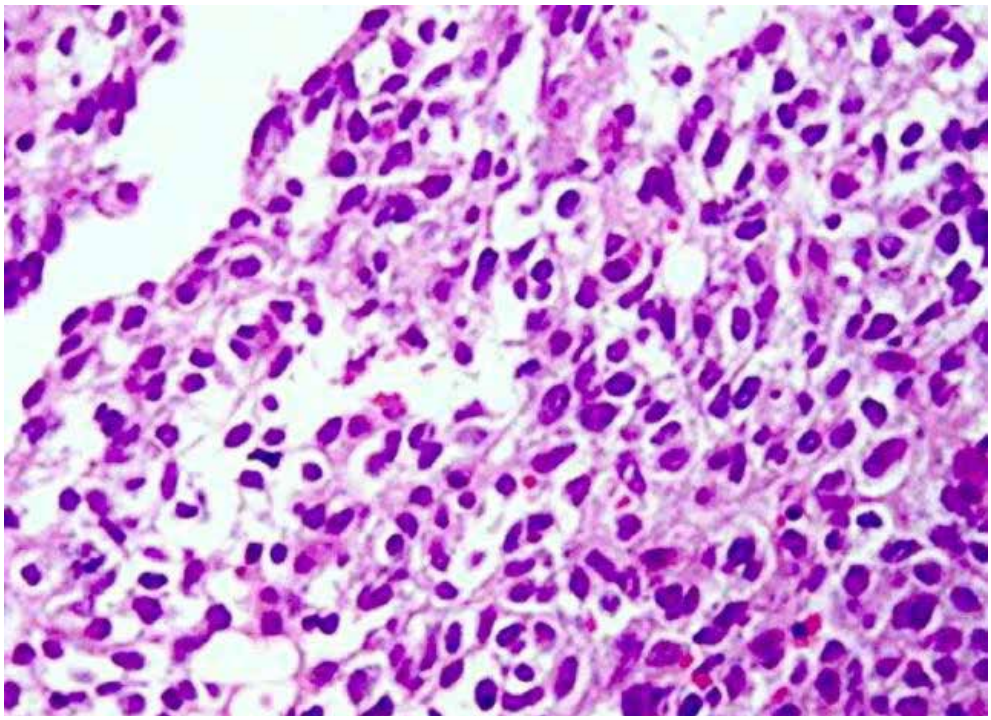

Figura 3. Histopatología angiosarcoma cardiaco: Se aprecian células con elevado pleomorfismo nuclear y escaso citoplasma.

un mayor rendimiento la RMN (4). La TC ayuda a detectar metástasis a distancia y a guiar biopsias (3).

En cuanto al tratamiento, se prefiere como primera opción la resección quirúrgica temprana valorando la asociación de QT adyuvante; y en caso de tratarse de un paciente en estadios avanzados irresecable, como es el caso de nuestro paciente, se valora la administración de QT paliativa y control del dolor de forma ambulatoria (1, 2, 3).

CONCLUSIÓN

El angiosarcoma cardiaco es una neoplasia maligna cuyo diagnóstico representa un desafío por su baja incidencia y su alta mortalidad. ETE, RMN y TC pueden sernos de gran utilidad en el diagnóstico y evaluación tumoral, pero para llegar a caracterizar de forma certera el tumor y poder aplicar un tratamiento dirigido es necesaria la realización de una biopsia con estudio molecular posterior. Es fundamental la detección precoz por su agresividad y es imprescindible aplicar el tratamiento desde un enfoque multidisciplinar.

Mayor investigación de esta neoplasia podría aportar nuevas líneas de tratamiento dirigidas y mejorar los resultados pronósticos.

BIBLIOGRAFÍA

1. Rahouma M, Arisha MJ, Elmously A, El-Sayed Ahmed MM, Spadaccio C, Mehta K, et al. Cardiac tumors prevalence and mortality: A systematic review and meta-analysis. Int J Surg. 2020 Apr;76:178-189.
2. Butany J, Nair V, Naseemuddin A, Nair GM, Catton C, Yau T. Cardiac tumours: diagnosis and management. Lancet Oncol. 2005 Apr;6(4):219-28.
3. Shenoy C, Grizzard JD, Shah DJ, Kassi M, Reardon MJ, Zagurovskaya M, et al. Cardiovascular magnetic resonance imaging in suspected cardiac tumour: a multicentre outcomes study. Eur Heart J. 2021 Dec 28;43(1):71-80.
4. Colin GC, Symons R, Dymarkowski S, Gerber B, Bogaert J. Value of CMR to Differentiate Cardiac Angiosarcoma From Cardiac Lymphoma. JACC Cardiovasc Imaging. 2015 Jun;8(6):744-6.

73

Sífilis congénita en una niña de 4 años: La importancia del protocolo de atención al niño migrante

AUTORA:

Xènia Claver Pros
Residente de Pediatría y Áreas Específicas.
Hospital Clínico Universitario Virgen de la Arrixaca

RESTO AUTORES:

María Sánchez Pérez - Gloria Lojo Piñeiro - Alba Giménez Pérez
Cristina Bienert Groetsch - María José Monreal Campos

RESUMEN

La sífilis es la infección producida por *Treponema pallidum* y es transmitida por contacto sexual o vertical de madre a hijo, siendo esta última la sífilis congénita.

Se presenta el caso de una niña de 4 años con sífilis congénita diagnosticada mediante el cribado serológico que se realizó dentro del protocolo de atención al menor de edad migrante. Tras un estudio de extensión en el que únicamente se detectó afectación dental, la paciente recibió tratamiento con penicilina intravenosa durante 10 días con buena evolución posterior.

Palabras clave: sífilis congénita, cribado neonatal, atención al menor de edad migrante.

INTRODUCCIÓN Y OBJETIVOS

La sífilis congénita es una entidad poco frecuente en nuestro país, pero dado el aumento de casos de sífilis en Europa en los últimos años es importante tenerla en cuenta tanto en embarazadas como en recién nacidos y niños migrantes, ya que su control depende principalmente de la detección precoz en las gestantes y de su tratamiento adecuado.

El objetivo de este caso es hacer una revisión de la sífilis congénita y remarcar la importancia del programa de atención al niño menor migrante, incluido dentro del programa de atención al niño sano y adolescente (PANA), en la detección de patología infecciosa importada.

PRESENTACIÓN DEL CASO

Se presenta una preescolar de 4 años que es remitida a la consulta de infectología pediátrica por sospecha de sífilis congénita.

En cuanto a sus antecedentes, refieren un embarazo parcialmente controlado en Venezuela, realizándose dos ecografías y una única serología en el tercer trimestre que tras el parto se informó de posible sífilis, pero que tras nueva extracción en la paciente y ambos progenitores se orientó como falso positivo y no recibieron tratamiento.

A los 3 meses de edad apareció un exantema micropapular eritematoso en tronco y extremidades que se autolimitó a la semana sin otra clínica asociada.

En la revisión del menor migrante realizada en centro de salud dos años tras su llegada, serología positiva para sífilis confirmada en dos muestras (RPR 1/512, TPHA y CLIA positivos). La exploración física era normal salvo por una alteración en el esmalte en premolares superiores e inferiores, sin alteraciones en su forma (Figura 1). Ante dos determinaciones positivas para lues, se establece el diagnóstico de sífilis congénita y se decide ingreso para despistaje de afectación clínica e inicio de tratamiento con penicilina iv.

Durante su ingreso se realiza estudio de extensión para descartar afectación sistémica: otorrinolaringológica con potenciales evocados auditivos de tronco, del sistema nervioso central con punción lumbar, oftalmológica con fondo de ojo y de huesos largos con serie ósea, siendo todos ellos normales.

Se considera la alteración del esmalte como una presentación sintomática de la enfermedad, por lo que recibe 10 días de tratamiento con penicilina endovenosa. Se completa el estudio del niño migrante iniciado en su pediatra con el resto de serologías de patología importada (*Tripanosoma cruzi*, *W. bancrofti*, amebas, *Schistosoma* y

Toxocara) y estudio de parásitos en heces que son negativos y se decide alta para seguimiento en consulta de infectología pediátrica.

En el seguimiento 3 meses después en consultas externas, los títulos de anticuerpos no-treponémicos habían descendido dos diluciones (RPR 1/128).

Figura 1. Alteración del esmalte dental en premolares inferiores al diagnóstico.

DISCUSIÓN

La Organización Mundial de la Salud estima que 1,5 millones de mujeres embarazadas se infectan de sífilis cada año en todo el mundo, lo que supone entre el 3-15 % de las mujeres en edad fértil en países en desarrollo y 700.000 casos de sífilis congénita anuales (1).

Según el último Informe de Vigilancia Epidemiológica de las Infecciones de Transmisión Sexual en España publicado en octubre de 2024, en el año 2023 se notificaron 10.879 casos de sífilis en nuestro país (22,62 por cada 100.000 habitantes), lo que supone un aumento del 24,1 % desde el año 2020, y 7 casos de sífilis congénita (2,17 por cada 100.000 nacidos vivos) (2).

El cribado serológico de la embarazada se realiza en el primer trimestre y sólo se repite en el tercer trimestre y el parto en aquellas gestantes con alto riesgo de infección (adicción a drogas por vía parenteral, múltiples parejas sexuales, infección por VIH, otras infecciones de transmisión sexual durante el embarazo…). Ninguna madre o recién nacido debería abandonar el hospital sin que se haya documentado el estado serológico materno al menos una vez durante el embarazo (3).

La infección se puede transmitir al feto en cualquier estadio de la enfermedad materna pero en distinta tasa: 70-100 % si sífilis primaria o secundaria, 40 % si sífilis latente temprana y 10 % si sífilis latente tardía. El riesgo de transmisión vertical aumenta conforme avanza la gestación, mientras que la gravedad de la afectación fetal será mayor cuánto más precoz sea su adquisición. Con el tratamiento materno adecuado, el riesgo de sífilis congénita se reduce a un 1-2 %, sobre todo si la madre recibe el tratamiento al menos 1 mes antes del parto. No se transmite a través de la lactancia materna.

La sífilis congénita se puede dividir en dos fases: sífilis precoz, cuando se detecta en los dos primeros años de vida, como es en la mayor parte de los casos; y sífilis tardía, cuando se detecta después de esta edad, y era el caso de nuestra paciente (4).

La sífilis precoz puede ser fatal en el período neonatal, pero hasta un 90 % de los pacientes nacen asintomáticos y presentan manifestaciones entre las 5 semanas y 3 meses. En este contexto, la niña presentó a los 3 meses un exantema micropapular inespecífico que podría corresponder a una presentación de la sífilis precoz, sin embargo, el amplio diagnóstico diferencial de los exantemas en lactantes impide establecer un diagnóstico de certeza retrospectivo.

En los niños no tratados, independientemente de si han presentado clínica anteriormente, a partir de los 2 años pueden presentar clínica de sífilis congénita tardía. La tríada de Hutchinson (dientes de Hutchinson, queratitis intersticial e hipoacusia neurosensorial) es la manifestación más característica, pero se han descrito alteraciones de prácticamente todos los órganos y sistemas.

El único tratamiento aprobado para la sífilis congénita es la penicilina, y la posología depende de la edad del paciente (neonato o edad mayor de un mes) y de los síntomas. En el caso de lactantes mayores de un mes asintomáticos, el tratamiento consiste en tres dosis semanales de penicilina G benzatina intramuscular (50.000 U/kg) y en casos sintomáticos, 10 días con penicilina G endovenosa (50.000 U/kg/dosis cada 4-6 horas) (5).

Nuestra paciente sólo presentaba una alteración inespecífica del esmalte dental, manifestación que se ha descrito en pacientes con sífilis tardía, motivo por el que recibió 10 días de tratamiento y no presentó ningún efecto adverso (4).

El seguimiento tanto clínico como serológico se debe realizar en todos los casos. Las serologías treponémicas (CLIA, TPHA, FTA-ABS) no deben utilizarse para evaluar la respuesta al tratamiento, ya que pueden permanecer positivas a pesar de un tratamiento eficaz y porque traviesan la barrera placentaria, por lo que pueden persistir hasta los 15 meses.

Se deben realizar serologías no-treponémicas (RPR) cada 3 meses hasta que los títulos se negativicen. El objetivo es la disminución de 2 diluciones 12-18 meses tras el tratamiento. Si no fuera el caso, sería necesario un nuevo estudio de extensión y un segundo ciclo de tratamiento. Nuestra paciente ha presentado una disminución de dos diluciones a los tres meses, lo que nos indica una buena respuesta a este a pesar de que debe continuar los controles. Además, había ajustado su calendario vacunal y completado el cribado de patología según el protocolo del niño migrante (5, 6).

CONCLUSIONES

La sífilis sigue constituyendo un problema a escala mundial, a pesar de la existencia de medidas preventivas y un tratamiento eficaz. La correcta revisión de la historia

clínica en embarazadas y en los recién nacidos es fundamental para asegurar que el cribado se ha realizado correctamente.

El programa de atención al menor migrante es una excelente oportunidad para la detección de patología infecciosa importada tanto en niños que llegan por primera vez a nuestro país como en aquellos que visitan el país de origen. A pesar de que la responsabilidad principal de este cribado recae en el pediatra de primaria, cualquier contacto del menor con el sistema sanitario debe considerarse una oportunidad para revisar y garantizar que haya sido realizado previamente.

BIBLIOGRAFÍA

1. World Health Organization. Congenital syphilis - Mother-to-child transmission of syphilis [Internet]. 2024. Available from: **https://www.who.int/teams/global-hiv-hepatitis-and-stis-programmes/stis/prevention/mother-to-child-transmission-of-syphilis**
2. Unidad de vigilancia de VIH, ITS y hepatitis B y C. Vigilancia epidemiológica de las infecciones de transmisión sexual, 2023. Centro Nacional de Epidemiología, Instituto de Salud Carlos III/División de Control de VIH, ITS, Hepatitis virales y Tuberculosis, Dirección General de Salud Pública y Equidad en Salud; 2024.
3. Hospital Vall d'Hebron, Unidad de Patología Infecciosa e Inmunodeficiencias de Pediatría (UPPIP). Sífilis Congénita. 2024 Nov;1–23.
4. UpToDate. Último acceso: abril 2025. Congenital syphilis: Clinical manifestations, evaluation and diagnosis. AC Arrieta. Actualizado: 31 enero 2025.
5. UpToDate. Último acceso: abril 2025. Congenital syphilis: Management and outcome. AC Arrieta. Actualizado: 24 enero 2025.
6. Consejería de Salud. Dirección General de Salud Pública y Adicciones. Servicio de Prevención y Protección de la Salud, editor. Programa de Atención al Niño y al Adolescente. Atención a la persona menor de edad migrante. 2024;35:336–46.

74

Silencio en el hemitórax vacío: neumonectomía. A propósito de un caso

AUTOR:

Antonio Moreno Aroca
Residente de Anestesia y Reanimación.
Hospital Clínico Universitario Virgen de la Arrixaca

RESTO AUTORES:

Naomi Fernández Hernández

RESUMEN

Se expone el caso de un varón de 57 años que se somete a una intervención programada de neumonectomía total izquierda tras ser diagnosticado de un carcinoma epidermoide pobremente diferenciado de lóbulo superior de pulmón izquierdo cT2N1-N2MO, CIIB/cIIIA.

El paciente desarrolla diversas complicaciones derivadas de la cirugía y su estancia en unidades de críticos, así como de una mala situación basal.

La neumonectomía total es una intervención con una enorme morbimortalidad y no está exenta de complicaciones que pueden comprometer la vida del paciente. Es necesario un exhaustivo balance del riesgo beneficio de la cirugía, así como reanimación y vigilancia postquirúrgica muy estricta para evitar males mayores.

Palabras clave: neumonectomía total; toracotomía; fibrilación auricular; derrame pleural.

CASO CLÍNICO

Motivo de consulta

Varón de 57 años que se somete a una intervención programada de neumonectomía total izquierda tras ser diagnosticado de un carcinoma epidermoide pobremente diferenciado de lóbulo superior de pulmón izquierdo cT2N1-N2MO, ClIB/cIIIA.

Antecedentes médicos

Alergias medicamentosas conocidas: Penicilina/cefalosporinas.

Hábitos tóxicos: Fumador de cannabis. Fumador de 2 paquetes/día. Bebedor ocasional. Ex-consumidor de heroína y cocaína por vía nasal, fumada y parenteral durante 15 años, negando consumo desde 2018 (excepto cannabis fumado diario). En tratamiento desde 2018 anterior con mórficos, que inició por cuenta propia para deshabituación de heroína y cocaína y posteriormente tomando por dolor.

Antecedentes respiratorios: Probable EPOC sin realización de espirometría. En tratamiento con Bromuro de Ipatropio. Enfisema centroacinar moderado, y paraseptal sustancial, de predominio lóbulos superiores. Micronódulos pulmonares bilaterales, algunos de ellos calcificados, sugestivos de pequeños granulomas. Carcinoma de laringe epidermoide supraglótico T3N2bM0 sometido a laringectomía total el 11/08/21.

Antecedentes infectocontagiosos: VHC tratado y curado hace 22 años.

Antecedentes traumatológicos: Poliartrosis. Hernias discales cervicales y lumbares. Osteoporosis. Mano traumática por estallido de petardo con amputación distal de dígitos 1°, 2° y 3° y exposición ósea asociada.

Antecedentes neurológicos: Polineuropatía sensitivomotora mixta (axonal y desmielinizante) de grado moderado y crónica; lumbalgia crónica invalidante.

Antecedentes quirúrgicos

Fractura de escafoides de la mano izquierda, fractura del 1° dedo del pie derecho, fractura subcapital derecha Garden I (2011), herniorrafia inguinal izquierda, laringectomía total vaciamiento cervical bilateral en 08/21, fractura de clavícula derecha.

Tratamiento crónico

Buscapina 10 mg (1-1-1), Bromuro Ipatropio 10 mg (1-1-1). Dexketoprofeno 25 mg (2-2-2). Condroitín sulfato 200/250 mg (2-2-2). Fentanilo parches 100 mcg/h (3 al dia). Budesonida/formoterol 100/6 mcg (2-2-2) Pregabalina 150 mg (1-1-1). Morfina a demanda.

Enfermedad actual

Paciente que ingresa en Unidad de Reanimación tras cirugía programada de neumonectomía total izquierda y linfadenectomía por toracotomía posterolateral extraserrática. La cirugía había resultado técnicamente complicada y muy laboriosa: se halla un pulmón completamente adherido, el cual es liberado mediante disección cuidadosa y posteriormente resecado en su totalidad. Asimismo, se realiza linfadenectomía (ventana aortopulmonar). Tras ello, se realiza prueba del agua sin constatar fuga aérea, se colocan puntos de refuerzo en "U" a muñón bronquial y se deja drenaje pleural. Finalmente se lleva a cabo cierre por planos y tras 168 minutos de cirugía el paciente es llevado a la Unidad de Reanimación.

Evolución en Unidad de Reanimación

El paciente llega a Reanimación bajo los efectos residuales de la anestesia general, portador de Kendall por traqueostomía manteniendo buen intercambio gaseoso, PaFi>300. Hemodinámicamente inestable precisando de perfusión de noradrenalina a dosis bajas (0,05-0,08 mcg/kg/min) por vía venosa yugular izquierda. Hb al ingreso de 10,6 g/dL, sin signos de sangrado activo. Diuresis conservada durante la cirugía y en postoperatorio (>0,5 mL/kg/hora) sin apoyo farmacológico. Afebril sin signos de infección activa ni antibioterapia. El paciente presenta palidez mucocutánea y estado caquéctico. Portador de epidural torácica, el dolor se controla con bolos de Ropivacaína 0,2 %.

Al tratarse de una cirugía agresiva con potencial riesgo de complicaciones postquirúrgicas, se decide cursar ingreso para vigilancia exhaustiva las primeras horas y destete catecolaminérgico. La tarde trascurre sin incidencias.

Durante la madrugada el paciente comienza con ritmo de fibrilación auricular acompañado de respuesta ventricular rápida en torno a 150 lpm con repercusión hemodinámica requiriendo aumento de dosis de noradrenalina hasta 0,12 mcg/kg/min. Se administra carga de Amiodarona con 300 mg y se comienza perfusión continua con 900 mg a pasar en 24 h. Se realizan 2 intentos de cardioversión eléctrica previa

administración intravenosa de lidocaína y magnesio, que resultan fallidos. Se solicita radiografía de tórax portátil que descarta hallazgos patológicos y el paciente queda en FA ante la imposibilidad de reversión a ritmo sinusal.

En la mañana siguiente, se realiza un nuevo electrocardiograma (ECG), evidenciándose un ritmo de fibrilación auricular con respuesta ventricular rápida, aproximadamente 170 latidos por minuto, asociado a episodios de taquicardia ventricular no sostenida. Se realiza interconsulta con el servicio de Cardiología, quienes indican continuar con la perfusión de amiodarona y programar un nuevo intento de cardioversión eléctrica a las 24 horas. Se lleva a cabo una ecocardiografía transtorácica a pie de cama, que muestra una adecuada contractilidad miocárdica global, sin evidencia de dilatación de cavidades cardíacas ni presencia de derrame pericárdico.

Horas más tarde, en el transcurso de la tarde del mismo día, se documenta reversión espontánea de la fibrilación auricular, recuperando el paciente ritmo sinusal. Se reduce la dosis de la perfusión continua de Amiodarona a 600 mg/día. Se realiza tromboelastografía (TEG) objetivándose todos los parámetros en rango de normalidad. El paciente sigue precisando de soporte hemodinámico pero a dosis más reducidas de noradrenalina: 0,06 mcg/kg/min.

Tras 72 horas aproximadamente del debut de la FA se suspende la perfusión de Amiodarona sin nuevas reincidencias. Se consigue el destete catecolaminérgico manteniendo tensiones arteriales medias superiores a 65mmHg, por lo que al no precisar de más cuidados por parte de la Unidad de Reanimación se da de alta al paciente a planta.

Evolución en planta y reingreso en Reanimación

Tras poco más de 24 horas en planta el paciente sufre un deterioro respiratorio rápidamente progresivo quedando con saturaciones de oxígeno en torno a 75 % a pesar de oxigenoterapia con ambú por traqueostomía, por lo que se traslada de manera urgente a REA.

A su llegada se estabiliza al paciente, administrando alto flujo por traqueostomía quedando con saturación de 92 %. Se realiza radiografía de tórax portátil que evidencia derrame pleural de nueva instauración en el pulmón izquierdo.

Requiere colocación de nuevo tubo de tórax de manera urgente conectado a PleurEvac drenando 3L de características serosas. Tras esto, el paciente queda estable, quedando ingresado nuevamente en Reanimación.

Bajo este contexto el paciente comienza nuevamente con deterioro del estado general y rachas de taquicardia irregular. Ritmo de fibrilación auricular con respuesta ventricular rápida acompañado de hipotensión que requiere aumento de dosis de

drogas vasoactivas. Se pauta carga de Amiodarona 300mg IV y posterior perfusión continua con 900mg/24h, con lo cual se consigue revertir el episodio. El paciente queda en ritmo sinusal a 80lpm, estable.

A lo largo de su ingreso en REA el paciente requiere trasfusión de hasta 4 concentrados de hematíes por anemización progresiva. Estable clínicamente, aunque dependiente de drogas vasoactivas para mantener tensiones arteriales en rango. Consciente y orientado, mantiene tolerancia oral suplementada con batido hiperproteicos dado su estado de desnutrición.

Tras 72 horas, no se objetiva débito por tubo de tórax y se procede al clampaje para posterior retirada tras 24 horas. Una vez suspendida, sin incidencias, la perfusión de noradrenalina, se decide nuevamente alta a planta.

DISCUSIÓN

Tras una neumonectomía total el riesgo de complicaciones es muy elevado: alteraciones de la conducción cardíaca, estrés respiratorio, inflamación local y sistémica, estrés mecánico y desplazamiento/compresión mediastínica. (1). Estas son algunas de las causas que pueden precipitar la irritabilidad de la conducción nerviosa del corazón y desencadenar arritmias potencialmente mortales para el paciente (2). La fibrilación auricular aparece en hasta el 46 % de los casos y puede llevar a complicaciones mayores como la insuficiencia cardiaca y la trombogénesis (3). Por otro lado, la extirpación de un pulmón provoca un aumento de la presión negativa en el espacio libre sobre el cual el organismo responde acumulando líquido (exudado estéril), situación agravada por un drenaje linfático ineficaz tras la linfadenectomía quirúrgica (3).

CONCLUSIONES

1. La neumonectomía total es una intervención quirúrgica con una alta morbimortalidad.
2. La complicación más frecuente es la fibrilación auricular (FA).
3. No es infrecuente la ocupación del espacio vacío por exudado estéril condicionando deterioro respiratorio.

BIBLIOGRAFÍA

1. Fernando HC, Jaklitsch MT, Walsh GL, Tisdale JE, Bridges CD, Mitchell JD, et al. The Society of Thoracic Surgeons practice guideline on the prophylaxis and management of atrial fibrillation associated with general thoracic surgery: executive summary. Ann Thorac Surg. 2011;92(3):1144–52
2. Rena O, Papalia E, Oliaro A, Casadio C, Ruffini E, Filosso PL et al. Supraventricular arrhythmias after resection surgery of the lung. Eur Cardiothorac Surg.2001;20(4):688
3. Alloubi I, Jougon J, Delcambre F, Baste JM, Velly JF. Early complications after pneumonectomy: retrospective study of 168 patients. Interact Cardiovasc Thorac Surg 2010;11(2):162–5.
4. Jordan S, Mitchell JA, Quinlan GJ, Goldstraw P, Evans TW. The pathogenesis of lung injury following pulmonary resection. Eur Respir J. 2000;15(4):790–9.

75

Retinocoroiditis por toxoplasmosis de presentación inusual

AUTORA:

Alba García Marco
Residente de Oftalmología.
Hospital General Universitario Santa Lucía de Cartagena

RESUMEN

Consulta una mujer de 32 años de origen ecuatoriano con molestias en ojo izquierdo de 2 días de evolución y disminución de agudeza visual. En la exploración destaca hiperemia conjuntival, pliegues maculares y una mancha blancoamarillenta. Se diagnostica de retinocoroiditis. Ante el empeoramiento, se decide ingreso a medicina interna y estudio autoinmune y serológico, en el que se positivizan IgG varios posibles microorganismos y se empieza a descartar el posible origen autoinmune. Sin embargo, ante la dificultad para hacer un diagnóstico certero, se toman muestras de humor acuoso, con PCR positiva para *Toxoplasma gondii*.

La particularidad de este cuadro radica en la presentación inespecífica de la toxoplasmosis ocular, que generalmente se diagnostica en su fase inactiva mediante el hallazgo casual de una cicatriz retiniana, no presente en este caso, posiblemente por tratarse de una cepa característica de América latina.

Palabras clave: toxoplasmosis ocular, enfermedad activa, cicatriz retiniana, retinocoroiditis.

CASO CLÍNICO

Acude a urgencias de oftalmología una mujer de 32 años por molestias en OI de 2 días de evolución. Entre sus antecedentes únicamente destaca el síndrome de ovario poliquístico y apendicectomía en la infancia, así como toma de anticonceptivos orales tras dos abortos voluntarios de sus dos gestaciones. Refiere viajes a Ecuador para visitar a sus familiares casi todos los años.

En la exploración física oftalmológica la agudeza visual es de 1 en ojo derecho (OD) y de 0,7 en ojo izquierdo (OI), y llama la atención hiperemia conjuntival generalizada en OI, así como brillo en membrana limitante interna (MLI) a nivel macular en el fondo de ojo (Figura 1) (FO) con pliegues y un área blancoamarillenta bajo arcada inferior que no afecta a mácula. La presión intraocular fue de 16 mmHg en ambos ojos, y resto de exploración normal. La Tomografía óptica computarizada (OCT) muestra un leve engrosamiento macular con apreciación de pliegues en la membrana limitante interna, que ya apreciábamos en el FO (Figura 2).

Se diagnostica retinocoroiditis temporal inferior (uveítis posterior) de OI a estudio de posible origen infeccioso. Pese al buen aspecto clínico y, tras hablar con medicina interna, ante la sospecha de un cuadro sistémico infeccioso o autoinmune y el posible empeoramiento de los síntomas, se decide ingreso en medicina interna y se piden diversas pruebas, así como analítica general con serología que puedan ayudar a esclarecer la etiología del cuadro con el fin de poner tratamiento dirigido.

Dos días después la paciente presenta empeoramiento, con aumento de molestias oculares y sensación de visión borrosa aún mayor, por lo que se revisa de nuevo. En esta ocasión, el empeoramiento se aprecia en la exploración física oftálmica con aumento de la hiperemia conjuntival, aparición de tyndall en cámara anterior con sinequias posteriores iridopupilares en los 180º inferiores que rompen con atropina y depósitos retroqueráticos gruesos, con vitritis en cámara posterior, así como aumento del brillo de la MLI en el FO (FO) con engrosamiento del área blancoamarillenta con líquido subretiniano.

En este momento la retinocoroiditis temporal inferior pasa a ser una panuveítis de OI. La primera sospecha diagnóstica es de posible toxoplasmosis, tuberculosis, herpesvirus, citomegalovirus (CMV), sífilis, VIH y enfermedades autoinmunes (aunque parecen menos probables por el aspecto clínico). A la espera de diagnóstico etiológico, se inicia tratamiento local para la panuveítis con acetato de prednisolona 10 mg/ml 1 gota cada hora y colirio ciclopléjico (hidrocloruro de ciclopentolato) 1 gota cada 8 h.

La EDI- OCT (Enhanced Depth Imaging OCT) macular muestra un engrosamiento a nivel coroideo, sin edema macular. En la angiografía con fluoresceína se aprecia una re-

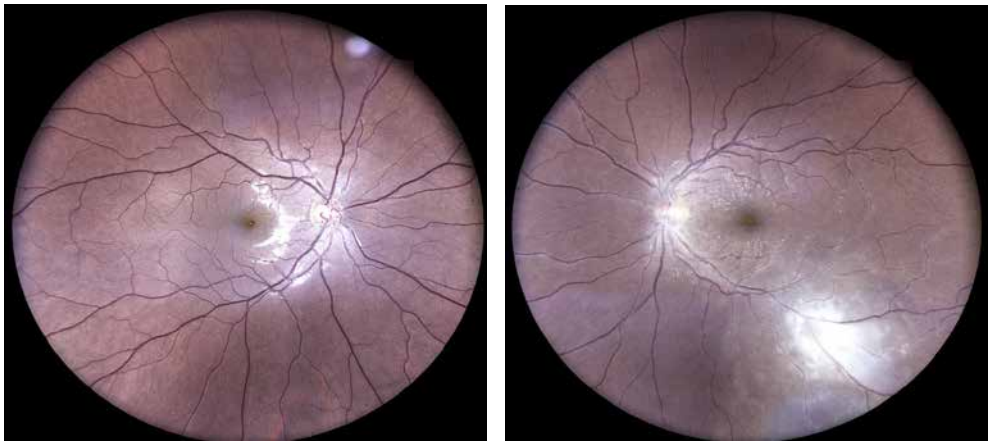

Figura 1. Retinografía. Retinografía OD: normal. Retinografía OI: Se observa un brillo en la membrana limitante interna a nivel macular en el fondo de ojo con pliegues y un área blancoamarillenta bajo arcada inferior que no afecta a mácula.

tinocoroiditis en el lugar de la lesión con vasculitis adyacente (Figura 3). En la Ecografía B se aprecia densa área de vitritis perilesional y engrosamiento coroideo, sin otros signos importantes. (Figura 4) La analítica es normal: PCR 0,30, LDH normal (116 U/L), FA normal (89UI/L), enzimas hepáticas normales, sin neutrofilia ni alteración linfocítica ni alteración del resto de serie blanca, con leve anemia microcítica (11,5 g/dL) y plaquetas dentro del rango normal. Analítica de orina normal, sedimento sin leucocitos. La radiografía de tórax resulta anodina.

Los primeros resultados de la analítica arrojan complementos (Inmunoalergia C3 160,2 y C4 34,7) normales, así como, velocidad de sedimentación (VSG) 27,0, varios anticuerpos ANCAs y antifosfolípidos normales, que, aunque a falta de resultados, comienzan a descartar posibilidad de enfermedad autoinmune y refuer-

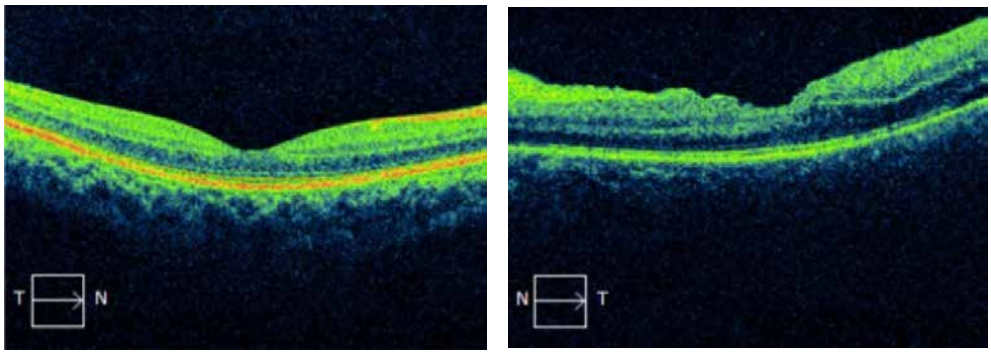

Figura 2. OCT. OCT OD: normal. OCT OI: Se observa un leve engrosamiento macular con apreciación de pliegues en la membrana limitante interna.

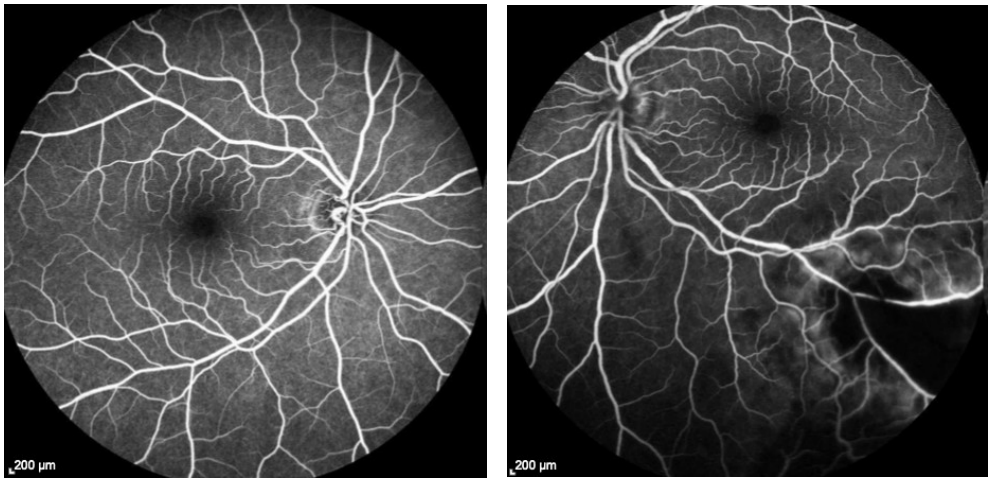

Figura 3. Angiografía con fluoresceína. OD: normal. OI: En la angiografía con fluoresceína se aprecia una retinocoroiditis en el lugar de la lesión con vasculitis adyacente.

za nuestra sospecha de posible origen infeccioso. Por otra parte, la positividad de Toxoplasma gondii IgG, Citomegalovirus IgG, Epstein-Barr IgG, VZV IgG, Herpes simplex IgG tipo 1, nos acercaba a una posible causa infecciosa. Sin embargo, ante el empeoramiento del cuadro clínico y a la espera de los resultados del resto de serologías y la imposibilidad de asegurar con certeza qué patógeno de los resultados positivos podría estar causando la coriorretinitis, se decide toma de muestra de humor acuoso con el fin de hacer PCR que esclarezca la posible etiología de la coriorretinitis y la panuveítis que permita poner tratamiento dirigido (extracción de humor acuosos para virus herpes simple (VHS), Citomegalovirus (CMV), toxoplasmosis y tuberculosis (TBC).

Dos días después, los resultados de humor acuoso resultan positivos para toxoplasmosis (PCR Toxoplasma gondii positivo), por lo que se inicia tratamiento sistémico para toxoplasmosis por parte de medicina interna con trimetoprima 160 mg + sulfametoxazol 800 mg 2 comprimidos cada 12 horas durante 6 semanas, junto con prednisona 30 mg a los 5 días tras el inicio del tratamiento antiinfeccioso en pauta descendente. El tratamiento tópico se mantuvo con colirio de acetato de prednisolona 10 mg/ml también en pauta descendente durante 3 semanas (1 gota cada 6 horas 1 semana, luego 8 horas 1 semana luego cada 12 horas 1 semana) junto con colirio ciclopléjico hidrocloruro de ciclopentolato 1 gota al día durante 24 horas durante 1 semana.

Posteriormente, los resultados pendientes han ido saliendo, demostrándose negativo el análisis de patologías autoinmunes (anticuerpos Anti-Nucleares (hep-2),

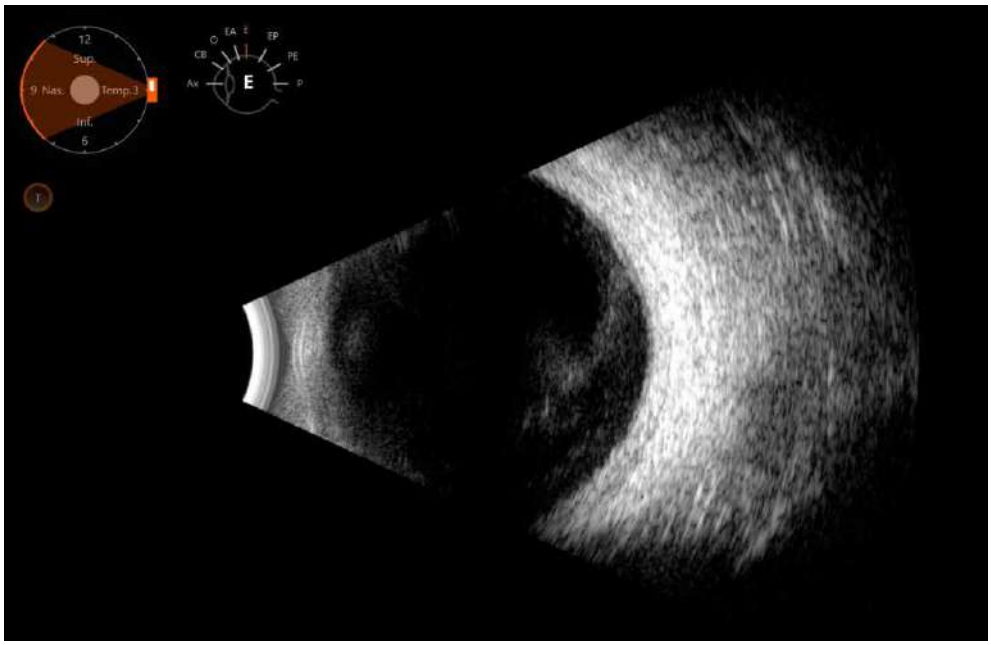

Figura 4. Ecografía B 0I. En la Ecografía B se aprecia densa área de vitritis perilesional y engrosamiento coroideo, sin otros signos importantes.

Anti-Proteinasa 3 (cANCA), Anti-Mieloperoxidasa (p-ANCA), Anti-Cardiolipinas (IgG), Anti-Cardiolipinas (IgM), Anti-Beta 2 - GPI (IgG), Anti Beta 2 - MPI (IgM)), así como el de serologías de posibles causas (Hepatitis B, Antígeno Superficie (Ag HBs); Hepatitis C, IgG; VIH 1 y 2, Antígeno y Anticuerpos; Treponema pallidum, IgG e IgM; Borrelia burgdorferi, IgG; Parvovirus B19 IgM e IgG; Coxiella burnetti, IgG e IgM; Entamoeba histolytica IgG; Hidatidosis (Echinococcus granulosus) IgG; IGRA pata tuberculosis y Quantiferon), y también el anticoagulante lúpico y el tipaje HLA para la enfermedad de Beçhet.

Durante el seguimiento, la paciente ha ido mejorando paulatinamente hasta haber recuperado prácticamente la totalidad de la agudeza visual inicial, siendo de 0,9 en la actualidad.

DISCUSIÓN

La toxoplasmosis es una enfermedad causada por el patógeno *Toxoplasma gondii*. Las personas inmunocompetentes con infección primaria suelen ser asintomáticas. Sin embargo, en algunos individuos inmunocompetentes, la infección por *T. gondii* puede manifestarse como una infección sistémica aguda (1).

El interés de nuestro caso radica en varios puntos, por una parte en la presentación de la enfermedad. La toxoplasmosis es una infección causada por el protozoo intracelular *Toxoplasma gondii* que se presenta de manera asintomática en nuestro medio en personas inmunocompetentes, pudiendo manifestarse de manera sistémica aguda en inmunodeprimidos (2). Sin embargo, no solo su estado inmunológico, sino el genotipo de *Toxoplasma gondii* también afecta a la patogénesis, como hemos podido observar en nuestra paciente, ya que, mientras que en España (en general en Europa donde predomina en genotipo II) la enfermedad suele ser asintomática en un 80- 90 % de los casos en personas inmunocompetentes, el genotipo I o las cepas atípicas, típicas de América del Sur y Central, suelen manifestar con uveítis posterior más frecuentemente (entre un 6-18 %) (2).

El hecho de que la mayoría de las veces la enfermedad sea asintomática hace que el diagnóstico de toxoplasmosis ocular se haga mayoritariamente mediante el hallazgo casual de cicatriz retiniana, sin evidencia de corioretinitis activa (1). No obstante, nuestra paciente fue diagnosticada con uveítis posterior (incluso panuveítis) y reacción vítrea.

Otra peculiaridad del caso es su forma de presentación de la enfermedad ocular activa, ya que más frecuentemente suele presentarse como uveítis posterior con lesiones satélites en el área de una lesión activa dentro de la neuroretina (3), imagen que permitiría hacer el diagnóstico diferencial con otras causas de uveítis posterior y que, en este caso, no se halló.

La enfermedad inactiva se basa en el diagnóstico clínico al encontrar la lesión cicatricial típica, pudiendo apoyarse con pruebas serológicas. No obstante, en nuestro caso, como indica la literatura científica, en la enfermedad aguda, muy rara en nuestro medio como comentábamos antes, la inespecificidad de las manifestaciones clínicas (vitritis y coriorretinitis) suele requerir análisis serológicos y/o análisis de humor acuoso o vítreo. Serológicamente la IgM aparece a los 7-10 días, y puede persistir meses, mientras que la IgG aparece a las 2 semanas y puede persistir toda la vida (4). La IgG positiva con IgM negativa suele indicar enfermedad inactiva o reactivada características ambas de cicatriz retiniana. No obstante, como otra rareza a destacar en nuestro caso, pese a ser IgM negativa e IgG, nos encontramos ante una infección aguda. Este hecho puede ocurrir ya que la enfermedad ocular suele manifestarse varios meses después de la infección inicial, periodo en el que la IgM ya puede empezar a desaparecer (3).

Sin embargo, una prueba de anticuerpos IgG positiva no confirma el diagnóstico de toxoplasmosis ocular, ya que por sí sola no distingue infección previa de la infección activa; y, los pacientes con infección previa por T. gondii pueden sufrir una uveítis posterior por otra causa (5). Por tanto, ante hallazgos inciertos, como fue el caso

de nuestra paciente, la evidencia científica recomienda tomar muestras también de humor acuosos para evaluar la PCR del humor acuoso para ADN de *T. gondii*, siendo incluso en ocasiones, necesario el estudio de muestra vítrea (4). La PCR positiva para *T. gondii* en nuestra paciente permitió confirmar el origen de la panuveítis.

Según las guías, no todos los casos de toxoplasmosis se tratan. La enfermedad inactiva generalmente no se trata. En caso de enfermedad ocular activa, en casos concretos donde pueda haber un riesgo de compromiso visual, como fue el caso de nuestra paciente con disminución de agudeza visual y vitritis (6). En estos casos se propone tratamiento con antimicrobianos, debiendo añadir glucocorticoides 5 días después del inicio de los mismos, si hay afectación del nervio óptico o vasculitis, como fue el caso de nuestra paciente. En casos con compromiso macular puede valorarse tratar con antibióticos intravítreos, pues los posibles riesgos que suponen estas inyecciones son inferiores al beneficio que puede aportar a una afectación visual tan importante (4, 7).

CONCLUSIÓN

Todo este cuadro inespecífico presentado en nuestra paciente hizo difícil el diagnóstico de una enfermedad que ya no suele verse en nuestro medio, al menos como forma activa. Es importante resaltar que en muchas ocasiones muchas enfermedades sistémicas comienzan a manifestarse a través de los ojos y la disminución de agudeza visual, generando gran incapacidad desde el inicio.

BIBLIOGRAFÍA

1. Park YH, Nam HW. Clinical Features and Treatment of Ocular Toxoplasmosis. Korean J Parasitol. 2013 Aug;51(4):393–9.
2. Petersen E, Kijlstra ,Aize, and Stanford M. Epidemiology of Ocular Toxoplasmosis. Ocular Immunology and Inflammation. 2012 Apr 1;20(2):68–75.
3. Goh EJH, Putera ,Ikhwanuliman, La Distia Nora ,Rina, Mahendradas ,Padmamalini, Biswas ,Jyotirmay, Chee ,Soon-Phaik, Testi ,Ilaria, Pavesio ,Carlos E, Curi ,Andre Luiz Land, Vasconcelos-Santos ,Daniel Vitor, Arora ,Atul, Gupta ,Vishali, de-la-Torre, Alejandra, and Agrawal R. Ocular Toxoplasmosis. Ocular Immunology and Inflammation. 2023 Aug 9;31(7):1342–61.
4. Yogeswaran K, Furtado JM, Bodaghi B, Matthews JM, Group IOTS, Smith JR. Current practice in the management of ocular toxoplasmosis. British Journal of Ophthalmology. 2023 Jul 1;107(7):973–9.

5. Kalogeropoulos D, Sakkas H, Mohammed B, Vartholomatos G, Malamos K, Sreekantam S, Kanavaros P, Kalogeropoulos C. Ocular toxoplasmosis: a review of the current diagnostic and therapeutic approaches. Int Ophthalmol. 2022 Jan 1;42(1):295–321.
6. Naranjo Valladares BT, León Sánchez MA, Ramos López M, Naranjo Valladares BT, León Sánchez MA, Ramos López M. Toxoplasmosis ocular activa: consideraciones actuales sobre el tratamiento. Revista de Ciencias Médicas de Pinar del Río [Internet]. 2021 Oct [cited 2025 Apr 15];25(5). Available from: **http://scielo.sld.cu/scielo.php?script=sci_abstract&pid=S1561-31942021000500026&lng=es&nrm=iso&tlng=pt**
7. Risk factors for recurrences and visual impairment in patients with ocular toxoplasmosis: A systematic review and meta-analysis | PLOS One [Internet]. [cited 2025 Apr 15]. Available from: **https://journals.plos.org/plosone/article?id=10.1371/journal.pone.0283845**

Ilustre Colegio Oficial de Médicos

REGIÓN DE MURCIA

ISBN-13: 978-84-09-84265-0

9 788409 842650